THESIS. AMSTER-
DAM.
1912.

SCHEER

LIBRARY OF THE UNIVERSITY OF CALIFORNIA

LIBRARY OF THE UNIVERSITY OF CALIFORNIA

Ogm

vd Scheer, W. M. van der Scheer
912.

OSTEOMALACIE EN PSYCHOSE.

W. M. VAN DER SCHEER.

OSTEOMALACIE EN PSYCHOSE.

OSTEOMALACIE en PSYCHOSE.

ACADEMISCH PROEFSCHRIFT TER VERKRIJGING VAN DEN GRAAD VAN DOCTOR IN DE GENEESKUNDE AAN DE UNIVERSITEIT VAN AMSTERDAM, OP GEZAG VAN DEN RECTOR-MAGNIFICUS DR. C. WINKLER, HOOGLEERAAR IN DE FACULTEIT DER GENEESKUNDE, IN HET OPENBAAR TE VERDEDIGEN IN DE AULA DER UNIVERSITEIT OP MAANDAG 1 JULI 1912, DES NAMIDDAGS TEN 3 URE, DOOR WILLEM MATTHIAS VAN DER SCHEER, ARTS, GENEESHEER AAN HET GENEESKUNDIG GESTICHT VOOR KRANKZINNIGEN „MEERENBERG", TE BLOEMENDAAL GEBOREN TE ABBENBROEK. * * *

AMSTERDAM — J. H. DE BUSSY — 1912

AAN MIJNE OUDERS

EN

AAN MIJNE VROUW.

Vervuld met een gevoel van groote erkentelijkheid jegens allen die mij hebben gesteund bij de bewerking van dit Proefschrift, wensch ik openlijk mijn dank uit te spreken.

In het bijzonder richt ik mij tot U, Hooggeleerde WINKLER, Hooggeschatte Promotor. Geruimen tijd mocht ik als Assistent onder Uw leiding werkzaam zijn.

Door Uw groote belangstelling, die gij mij ook na dien tijd in zoo ruime mate hebt geschonken, had ik het voorrecht bij U steeds de zoo noodige steun te vinden niet alleen bij de wording van dit geschrift, maar in alles.

Daarvoor dank ik U.

U, Collega NIEUWENHUIJSE, dank ik voor Uw vriendschap en daadwerkelijken steun bij al mijn werk, vooral ook vóór de belangeloosheid waarmede gij het onderwerp van mijn Proefschrift, dat wij reeds gezamenlijk in bewerking hadden genomen, aan mij hebt willen afstaan.

Den Geneesheer-Directeur van „MEERENBERG", Prof. Dr. G. C. VAN WALSEM, en de COMMISSIE VAN TOEZICHT over dat Gesticht, dank ik voor de vele tegemoetkomingen, die ik, wat mijn Proefschrift betreft, mocht ondervinden, voor de gelegenheid die mij werd gesteld mijn onderzoekingen zoo uitvoerig mogelijk te kunnen doen.

Groote erkentelijkheid ben ik verschuldigd aan de geneesheeren van het Gesticht „OUD-ROSENBURG" en dat te ZUTPHEN voor het afstaan der in hunne gestichten aanwezige ziektegevallen, voor hunne medewerking die zij mij in zoo ruime mate betoonden.

U, Zeer Geleerde BERNS, dank ik voor het vervaardigen der vele Röntgenphoto's, ook U, Zeer Geleerde KAPPERS en Zeer Geleerde VALKENBURG, voor de gastvrijheid, die ik, bij het vervaardigen der microphotographieën, op het Centraal Instituut voor Hersenonderzoek ondervond.

U, Zeer Geleerde TER BRAAK, dank ik voor alles wat gij reeds in mijn studententijd voor mij zijt geweest. Een groot deel van mijn medische vorming heb ik aan U te danken.

Dank ook aan U, Hoogleeraren en Oud-Hoogleeraren der Medische en Natuur-philosophische faculteit voor het van U genoten onderricht.

Ten slotte dank ik U allen, vrienden uit mijn Studenten- en Assistententijd voor 't vele wat gij voor mij waart.

INHOUD.

PAG.

INLEIDING.

Beknopt overzicht betreffende symptomatologie en pathologische anatomie der Osteomalacie. . . . . 1—8

HOOFDSTUK I.

KRITISCHE BESCHOUWINGEN OVER DE BIJ KRANKZINNIGEN ZOO VEELVULDIG BESCHREVEN ABNORMALE BREEKBAARHEID VAN HET BEENSTELSEL (SPECIAAL DER RIBBEN).

Osteoporose en osteomalacie moeten scherp van elkaar gescheiden worden. Seniele skeletverkrommingen . . . . 9—14

HOOFDSTUK II.

ONDERZOEKINGEN OVER ABNORMALE BEENBREEKBAARHEID BIJ PSYCHOSEN . . . . 15—27

Physische, microscopische en radiographische verschillen tusschen osteoporose en osteomalacie. Twee gevallen van osteoporosis senilis.

HOOFDSTUK III.

OVERZICHT DER UIT DE LITERATUUR VERZAMELDE GEVALLEN VAN OSTEOMALACIE EN PSYCHOSE. . . . . . 28—35

TABEL.

PAG.

HOOFDSTUK IV.

EIGEN GEVALLEN EN ONDERZOEK . . . . 36—106

Samenvatting van het eigen onderzoek . . . . . 97—106

HOOFDSTUK V.

VERSCHILLENDE THEORIEËN OVER HET WEZEN DER OSTEOMALACIE . . . . 107—155

Chemische theorie en theorie der voedingsstoornissen, stofwisselingsanomalieën . . . . 107—110

Beenveranderingen bij organische aandoeningen in het Centraal-Zenuwstelsel . . . . 110—115

Hypothesen dat de primacie oorzaak der Osteomalacie gezocht moet worden in een stoornis in het C. Z. S. . . . . 116—119

Ovariaalhypothese. . . . . 119—124

Schildklierhypothese. . . . . 125—134

Bijnierhypothese . . . . 135—138

Verband tusschen afwijkingen en functiestoornissen der epitheellichaampjes en osteomalacie . . . . 139—142

Pituitrine-injecties bij Osteomalacie 143

Infectieuze theorie . . . . 145—154

Eigen hypothese 155

HOOFDSTUK VI.

SLOTBESCHOUWING . . . . 157—164

Osteomalacie en psychose.

CASUISTIEK . . . . 165—238

LITERATUUR . . . . 239—254

INLEIDING.[1])

Als men van osteomalacie spreekt, dan bedoelt men daarmede meestal een chronische ziekte, die het veelvuldigst bij vrouwen in de graviditeit en het puerperium voorkomt en in bepaalde streken dikwijls endemisch wordt waargenomen.

Als meest in het oogvallend symptoom treedt op den voorgrond een algemeen week worden der skeletbeenderen, waardoor al naar gelang van de mechanische invloeden de meest verschillende vervormingen kunnen ontstaan. Dit verweekingsproces (als men het zoo noemen mag) schijnt in de platte en spongieuse beenderen het sterkste tot uitdrukking te komen en wel het meeste op die plaatsen, die als steunpunten van ons lichaam kunnen worden opgevat. De lange pijpbeenderen kunnen het langste weerstand bieden en krommen zich dus in de laatste jaren pas. Daarentegen begint zich reeds vrij spoedig een toenemende kyphose der borstwervelkolom te ontwikkelen, terwijl de physiologische krommingen, speciaal de hals- en lendenlordose op reusachtige wijze kunnen toenemen. Het hoofd zakt naar voren en tusschen de schouders in, het borstbeen wordt vervormd tot een bijna rechthoekig

1) Voor uitvoerige mededeeling over symptomathologie, aetiologie en pathologische anatomie der osteomalacie verwijs ik naar de bekende hand- en leerboeken, naar de monographisch bewerkte dissertatie van Meslay (175), naar de werken van Pommer (199), Recklinghausen (217), naar de uitvoerige mededeelingen over dit onderwerp van Latzko (142), Rissmann (216), Stieda (257), Renz (236) en anderen, die nog herhaaldelijk in verloop van dit proefschrift zullen worden aangehaald.

omgebogen of uitgesproken S-vorm. De ribben worden door de armen zijdelings dermate ingedrukt, dat beiderzijds een gootvormige indeuking kan ontstaan. Talrijke fracturen en infracties, meestal slechts met partieele genezing (n.l. wel callusvorming, maar geen verkalking) worden herhaaldelijk aangetroffen. Het geheele individu wordt kleiner, de ineengedrongen borstkas, van boven smal door de vermeerderde claviculairkromming, van onderen dikwijls wijder, van terzijde samengedrukt, nadert in toto het bekken. De bekkenbeenderen ondergaan kolossale vervormingen, welke voor een groot deel zullen afhangen van het verloop der ziekte, n.l. of de patient is blijven loopen, steeds zittend doorbracht, of te bed lag. Bekend is de kaartenhartvorm van den bekkeningang, de sterke vernauwing der uitgang, het snavelvormig naar voren springen der symphysis. Ook de schedel [1]) kan aan het proces deelnemen. Ten slotte treden op verkrommingen der extremiteiten. Talrijke vervormingen deels door de weekheid van het been, deels door fracturen en infracties ontstaan, kunnen den armen lijder tenslotte tot een bijna onherkenbaar misvormd individu maken.

Deze skeletvervormingen, die zich meestal in het verloop van vele jaren ontwikkelen, gaan gepaard en worden voorafgegaan door een groot aantal andere klinische symptomen, die er toe hebben geleid een omschreven klinisch ziektebeeld op te stellen.

De eerste verschijnselen bestaan meestal in klachten over

---

[1]) Terwijl vroeger veelal werd aangenomen, dat de schedel bij osteomalacie zelden aan het proces deelnam, was deze in 4 mijner gevallen in sterke mate veranderd. Ook bij verschillende andere schrijvers vond ik schedelveranderingen vermeld, zoo o.a. bij Solly (236), Jeannerat (120), Hosty (103), Marinesco (165), Schiffmacher (232), Hoennicke (106), Fleischman (84), Voisin (272), Barbo (19), Finklenburg (85), (die tusschen deze schedelveranderingen en tegelijkertijd aanwezige psychosen verband zoekt), Howden (113), Moore (172), Meslay (175), Paviot en Moriquand (206), (die drie typen onderscheiden en een interessante bijdrage leveren tot de kennis van deze afwijking), Bouley en Hanot (31).

pijnen, in lendenen, rug, nek, liesplooien, onderste extremiteiten en speciaal in de knieën. Deze pijnen, zeer verschillend van karakter, nu eens schietend, dan weer als rheumatische pijnen aangegeven, worden dikwijls door eigenaardige gewaarwordingen voorafgegaan, die de patienten zelve moeilijk kunnen omschrijven (Solly (236), Latzko (145), Bouley (32)). Ze kunnen zeer heftig zijn speciaal des nachts en worden vooral te voorschijn geroepen door druk op de beenderen, zoodat het loopen moeilijk, ja zelfs onmogelijk wordt.

De gangstoornissen, die zich al heel spoedig na het ontstaan der pijnen plegen te ontwikkelen, kunnen echter niet uitsluitend hierop, evenmin op de skeletvervormingen teruggebracht worden.

Er ontstaan werkelijke verlammingen [1]), speciaal van de onderste extremiteiten. Volgens Latzko (145) zijn deze toe te schrijven aan een geisoleerde ileopsoasparese, volgens anderen berusten ze op uitgebreidere stoornissen (verlammingen der flexoren, der abductoren, van den glutaeus medius en minus Rissmann (216). Hierdoor krijgen we in den beginne de waggelgang (zgn. Entengang), die dikwijls plaats maakt voor de zgn. draaigang Treub (265), waarbij de patient, zich meestal vasthoudend aan een of ander voorwerp (stoel of ledikant) zonder de voeten van den grond te tillen, afwisselend op hiel en teenbal draaiend, zich vooruit beweegt.

Hierbij voegen zich dikwijls tremoren en schokachtige spiertrekkingen, soms ook krampen.

Ten slotte worden de menschen tot bedligging genoodzaakt. Met meestal hoog opgetrokken knieën, die in blijvende

---

[1]) Over de oorzaak dezer osteomalacische verlammingen, die reeds dikwijls optreden vóór dat er van skeletvervormingen sprake is, heerschen nog steeds talrijke uiteenwijkende opvattingen. Degeen, die zich vrijwel het eerst daarmede uitvoeriger heeft bezig gehouden, is Renz (226) geweest, die de verlammingen toeschrijft aan een compressie van het ruggemerg door nieuwvorming (dit is gebleken geheel onjuist te zijn). Vrij uitvoerige onderzoekingen vinden we bij Köppen (134).

Het meestal negatieve resultaat bij ruggemergsonderzoek maakt het vraagstuk van neurologisch standpunt beschouwt, zeker interessant.

flexiecontractuurstand kunnen geraken, vindt men den patient dan meestal onbewegelijk te bed liggen.

Tegelijkertijd of kort hierna komen de beschreven skeletvervormingen, dikwijls met een kleiner worden van het individu beginnend, waardoor de patienten op hun lijden worden opmerkzaam gemaakt.

Objectief vindt men verder, behalve de drukpijnlijkheid van het beenstelsel en een somtijds uitgesproken susceptibilité nerveuse (*Charcot*) in het meerendeel der gevallen een adductorencontractuur, welke volgens Latzko (145) en Rissmann (216) als actieve spierspanning beschouwd moet worden. De peesreflexen der onderste extremiteiten zijn meestal verhoogd. Gevoelsstoornissen in den zin van uitvalsymtomen worden in het meerendeel der gevallen vermist.

Het lijden, dat meestal een zeer chronisch verloop heeft, bij de puerperale vormen speciaal aan exacerbaties en remissies onderhevig is, bij de niet puerperale vormen meer een progredient verloop vertoont, zou zelden met koorts gepaard gaan en voert tenslotte meestal tot een uitgesproken kachectischen toestand. De doodsoorzaak zou moeten te wijten zijn aan intercurrente ziekten, vooral van de ademhalingsorganen door deformiteit van den thorax.

Opmerking verdient echter, dat zeer talrijk de mededeelingen zijn waar tijdens het verloop der ziekte herhaaldelijk scorbutische symptonen werden geconstateerd en dat profuse diarrhoeen, die ook dikwijls het einde van het lijden vergezellen, tot de veelvuldig voorkomende verschijnselen gerekend moeten worden.

De beschreven beenvervormingen nu moeten worden toegeschreven aan beenweekheid. Deze ontstaat op haar beurt door verdwijnen van het normaal kalkhoudend beenweefsel, dat voor een groot deel vervangen wordt door kalkloos beenweefsel.

Met karmijn, van Gieson, toluidinblauw, een zoo dun mogelijke beencoupe, die niet vooraf ontkalkt is, kleurend, vindt men aan de peripherie der beenbalkjes, rondom de Haversche kanalen (welke meestal tot groote Haversche ruimten zijn

verwijd) en als bekleeding der aan de mergholten aangrenzende beenoppervlakten, eene zône van verschillende breedte, die intensief de bovengenoemde kleurstoffen tot zich neemt.

Door haar constant optreden heeft deze zône reeds vroeg de aandacht der patholoog-anatomen getrokken. Vele van hen zagen daarin de principieele oorzaak der osteomalacie. Steunend op het feit, dat men deze kleurbare zône terug vindt bij het in vitro onvolkomen ontkalkte been, trok men de volgende conclusie: de osteomalacie bestaat in een ontkalking van het been, een chemische ontkalking, een proces, dat men zich passief dacht door òf een zuur in het bloed, òf een plaatselijk in het beenmerg ontstaan zuur, aan te nemen. Het zuur, dat men daarvoor aansprakelijk stelde, varieerde met de verschillende onderzoekers. Rindfleisch (212) en met hem vele anderen nemen aan, dat dit het koolzuur uit het bloed is. Anderen, de meesten, gaven aan het melkzuur de schuld (Schmidt (234), Weber (274), Moers en Mück (182*a*)). Geen der hypothesen heeft tot nu toe stand kunnen houden.

Sinds Ebner's (75) onderzoekingen trad al spoedig een geheel nieuwe theorie op den voorgrond. Deze toch toonde aan, dat het beenweefsel het geheele leven door voortdurend aan resorptie en appositie onderhevig is. Het beenweefsel, dat tengevolge van de resorptie verloren gaat, wordt aangevuld door nieuw, door osteoblasten geproduceerd beenweefsel, dat kalkloos wordt afgezet en daarna zeer spoedig verkalkt.

De beenlamellen vertoonen dus aan hun medullaire zijde dikwijls een kalklooze beenzoom, die zich intensief met de bovengenoemde stoffen kleurt.

De theorie der kalklooze appositie werd al spoedig door vele onderzoekers (Mommsen, Cohnheim) in de plaats der ontkalkingstheorie gesteld en vond warme verdedigers in Pommer (199), Hanau (99) e. a.

Toch is ook deze theorie onvoldoende alle in het osteomalacische beenpraeparaat aantoonbare veranderingen te verklaren. Vandaar dan ook, dat tegenwoordig door de meesten, Recklinghausen (217)

vooraan, het bestaan van beide processen, zoowel resorptie als appositie, wordt aangenomen. Tot deze resultaten is men echter pas gekomen door niet alleen op de osteomalacische zoomen al zijn aandacht te vestigen, doch vooral ook door bestudeering der veranderingen in de overige vormbestanddeelen van het been, beenlichaampjes, vaste kalkhoudende beensubstantie, beenmerg.

Het zou te ver voeren al de argumenten, die hiervoor pleiten aan te halen.

Op rekening der resorptie worden geschoven de zgn. osteomalacische banden, die een homogeen aspect, hoogstens fijnstreepige, soms ook een parallelvezelige structuur vertoonen met slechts weinig talrijke en kleine beenlichaampjes. De zoogenaamde Gitterfiguren van Recklinghausen, die bij de osteomalacie opvallend veel op de grenzen tusschen kalkloos en kalkhoudend weefsel worden aangetroffen, doch ook binnen in het kalkhoudend weefsel veelvuldig worden gezien, zouden op een halisteretisch proces wijzen, waarbij de interfibrillair substantie het eerst kalk gaat verliezen. Vele Volkmannsche, de beenbalkjes perforeerende kanaaltjes, zouden ook een bewijs voor pathologische resorptie zijn, terwijl verder een verdwijnen van den vrijen rand uit door osteoklasten een groote rol zou spelen. Hierdoor ontstaat een wijder worden der beenholten. De Haversche kanaaltjes kunnen zoodoende in groote cysteuze ruimten, die wijdmondig met het beenmerg communiceeren, veranderd worden.

Op rekening der nieuwvorming worden geschoven de osteoide banden die dikwijls met osteoblasten belegd, daardoor hun herkomst verraden. Hierin treft men meestal talrijke plompe beenlichaampjes aan, die zeer onregelmatig ten opzichte van elkander kunnen liggen. De grondsubstantie is niet lamelleus, doch „geflechtartig" gebouwd. Treedt in dit weefsel verkalking op, dan begint dit altijd in het meest centrale gedeelte. Deze nieuwvorming kan bij de osteomalacie zeer sterk zijn uitgesproken en kan zoover gaan, dat de geheele architectonische

bouw van het been op sommige plaatsen verandert, ja zelfs al het oude been vervangen wordt door nieuw, eerst in het centrum der balkjes verkalkend, fijnmazig osteoid weefsel. Dit nieuw-gevormde weefsel zou volgens Recklinghausen (217) het meeste daar optreden waar veel druk of trekking wordt uitgeoefend (rompskelet, aanhechtings-plaatsen van peezen en ligamenten), volgens Ribbert (218) echter het geheele beenstelsel door. Aan deze neiging tot nieuwvorming is het ook toe te schrijven, dat de fracturen zoo dikwijls genezen met overmatige callusvorming, waarin echter geen verkalking optreedt. Op rekening hiervan is ook wel te schrijven de osteophytenvorming, de vorming van exostosen, de verdikkingen der beenderen, die zoo dikwijls bij de osteomalacie worden geconstateerd.

Dat dit proces een louter passief iets zou zijn, is al zeer onwaarschijnlijk, temeer daar Recklinghausen aantoonde, dat een groot deel der veranderingen voorafgegaan en begeleid wordt door een in het oog loopende verandering der specifieke beenelementen. Zeer duidelijke zwellingen der beenlichaampjes en uitgesproken veranderingen worden waargenomen, het meest in die gedeelten van het been waar ook de andere verschijnselen er op wijzen dat er een destructief proces plaats vindt. Doch niet alleen in de beenlichaampjes, ook in de elementen van het merg worden zeer vele veranderingen aangetroffen. Het vetmerg wordt door lymphoid merg vervangen, is hyperaemisch, donkerrood tot bruinrood van kleur. Bloedingen, pigmentcellen, cystevorming, worden er herhaaldelijk aangetroffen. Veelvuldig vindt men eene vermeerdering van het bindweefsel. Talrijke hypertrophische osteoblasten, die dikwijls de onregelmatig verdeelde, niet gesystematiseerde, verdikte beenbalkjes bekleeden, de osteoklasten en reuzencellen, de kolossale hyperaemie van het merg, de veranderingen der beenlichaampjes, zijn met een vicieuze appositie niet te rijmen en wijzen volgens Basset (30), Bernard (24), Recklinghausen (217) en vele anderen, op een irritatief proces zooals men dit in de buurt van abscessen aantreft, zooals men het vindt bij de

rareficeerende ostitis, zooals men het vindt bij de multiple carcinomatose. Bij de bespreking der pathogenese der osteomalacie hoop ik nog iets nader op deze m. i. zoo belangrijke opvatting in te gaan.

De osteomalacie nu komt het veelvuldigst voor bij vrouwen tijdens graviditeit en puerperium, wordt echter ook waargenomen bij vrouwen, die nooit gebaard hebben, bij mannen, verder op verschillende leeftijden, zoodat men, al naar gelang van het individu waarbij, en de leeftijd waarop deze ziekte voorkwam, verschillende vormen heeft opgesteld. Men spreekt dan ook van puerperale, virile, seniele en juveniele vorm der osteomalacie.

Over de pathogenese en aetiologie is men het nog niet eens. Het dikwijls endemisch voorkomen, het veelvuldig voorkomen bij Basedowlijders, het gaarne voorkomen bij puerperae, etc. heeft tot verschillende pathogenetische hypothesen, geleid, doch alles behalve tot eenheid gevoerd.

Ook bij de psychosen schijnt dit lijden opvallend veel voor te komen. Ik kon uit de oude ziektegeschiedenissen van Meerenberg een geval opsporen, dat als ostemalacie gequalificeerd moet worden. Uit de Zutphensche verzameling werd mij welwillend een sterk veranderd osteomalacisch bekken afgestaan. In het krankzinnigengesticht te Delft bevindt zich een lijderes, die waarschijnlijk aan osteomalacie geleden heeft. Uit de literatuur kon ik zeer vele gevallen verzamelen. Ik was verder in de gelegenheid negen, twee hiervan werden mij uit het krankzinnigengesticht te Zutphen, één uit het krankzinnigengesticht „Oud-Rosenburgh", welwillend afgestaan, verschillende gevallen te kunnen observeeren en in zes gevallen daarvan pathologisch anatomisch verschillende organen te onderzoeken. De resultaten van dit onderzoek heb ik in dit proefschrift neergelegd.

HOOFDSTUK I.

Kritische beschouwingen over de bij krankzinnigen zoo veelvuldig beschreven abnormale breekbaarheid van het beenstelsel (speciaal der ribben).

Het vinden van abnormale beenbreekbaarheid, snijdbaarheid van sommige skeletstukken, speciaal van ribben en borstbeen, werd dikwijls reeds voldoende geacht de diagnose „osteomalacie'' op de gevonden beenveranderingen te stellen. Dit nu heeft vooral in de psychiatrische literatuur tot allerlei begripsverwarring geleid, vooral waar het gold gevallen te verzamelen, waar osteomalacie bij psychosen werd waargenomen.

Juist de vraag of het beenstelsel bij onze krankzinnigen dikwijls in abnormalen toestand verkeert, heeft vooral in de oudere literatuur heel wat ruimte in beslag genomen en heeft nog niet tot een volkomen definitieve oplossing kunnen leiden.

Dat men speciaal op eventueel aanwezige veranderingen in het beenstelsel ging onderzoeken, heeft zijn grond voornamelijk in het feit gevonden, dat de veelvuldige ribfracturen, die men in de krankzinnigengestichten vond, geweten werden aan ruwe bejegening van het verplegend personeel.

In den strijd tusschen het restraint en no-restraint systeem hebben deze veelvuldig voorkomende fracturen het noodige er toe bijgedragen om toen ter tijde het no-restraint systeem af te keuren.

Vooral in de Engelsche literatuur vinden we zeer veel hierover vermeld, maar ook in andere landen is de vraag naar de oorzaak der veelvuldige ribfracturen dikwijls aan de orde van den dag geweest.

De meeste kwamen tot de conclusie, dat bij de krankzinnigen veranderingen van het beenstelsel voorkwamen, die het groot aantal bekende fracturen tengevolge hadden.

Zoo beschreven Davey (63), Gudden (94), Marie en Violet (163), Arnozan (3), Vallon (270), Christian (47), Smith (231), Sankey (237), Bolton (13), Jones (119), Morselli (166), Fovile (80), Bonnet (12), Clouston (45), Durham (51), Hearder (112), Ormerod (192), Rogers (220), e. a. een abnormale breekbaarheid van het beenstelsel bij krankzinnigen, speciaal bij de dementia paralytica, doch ook bij andere vormen. Morselli (166) zelfs zeer weinig bij dementia paralytica.

Velen dezer schrijvers nu (niet allen) maken hierbij absoluut geen onderscheid tusschen osteomalacie en osteoporose.

Enkelen hunner (Morselli (166), Ormerod (192)), geven microscopische onderzoekingen, waaruit blijkt, dat ze wel het onderscheid tusschen osteomalacie en osteoporose erkennen. Al hun vermelde gevallen, waarop we later terugkomen, kunnen echter den toets van kritiek niet doorstaan.

Davey (61), spreekt zich wel het meest beslist uit. Hij zegt: „rhachitis, fragilitas ossium and mollities ossium are as they are generally described, but varieties or modifications of one and the same disease".

Sloten wij ons bij Neuman (187) [1]) aan, die beweert, dat noch klinische, noch pathologisch-anatomische onderzoekingen kunnen uitmaken het verschil tusschen osteomalacie, excentrische atrophie en rareficeerende ostitis, dan zouden we al

---

[1]) Hoewel ik het met de opvattingen van Neuman (187) niet geheel eens kan zijn, wil ik toch melding maken van dit zorgvuldig bewerkte proefschrift, waarin onder de talrijk opgegeven casuistische mededeelingen ik menig geval beschreven vond, waar m. i. van een werkelijke osteomalacie sprake was.

de door hem genoemde „neurotische osteomalacieën” moeten voegen bij onze verzameling osteomalacie + psychose.

En hoewel zeer zeker bij stoornissen in het centrale zenuwstelsel grove veranderingen in ons beenstelsel kunnen worden aangetroffen, hetgeen VIRCHOW (276) er toe bracht te spreken van neurotische atrophie, waartoe hij ook de osteomalacie als zoodanig rekende, hoewel TROUSSEAU en LASÈQUE en later vooral CHARCOT, DAMASCHINO (59), DEJERINE (66) e. a. ook allerlei beenstoornissen en abnormale beenbreekbaarheid beschreven bij verschillende organische aandoeningen in ons centraal zenuwstelsel, mogen we toch niet zonder meer spreken van osteomalacie. Ook KASSOWITZ (130) spreekt van een veelvuldig voorkomen van de osteomalacie en de daarmede samenhangende of voorafgaande op osteomalacie berustende beenbreekbaarheid bij lijders aan chronische psychosen. Toch zijn er te veel aanwijzingen, die ons manen niet op abnormale beenbreekbaarheid, op eene gemakkelijke snijdbaarheid alleen, osteomalacie te diagnosticeeren. Bekend is, dat beenderen met osteoporose, als physische eigenschap een abnormale beenbreekbaarheid vertoonen. We hebben ons dus de vraag te stellen, mag osteoporose met osteomalacie gelijk worden gesteld of hebben we voldoende gronden om deze twee processen van elkander te scheiden. Bekend is, dat de beenatrophie, berustend op een excentrische atrophie, een veelvuldig voorkomende beenverandering is, die bij oude menschen als het ware physiologisch optreedt. Deze seniele skeletverandering geeft niet alleen aanleiding tot abnormale breekbaarheid, doch ook tot allerlei skeletvervormingen. Het zijn vooral MOCQUOT et MOUTIER (157) geweest, die een uitvoerige bespreking aan deze seniele skeletvervorming wijden. Zij stellen zich evenals RICHARD (211), DEBOVE (50), PONCET (197), niet zoo zeer op pathologisch-anatomische, doch veeleer op klinische gegevens op het standpunt, dat osteoporose en osteomalacie scherp van elkaar gescheiden moeten worden. PONCET (197) zegt „l'osteoporose sénile n'a pas de symptomes”.

Al deze veranderingen komen echter tot stand zonder dat patienten van tevoren pijn, noch spontaan, noch bij druk hebben gehad.

Ook de andere bij de osteomalacie voorkomende verschijnselen (typische gang, etc.) konden niet worden waargenomen.

Beenatrophie kan berusten op een resorptie der beenzelfstandigheid van uit de Haversche kanaaltjes (osteoporose), van uit de mergholten (excentrische atrophie), zoodat holten en voedingskanalen grooter, de beenbalkjes dunner worden, of van uit het periost (concentrische atrophie).

Bij de osteomalacie vinden we, zooals we in de inleiding zagen, een ander beeld. Ook daar vinden we mergholten en Haversche kanalen verwijd, doch de aan die holten aangrenzende gedeelten bestaan niet uit kalkhoudend beenweefsel, doch uit kalkloos weefsel, de zoogenaamde osteoide en osteomalacische zoomen, welke meestal een vrij aanzienlijke dikte bezitten. Trouwens Schmorl (235), Kretz (135), Pommer, Ponfick (207) spreken zich in „die Verhandlungen der deutschen pathologischen Gesellschaft 1909" niet onduidelijk uit, over het uitgesproken wezensverschil der seniele osteoporose en der seniele osteomalacie. Dit is voor ons van groot belang omdat zeer smalle osteoide banden ook bij osteoporose veelvuldig worden aangetroffen, zoodat Ribbert (223) hierin aanleiding vond reeds in die gevallen van seniele osteomalacie te spreken.

Pommer (199) toonde aan, dat als men been maar voorzichtig behandelt, men zoowel bij ouden als bij jongen van dagen, smalle kalklooze banden kan aantoonen. Schiffmacher (232) zegt, dat al vindt men ook bij osteoporose smalle osteoide zoomen, het klinische beeld dan toch nog geheel anders is dan bij de osteomalacie. Er zijn trouwens nog vele andere gegevens, die een onderscheid tusschen deze processen rechtvaardigen (veranderingen in het kalkhoudend weefsel, veranderingen in het beenmerg, in de beenlichaampjes, waarop wij in de inleiding reeds gewezen hebben).

Waar wij dus gerechtigd zijn — ook mijne eigen onderzoekingen, die later volgen, hebben mij in deze opvatting gesterkt — verschil te maken tusschen seniele osteomalacie en seniele osteoporose, is het dus van belang of de zoo veelvuldig beschreven abnormale breekbaarheid van het beenstelsel bij krankzinnigen, als osteoporose of als osteomalacie moet worden opgevat. Osteoporose toch treedt niet alleen op bij seniele, doch ook bij kachectische individuen. Daarom zijn er ook schrijvers, die een abnormale beenbreekbaarheid als direct gevolg van krankzinnigheid ontkennen. Christian (41) bestrijdt dit tenminste op grond van een groot aantal onderzoekingen. Ook Sankey (237) gaat niet zoo direct op eene meerdere breekbaarheid van het beenstelsel bij paralytici in, maar schrijft het veelvuldig voorkomen van ribfracturen (welke hij erkent, dat veel voorkomen) aan andere bijkomende oorzaken toe [1]).

Afgezien van het feit, dat bij de vroeger genoemde schrijvers, die het begrip abnormale beenbreekbaarheid en osteomalacie niet uit elkander houden, het klinische ziektebeeld niet op osteomalacie wees en dus in geen geval door ons mag worden aangenomen dat zekere gevallen van osteomalacie zijn beschreven, kunnen we, indien we van pathologisch-anatomisch en klinisch standpunt uit osteoporose — en daaruit resulteerende gemakkelijke breekbaarheid — en osteomalacie als niet gelijkwaardig beschouwen [2]), als argument voor de opvatting, dat we meestal met osteoporose te doen hebben, de onderzoekingen van Meyer (171) aanhalen. Deze toch toont uit zeer uitvoerige onderzoekingen, zoowel microscopische, als chemische aan, dat de abnormale breekbaarheid die hij bij 4 van de 11 paralytici en bij alle 8 dementen aantrof, berustten op een excentrische atrophie. Hij komt tot de m. i. wel wat al te gewaagde slot-

---

[1]) Westphal (289) zegt, dat onder de honderden paralytici in de Würzburger kliniek in den loop van 20 jaar slechts drie zieken met spontaanfracturen zijn voorgekomen.

[2]) Ook Solly (236), Smith (231), Wagner (282), Morselli (166) en vele anderen maken wel onderscheid.

conclusie „die Rippenbrüchigkeit der Geisteskranken ist in ihren mikroskopischen und chemischen Befunden von der Osteomalacie durchaus verschieden, ist eine reine wenn man will excentrische Atrophie" [1]).

Zooals we zullen zien, vinden we onder vele gevallen van werkelijke osteomalacieën bij krankzinnigen vele beenbreuken (incluis ribfracturen) beschreven, en mogen we dus bovengenoemde uitspraak niet volkomen huldigen. Trouwens een van de door Meyer onderzochte gevallen bleek osteomalacie te zijn (seniele vorm).

De onderzoekingen van Tirelli (263) die 22 gevallen van abnormale beenbreekbaarheid bij krankzinnigen microscopisch onderzocht, wijzen er ook op, dat tusschen osteoporose en osteomalacie in deze gevallen wel degelijk verschil gemaakt werd. Mijn eigen onderzoekingen hebben me er ook toe geleid om het osteoporotisch en osteomalacisch beenproces scherp van elkaar te onderscheiden.

Ik ben het met de meeste onderzoekers eens, dat een abnormale beenbreekbaarheid bij de krankzinnigen veel wordt aangetroffen

Daar het in mijn gevallen meestal echter ernstig kachectische individuen betrof, acht ik het niet doenlijk uit te maken of deze beenverandering is toe te schrijven aan de psychose als zoodanig dan wel aan de algemeene kachexie.

Hoe dit ook zij, in al deze gevallen leverde het microscopische beeld iets geheel anders, dan bij de osteomalacie. Vooraf wil ik echter mededeeling doen over mijn onderzoekingen, welke ik met betrekking tot dit vraagstuk heb verricht [2]).

---

[1]) Reichardt (227) spreekt van eene osteoporose bij paralytici die we ook zoo dikwijls aan den schedel vinden.

[2]) Dat ik zoo uitvoerig stilsta bij dit vraagstuk vindt zijn grond in het feit, dat een sterk osteoporotisch beenstelsel niet alleen gemakkelijk breekbaar is, maar ook schijnbaar gemakkelijk snijdbaar. Door de dunheid der vaste beenzelfstandigheid berust dit echter meer op een plaatselijk breken met den scherpen kant van het mes, dan op een werkelijk snijden. Vooral spongieuze beenderen zullen soms den indruk geven van gemakkelijker snijdbaar te zijn.

HOOFDSTUK II.

Onderzoekingen over abnormale beenbreekbaarheid bij psychosen.

Sinds onze aandacht op het voorkomen van osteomalacie bij krankzinnigen was gevestigd, heeft collega NIEUWENHUIJSE bij elke sectie ook speciaal gelet op een eventueel makkelijker breekbaarheid en buigbaarheid der ribben. Uit 79 mij door hem welwillend afgestane obductieprotocollen, uit de laatste helft van het jaar 1911, waarin de sterkte der ribben staat aangegeven, heb ik bijgaande tabel kunnen opstellen, waarin ik door een + een abnormale breekbaarheid heb willen aanduiden, terwijl een — wil zeggen, dat geen afwijkingen konden worden waargenomen. Hoewel uit een zoo gering aantal geen vaste conclusies getrokken mogen worden, zijn er toch enkele dingen, die direct in het oog springen en wel, dat onder de 20 gevallen met abnormale ribbreekbaarheid, er 18 werden aangetroffen boven de 60 jaren en daar weer hoe ouder het individu, des te meer breekbaarheid. Slechts een geval werd waargenomen op jongeren leeftijd, n.l. 36 jaren en wel bij een niet nader te definieeren verweekingsproces in de hersenen. Het andere geval op het 51ste jaar betrof een lijder aan dementia postapoplectica, waar reusachtige cerebrale verweekingen werden aangetroffen. Tevens was bij dit laatste geval een proces van localen aard aanwezig en wel een dikke pleuritische „Schwarte", die met het ribperiost ten nauwste

TABEL aanwijzend het voorkomen van abnormale breekbaarheid der ribben bij 79 daarop onderzochte cadavers, afkomstig van lijders aan een psychose.

LEEFTIJDEN :	10–20	20–30	30–40	40–50	50–60	60–70	70 en ouder
Dementia senilis en Dementia arteriosolerotica.					+	— — — — — — — — — + + +	— — — — — — — — + + + + + + + + + + +
Dementia praecox.		— —	— —	— — —	— — — — —	—	— — +
Dementia epileptica.			— —	— — — —	—	— +	
Dementia paralytica en Taboparalyse.			— — —	— — — — —	—		
Imbecillitas en Idiotia.	— —	— —	— —		—		
Organische aandoeningen van het cerebrum.			+			—	
Andere vormen.					— —	+ +	

verbonden was. Al de genoemde gevallen leden aan een vrij sterken graad van kachexie en waren lijders aan meestal zeer ernstige lichamelijke ziekten (nephritis chronica, degeneratio cordis, arteriosclerosis generalis, tuberculose, etc.) [1]. Verder valt op, dat bij de 9 geseceerde gevallen van positieve dementia paralytica en tabo-paralyse geen enkel geval van abnormale ribbreekbaarheid werd geconstateerd. Dit kleine getal zegt op zichzelf natuurlijk niet veel. Onder de 20 bovengenoemde gevallen komen er nu 2 voor, waar de ribben en verdere skeletdeelen duidelijke voor de osteomalacie kenmerkende microscopisch aantoonbare veranderingen aantoonden, terwijl daarvan bij de door mij daarop onderzochte andere gevallen geen sprake was. Toch waren daar onder vele, waar de ribben niet alleen gemakkelijk breekbaar waren, maar in sommige ook zeer buigzaam, schijnbaar snijdbaar met een stevig mes. Ook lang niet in alle gevallen hoorde men een knappend geluid bij het breken, maar kreeg men den indruk als of men een zacht stuk hout brak. Sommige ribben waren zelfs in zulk een sterken graad van osteoporose, dat er bijna geen vaste beenzelfstandigheid meer aanwezig was en de corticalis was gereduceerd tot een dikte als van een eierschaal. Ja, in 2 gevallen konden ook van de andere beenderen (symphysis, wervellichamen) zoo gemakkelijk stukken worden afgesneden, dat daarop voordat microscopisch was onderzocht, in verband met bestaande skeletverkrommingen, de pathologisch-anatomische diagnose osteomalacie was gemaakt. Toch bleek later dat we ons hadden vergist.

Reeds zoodra we trachten beencoupes te maken voor microscopisch onderzoek valt ons het groote verschil op dat er bestaat tusschen de ribben die zullen blijken osteomalacisch te zijn en die welke zullen blijken osteoporotisch te zijn, nl. dit: de osteomalacisch veranderde ribstukjes laten zich

---

[1]) Williams (285) toont in een tabel aan, dat ook op jongeren leeftijd bij krankzinnigen abnorme ribbreekbaarheid voorkomt.

vrij gemakkelijk, zonder voorafgaande ontkalking met het ysmikrotoom snijden. Men krijgt daarbij den indruk als of men van een stukje meer of minder hard hout coupes maakt, als of men been snijdt, dat partieel is ontkalkt door zuren.

Niet zoo is het met de oorspronkelijke rib. Het gelukt wel, met veel geduld en opoffering van het mes, kleine stukjes zonder voorafgaande ontkalking voor microscopisch onderzoek te krijgen, van *snijden* mag men echter niet spreken. Met knappend geluid worden als 't ware zoo nu en dan kleine brokjes afgehakt. Toch zou men bij oppervlakkige beschouwing als men de ribben op doorsnede beziet, anders denken. Beschouwen we, de 5 ribdoorsneden uit fig. 1 A met de 4 uit fig. 1 B (Plaat I) dan zien we, dat de osteomalacische ribben (groep A) met hun veel dikkere corticalis en een veel grovere structuur van de beenbalkjes, waarbij zelfs een groot deel van het inwendige door vaste substantie schijnt te worden ingenomen, er veel sterker en steviger uitzien, dan de zoo uiterst graciel, bijna enkel uit een fijn netwerk van beenbalkjes bestaande, osteoporotische ribben en toch konden alle ribben uit groep A zonder voorafgaande ontkalking gemakkelijk in dunne coupes gesneden worden, en gelukte dit bij de ribben uit groep B, niet.

Beschouwen we nu vergelijkenderwijs de microscopische beelden van deze twee soorten, dan valt ons ook daar het groote verschil oogenblikkelijk op. De niet ontkalkte beensneden werden in van Giesonsche of in een waterige toluidinblauw oplossing gekleurd.

Deze kleurstoffen hebben de eigenschap op zeer duidelijke wijze het kalklooze beenweefsel te kleuren. De aldus behandelde beencoupes werden nu met dezelfde vergrooting geteekend, terwijl ik het kalkloos beenweefsel diep zwart tingeerde en het kalkhoudende beenweefsel een grijze tint gaf. Daarna zijn de twee groepen naast elkaar gefotografeerd (fig. 2 A en B Plaat I). Bij de eerste groep zien we een groot oppervlak ingenomen door de kalklooze zoomen.

A Fig. 1. *B*

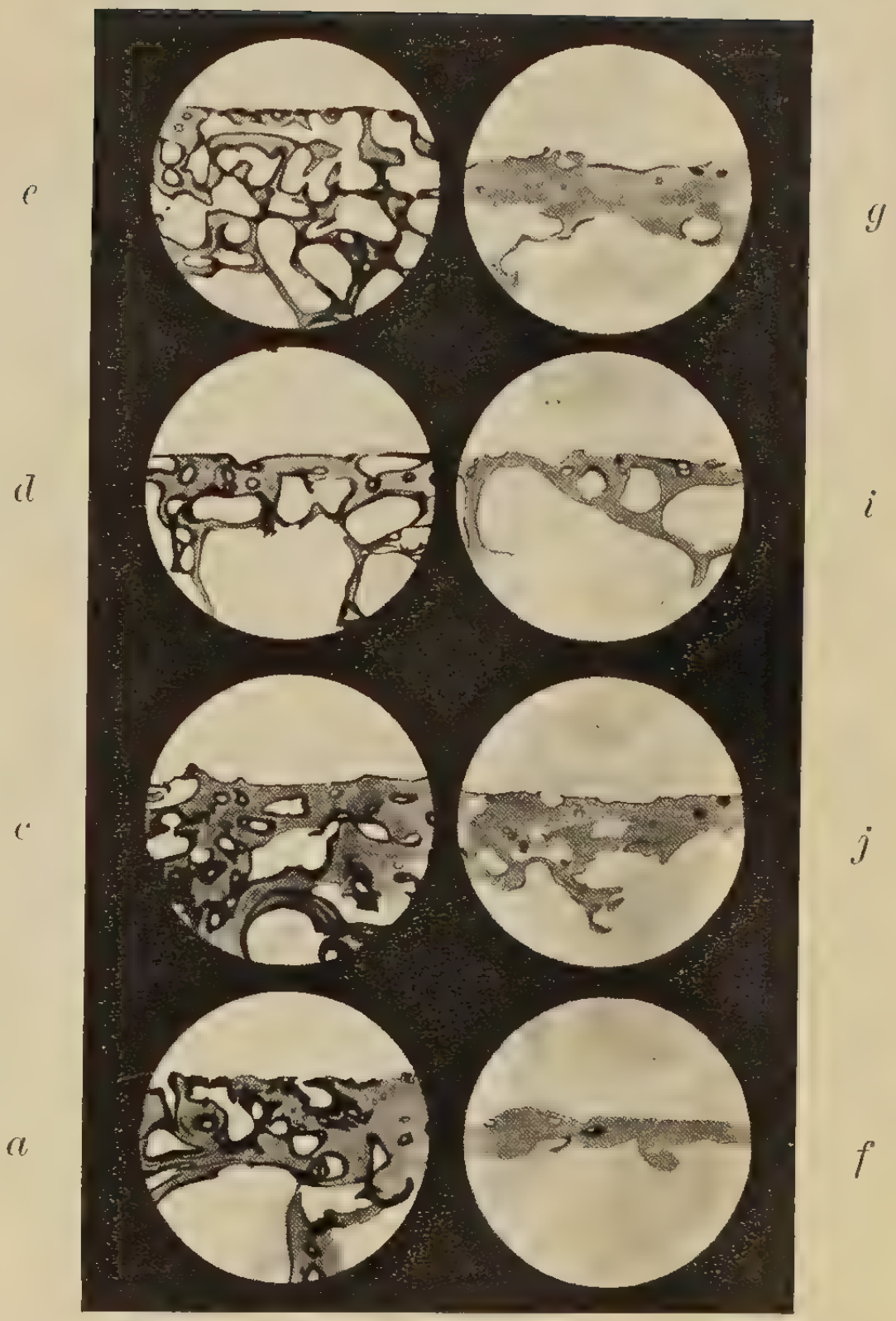

A Fig. 2. *B*

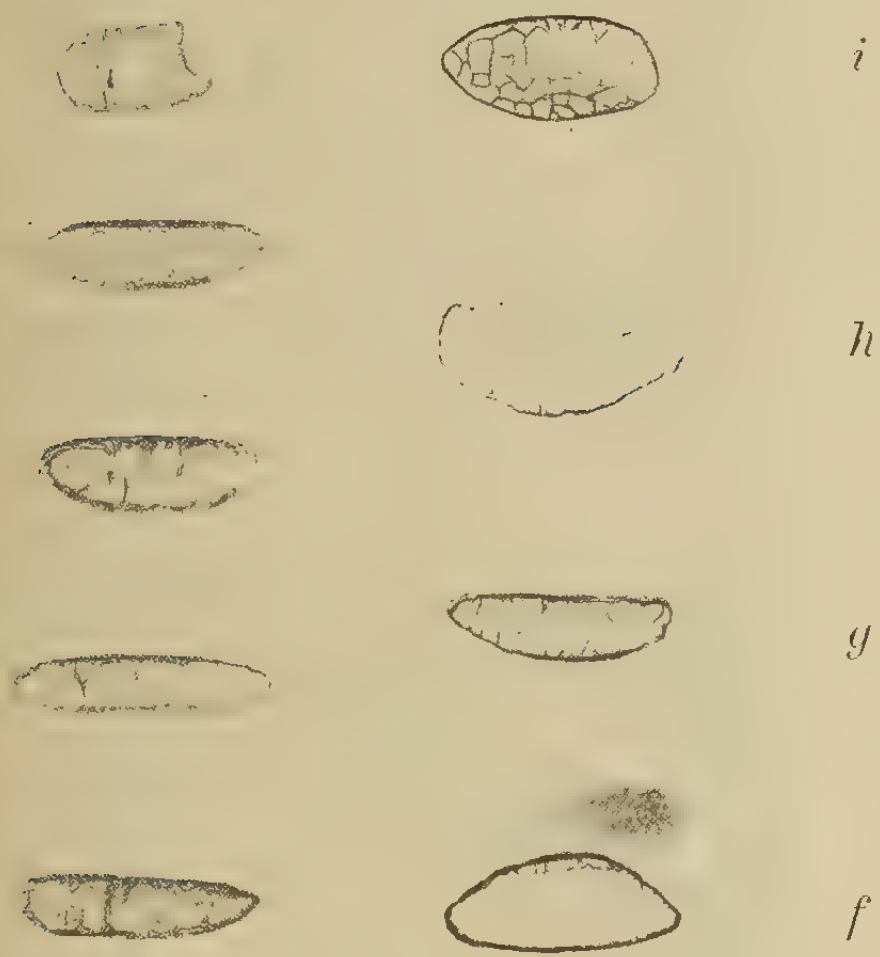

A Fig. 3. *B*



a. Osteoporosis.

b. Osteomalacie.
Fig. 4.

A. Dwarsdoorsneden van osteomalacische *ribben*
o's). *a.* geval 4. *b.* geval 5. *c.* geval 3. *d.* geval 2.
val 1. (zie hoofdstuk eigen gevallen).
rsdoorsneden van osteoporotische *ribben* (photo's).
n 51 j. dementia postapoplectica. *g.* vrouw, geval
Hoofdstuk 2, pag. 30. Dementia senilis. *h.* vrouw,
ntia postapoplectica. *i.* vrouw, geval T. Z. Hoofd-
2, pag. 28, dementia.
A. Microscopische beelden van osteomalacische *ribdoorsneden.* Kalklooze banden zwart, kalkhoudend
sel grijs getint. B. Osteoporotische ribdoorsneden.
Röntgenphoto van dezelfde *ribstukjes* als in fig. 1. A. Osteomalacie. B. Osteoporosis.
Röntgenphoto. *a.* rib. Osteoporosis. *b.* rib. Osteomalacie.

Beschouwen we nu de van de osteomalacie afstammende microscopische praeparaten (A fig. 2) en ontdoen we ze in gedachten van hun osteoide zoomen, dan houden we nog vrij veel zgn. kalkhoudend weefsel over. Ja, op sommige plaatsen is dit veel breeder, dan bij de osteoporotische beenpraeparaten en toch kunnen deze eerste vrij gemakkelijk gesneden worden. Deze physische eigenschap zou er dus voor pleiten, dat het kalkhoudende beenweefsel bij de osteomalacie veel minder kalk bevat, dan bij de osteoporose. Hoewel dit natuurlijk geen zuiver wetenschappelijk bewijs is, leek het mij de vermelding waard. Om met zekerheid te kunnen zeggen — in het osteomalacische kalkhoudende weefsel zit minder kalk dan in dat van het osteoporotische been — zou een chemisch onderzoek noodzakelijk zijn. Men zou dan echter om gelijke volumia kalkhoudend weefsel met elkander te kunnen vergelijken, beide soorten eerst van hun osteoid weefsel moeten kunnen ontdoen, daartoe zag ik geen kans. Mij dunkt echter, dat er nog een argument is, behalve ook het microscopisch onderzoek [1]) van het kalkhoudend weefsel [2]), dat voor deze opvatting pleit en wel dit, dat de osteomalacische beenderen ook in hun kalkhoudend gedeelte meer doorgankelijk voor X-stralen schijnen te zijn. Dit blijkt ons duidelijk uit de rontgenographieën van de reeds boven afgebeelde ribstukjes (fig. 3 Plaat I). We zien dan op den afdruk der negatieven de ribcontouren van groep B met een zeer scherp randje aangeduid. Waar kalk was, heeft dit dus een duidelijke schaduw gegeven. In groep A vinden we nergens een scherp aangeduide lijn, overal wazige, in elkander overgaande lijntjes veel makkelijker voor de X-stralen doorgankelijk dus. Ditzelfde is ook zeer mooi te zien bij de röntgenographische beelden van een osteoporotische naast een osteomalacische rib

---

1) Zie hiervoor beschrijving der beenpraeparaten.

2) Ook bij Pommer (199) vinden we reeds mededeelingen over de eigenaardige structuur van het kalkhoudend beenweefsel bij de osteomalacie. Maar vooral Recklinghausen toont er de meest uitgesproken veranderingen in aan, die op een verlies van kalksubstantie zouden wijzen.

(in fig. 4 afgebeeld Plaat I). Deze radiogrammen, van beenstukken genomen, verklaren dus de uitlatiugen van von Jaksch en Rothy (121), die zeggen: de radiogrammen van osteomalacische beenderen zijn nauwelijks zichtbaar. Ook Göbel (93), Wiesinger (283) zijn deze meening toegedaan [1]).

Zooals ik reeds zeide, werd om de vrij sterk uitgesproken skeletveranderingen in verband met een abnormale breek- en snijdbaarheid van verschillende platte beenderen, op macroscopische gegevens, de diagnose „osteomalacie” gesteld, waar bij nader onderzoek bleek, dat we met een vergevorderd stadium van osteoporose te doen hadden.

Omdat deze 2 gevallen in hun soort nog al sprekend zijn, wil ik de ziektegeschiedenissen hier volledigheidshalve mededeelen.

Geval 1. Patient T. Z.

Niet hereditair belast, zou ze na het doorstaan van een hersenziekte in haar jeugd tot de intellectueel achterlijken hebben behoord. Ze leerde nooit schrijven en lezen. Ze was tweemaal gehuwd, kreeg een gezonden zoon.

---

[1]) Göbel (93) zegt bij de beschrijving van een geval: das Röntgenbild gab am Humerus gar keine Knochenschatten, also der kranke Humerus war seinen Kalksalze gänzlich beraubt, bestand nur noch aus diaphaner Substanz. Aan de onderarm vindt hij een zeer geringe schaduw en het centrum geheel doorzichtig.

Ook Wiesinger vindt bij de osteomalacie door middel van het Röntgenbeeld „ein blasser Knochenschatten und eine erhebliche Verdünnung der Corticalis an sämtlichen Röhrenknochen. Fraenkel zegt echter, dat ditzelfde Röntgenbeeld ook voorkomt bij de myelomatose. Ook Legros en Leri geven een mooie beschrijving over het radiographische beeld van verschillende beenaandoeningen. Bij de osteomalacie zeggen ze: les epihyses sont extrêmement claires et l’on ne voit plus que des traces de l’aspect normal: mais ce qui est tout à fait spécial, c’est la structure de tout la partie centrale de la diaphyse, cette partie ne présente plus aucunement de fines travées obliques normales, elle est uniformément claire à l’exception d’un certain nombre de cloisons épaisses, opaques très foncées, transversales ou plus ou moins obliques, joignant complètement ou incomplètement les deux faces de l’os: ces travées limitent ainsi un certain nombre d’alvéoles remarquablement claires, de grandes dimensions, irrégulières.

Voordat de verschijnselen, die hare plaatsing in een gesticht noodzakelijk maakten, uitbraken, was ze bij iedereen als vreemd bekend. Ze sprak dikwijls in zichzelf, hield gesprekken tegen de klok en tegen de kat, had een kwaadaardig en opvliegend karakter.

Op haar 53e jaar kwam patiente onder geneeskundige behandeling wegens heftige zenuwverschijnselen. Zij ontkleedde zich, hield verwarde redeneeringen en deed éénmaal een poging tot suicidium.

Den 15en Juli 1898 werd ze in Meerenberg opgenomen met waanvoorstellingen van melancholischen aard. Deze bleven geruimen tijd in wisselende heftigheid bestaan. Soms had ze angstaanvallen, die van lieverlede slechts zelden geuit werden. In hooge mate negativistisch. Patiente werd steeds stiller, sprak zoo goed als niet meer, had nergens interesse in, bleef het liefst te bed en ging duidelijke verschijnselen van zwakzinnigheid vertoonen.

Enkele keeren, als zij zich nog uitte, kwamen enkele onzinnige grootheidsideeën voor den dag.

In haar laatste levensjaar nam de dementie nog kennelijk toe. Zij uitte zich alleen als iets haar niet beviel met enkele stereotiepe gezegdetjes, als: is 't nu gedaan? is 't nou uit? moet ik nou opstaan?" op huilerigen hoogen toon. In de laatste maanden herkende zij haar zoon, dien zij tot dien tijd altijd goed herkend had, niet meer.

Dit wat haar psychischen toestand betrof.

Somatisch vinden we bij haar opname genoteerd: grof gebouwde vrouw, met haast mannelijk uiterlijk. Patiente, die vroeger steeds kaarsrecht was, begon langzamerhand eenigszins gebogen te loopen en vertoefde het liefst te bed. Toen ik patiente voor het eerst zag eind 1909, zag ik eene vrouw voor me met eenigszins myxödemateus uiterlijk, in sterk voorover gebogen houding op haar stoel zittend, onbewegelijk blijvend, de handen in vuiststelling op hare knieën.

Zij heeft een dikke huid en zakken onder hare oogen. Haar gang was eenigszins moeilijk, kleinpassig, echter geen draaigang en geen waggelgang.

In den loop van 1910 werd de houding van patiente steeds meer gebogen.

Een somatisch onderzoek toen destijds gedaan, geeft het volgende: zij ligt met opgetrokken knieën te bed. Gelaat heeft myxodemateus uiterlijk. Dikke pasteuze huid. Haren echter niet droog. Cyanotische handen en voeten. De huid dor en droog. Handen meestal in een vuist gevouwen, de vingertoppen zoo diep in de palmen gedrukt, dat deze steeds opengevouwen moeten worden, om decubitus te voorkomen.

Er bestaat een ronde kyphose van de geheele wervelkolom. Er bestaat geen lendenlordose en onderzoek van het bekken deed geen duidelijke afwijkingen kennen. D. spin. $27\frac{1}{2}$ — D. crist. $31\frac{1}{2}$ — D. troch. $31\frac{1}{2}$ — Conj. ext. $19\frac{1}{2}$. Bij onderzoek ging patiente ontzettend te keer. Er konden geene afwijkingen worden waargenomen. Urine bevatte geen suiker en geen albumen.

Bij onderzoek spant ze alle spieren aan en accuseert bij aanraking — ook als men alles zeer voorzichtig doet — overal pijn. Zij uit zich daarbij zeer heftig, zoodat zeer moeilijk is uit te maken of druk op haar beenstelsel, haar spieren of haar huid deze negatieve gevoelsuitingen te voorschijn roepen. Druk op sternum en ribben valt echter als zeer pijnlijk te zijn op.

Langzamerhand werd de houding van patiente een steeds meer gebogene, zoodat zij bijna met haar gelaat op haar knieën rustte en tot loopen bijna niet te bewegen was.

Haar lichamelijke en physische toestand ging geleidelijk achteruit. Zij braakte herhaaldelijk, at zeer weinig, ging hoesten, bleef voortdurend te bed, vertoonde allerlei blauwe plekken en kreeg den 24sten Januari een erysipelas facie, tengevolge waarvan zij, in vrij sterk gevorderden graad van kachexie, den 2en Februari 1911 overleed.

Uit het sectieverslag ontleen ik het volgende: er bestaat kyphose van geringen graad. Oedemateus uiterlijk van het gelaat, handen en voeten niet duidelijk oedemateus. Het schedeldak laat zich zeer gemakkelijk afzagen, de algemeene dikte is boven het gewone. De diploë zijn niet overal duidelijk te zien. Er bestaat een leptomeningitis chronica.

De wervelkolom is zeer gemakkelijk te zagen. De ribben zijn zeer gemakkelijk te buigen. Ze breken bijna onhoorbaar. Het borstbeen kan met eenige moeite in de lengte worden doorgesneden met een sterk mes. Van wervellichamen en symphysis kunnen stukken worden afgesneden. Beendermerg in het femur is rood. Het bekken vertoont geene afwijkingen.

Dilatatio cordis.

Bronchitis catarrhalis, gastritis chronica, *atrophia glandulae thyreoideae*, deze is zeer klein.

Beide bijnieren zijn reeds verweekt. Milt is zeer week.

Van de ribben, sternum en schedel werden microscopische beenpraeparaten gemaakt (zie i fig. 2 B Plaat I), waaruit bleek, dat we met osteoporose en niet met osteomalacie te doen hadden, wat reeds bij het vervaardigen van deze praeparaten, als waarschijnlijk werd geopperd, wegens de moeite, die het kostte een dun stukje van de onontkalkte rib te verkrijgen.

Geval 2. Patient F. P. oud 78 jaar. (Zie fig. 1 en 2 pag. 25).

Werd hierheen gebracht van uit Amsterdam, in zeer debielen staat. Geheel apathisch, op bijna geen prikkels reageerend, ligt patiente te bed en maakt een uiterst zwakken indruk. Cyanotische kleur. Huid zeer slecht verzorgd, vele schilfers. Weinig uitdrukking in de halfgesloten, dofglanzende oogen. Direct valt op de kolossaal uitgesproken skeletvervorming.

Patiente ligt in half zittende houding te bed; het hoofd echter achterover in de kussens. De borstlijn maakt met de buiklijn een scherpen hoek.

De van de kanten af samengedrukte thorax maakt een zeer langen indruk en reikt tot ver in de buikholte. De buik is in sterke mate schuitvormig of liever komvormig. 't Maakt zoo den indruk alsof patiente is *samengeknikt* en het bovenlijf bijna loodrecht op buik en bekken staat, vandaar de zoo sterk uitgesproken plooi dwars over de buik heen verloopend even boven den navel van de eene spina iliaca naar de andere. Men zou zich daar het lichaam doorgesneden kunnen denken, het onderste gedeelte plat op de onderlaag liggend, het bovenste gedeelte daarop „geplakt” in een hoek van ongeveer 120°.

De bekkenvormen zijn zeer duidelijk te zien en 't is alsof de spinae anteriores naar buiten zijn gezakt. De symphysis ossis pubis steekt *niet* snavelvormig naar voren en is zeer breed.

De (onderste) ribbenboog reikt zoodoende tot ver beneden de crista iliaca, bijna steunend op de fossa iliaca. De mammilla staat beiderzijds daardoor niet ver van de crista iliaca verwijderd. De thorax is aan de kanten afgeplat. De hoek tusschen de neerdalende ribbenboogen is zeer klein en de ribbenkraakbeenen loopen van uit de processus xyphoidea zeer steil naar beneden. Het borstbeen is gelijkmatig gebogen met de convexiteit naar voren.

Naar beneden verwijdt de smalle borstkas zich weer, doordat de twee onderste ribben wederom verder naar buiten staan dan de daarboven staande. De wervelkolom is in hooge mate vervormd, een sterk uitgesproken lumbo-dorsaale kyphoscoliose is daarvan grootendeels de schuld. In het halsborstgedeelte zijn geen sterke veranderingen te zien. Het geheele lichaam is in hooge mate vermagerd, doch dit valt vooral op aan de onderste extremiteiten, waarvan de spiermassa's in hooge mate atrophisch schijnen.

De peesreflexen aan de onderste extremiteiten zijn niet op te wekken. Opvallend is verder het als 't ware ingevallen zijn van de alveolairrand der onderkaak, zoodat de onderste tandenrij bijna horizontaal naar voren steekt.

Patiente is uit haar apathischen toestand nog wel te wekken, doch geeft zeer onverstaanbaar antwoord. Er is bijna geen voedsel binnen te krijgen.

De pols is gespannen, regelmatig. Ademhaling niet erg frequent.

Urine bevat eene groote hoeveelheid albumen, geen Bence-Jone's eiwit, geen eiwit, geen suiker, direct zeer sterke troebeling met natronloog, welke troebeling door toevoeging van azijnzuur weer verdwijnt.

De debiele patiente liet een verder nauwkeuriger onderzoek niet toe. Zij succombeerde na een tweedaagsch verblijf.

Van de zeer bedroefde familie, die door het vrij plotselinge overlijden (Zondag) nog niet van den dood verwittigd was en die met het doel gekomen was haar te bezoeken, kon slechts een uit verschillende brokstukken bestaande onvolledige anamnese worden verkregen.

Vroeger psychisch gezond, was ze zoowat een jaar abnormaal. De symptomen waren echter de laatste 6 weken erg toegenomen. *Ze heeft 6 kinderen gebaard zonder eenige stoornis, was altijd eene groote krachtige, niet misvormde vrouw.*

Reeds voor een jaar of 5 is patiente krommer geworden, doch geleidelijk, zonder erg in het oog loopende verschijnselen. Het laatste jaar ging het loopen bijzonder slecht en de laatste maanden moest patiente te bed blijven. Zij zakte toen geleidelijk geheel in elkaar en had als men haar trachtte te verleggen, *hevige pijnen* bij het optillen, etc., zoodat de familie haar bijna niet helpen kon.

Bij de sectie bleken de ribben met de geringste kracht te breken, *echter met een knap.* Bekkenvorm niet duidelijk veranderd.

Van de symphysis kon met het grootste gemak een stuk worden afgesneden. *Kolossale* hyperaemie van de sneevlakte. Ditzelfde gold voor de *wervellichamen.* Het borstbeen wordt met het mes in de lengte doorgesneden, een bloedrijke, bruinrood gekleurde dikke massa puilt naar buiten. Bovenaan biedt het sternum bij het doorsnijden meerderen weerstand.

Het beenmerg van het femur is *wit geleiachtig.*

Het schedeldak is niet gemakkelijk doorzaagbaar. De zaagvlakte is zeer hyperaemisch.

Van de linker bijnier is niets te vinden. De rechter bijnier is verweekt. De schildklier is klein.

Er is nephritis chronica, hypertrophia cordis, oedema pulmonum, gastritis chronica, perisalpingitis fibrosa duplex.

De naar photographieën van het cadaver genomen teekeningen geven duidelijk den sterken graad van het in elkaar gezakt zijn van patiente weer. Zie fig. 1 en 2 pag. 25.

Fig. 2.

Fig. 1.

Seniele osteoporose.
Geval 2. F. P. (78 j.)

Bij microscopisch onderzoek van het beenstelsel bleek ook hier weer een sterken graad van osteoporose, geen osteomalacie te bestaan (g in fig. 2 B Plaat I).

Het voorkomen van deze gevallen, waar men op makroscopische gegevens de diagnose osteomalacie geneigd zou zijn te stellen, maant dus wel tot groote voorzichtigheid bij het verzamelen van in de litteratuur neergelegde gevallen. Wel waren in onze twee gevallen de bekkens van normalen vorm, maar juist van de osteomalacie bij senielen voorkomend, wordt

aangenomen, dat deze veeleer de wervels en ribben aantast, dan de bekkenbeenderen.

En dat er osteomalacie op senielen bodem voorkomt, daarover valt wel niet te twijfelen en wordt trouwens vrijwel algemeen erkend.

Zoowel klinisch, als pathologisch anatomisch heeft dit ziektebeeld volkomen gelijkenis met de in het puerperium optredende osteomalacie.

Men zou kunnen zeggen, dat deze twee beschreven gevallen nu overgangsvormen voorstellen tusschen de als 't ware physiologisch optredende osteoporose bij oude menschen en de seniele osteomalacie, welke opvatting A. Drasche (54) [1]) reeds op klinische gegevens was toegedaan, men vervalt dan echter in zulke speculatieve gissingen zonder eenige bewijskracht, dat het mij verstandiger voorkomt, voorloopig ook voor hun klinisch verloop (waarop later teruggekomen wordt) deze gevallen niet te rekenen tot de werkelijke gevallen van osteomalacie. Wat de klinische gegevens van deze twee patiënten betreft, zijn ze in zooverre van groot belang, dat ze aantoonen, dat niet zooals Mocquot et Moutier (157), Poncet (187), Richard (211) en Debove (50) zeggen: de bij ouden van dagen optredende skeletveranderingen, tengevolge van een osteoporotisch proces altijd zonder pijnen ontstaan, terwijl ook druk op het beenstelsel geen pijn zou veroorzaken.

Beide mijne patiënten accuseerden bij druk op het beenstelsel heftige pijnen.

Het is in het eerste geval echter niet uitgesloten, dat veel op den psychischen toestand van de lijderes was terug te brengen, daar zij overal pijn aangaf, al raakte men haar nauwelijks

---

[1]) Drasche (54), die feitelijk pathologisch anatomisch wel een scherp onderscheid maakt tusschen seniele osteoporose en seniele osteomalacie, wil toch overgangsvormen erkennen, voornamelijk om het klinisch verloop, waarbij reusachtige skeletvervormingen plaats vonden en toch postmortaal osteoporose werd aangetroffen.

aan. Maar juist dit laatste is door CHARCOT als susceptibilité nerveuse, als typisch voor de osteomalacie beschreven.

Het vermeld vinden van abnormale breekbaarheid der ribben mag dus nooit beschouwd worden als bewijs van beenverweeking, behoorend tot de osteomalacie.

Evenmin mogen we bouwen op osteomalacie-diagnoses, die uitsluitend op deze makkelijker buig- en breekbaarheid der ribben en op een gemakkelijker snijdbaarheid [1]) van sommige spongieuse beenderen zijn gesteld, zonder dat er andere gegevens zijn die deze diagnose wettigen, vooral als dit wordt aangetroffen bij oudere menschen, die aan een bepaalden graad van kachexie lijden.

---

[1]) Zoo geeft WILLIAMS (285) uit een onderzoek over de breekbaarheid der ribben bij krankzinnigen aan, dat 3 zijner gevallen waren „cases of partial mollities ossium". De bijgegeven afbeeldingen der verschillende breekbare ribben, waarvan hij voor iedere soort een prototype afbeeldt, laat in geen der 4 afbeeldingen hetzelfde beeld herkennen, als in de door mij gegeven photographie der osteomalacische ribdoorsneden. Ze komen bijna photographisch overeen met mijne photo's uit groep B, fig. 1, Plaat I, de groep der osteoporotische ribben.

HOOFDSTUK III.

Overzicht der uit de literatuur verzamelde gevallen van osteomalacie en psychose [1]).

Het gelukte mij 93 [2]) gevallen uit de literatuur bijeen te brengen waar een osteomalacie en eene psychose bij één en denzelfden lijder werden waargenomen. Zooals echter reeds in het voorgaande uitvoerig besproken is, noodzaakt het geringe of geen verschil, dat men vroeger tusschen osteomalacie en oste-

---

[1]) Om niet in herhalingen en kleine beschouwingen te vervallen, die noodzakelijk tot versnippering van het geheel moeten voeren, heb ik de verschillende gevallen als casuistiek zoo beknopt mogelijk, aan het einde van mijn proefschrift medegedeeld (ook vooral de psychische verschijnselen). Ik heb daarbij tevens de gronden besproken, waarop ik meende de diagnose osteomalacie te moeten verwerpen of te mogen overnemen.

Ik wil hier speciaal de aandacht vragen voor de gevallen van Pedler (203). Deze schreef zijn artikel in „the West Riding Lunatic Asylum medical Reports. Vol. I, 1871". Ik nam die gevallen in hun geheel over, veronderstellend, dat dit boekje niet tot de gemakkelijk verkrijgbare gerekend moet worden. Door de welwillendheid van den tegenwoordigen Geneesheer-Directeur van dat gesticht, werd ik in staat gesteld de psychische symptomen, waarvan in het origineel slechts weinig wordt verteld, eenigszins te completeeren.

Ik kwijt mij hier van de aangename taak dezen daarvoor mijn oprechten dank te betuigen.

[2]) Hieronder vallen niet de door Klewe Nebenius (138*a*) vermelde 15 gevallen van osteomalacie en dementia praecox, die hij zegt in de laatste 3 jaar te Emmedingen te hebben waargenomen. Ik had dit onderzoek reeds afgesloten, toen dit artikel mij onder de oogen kwam. Jammer dat

oporose maakte, mij vele gevallen buiten beschouwing te laten. 36 gevallen konden den toets der kritiek, wat de osteomalacie-diagnose betreft niet doorstaan. Volledigheidshalve heb ik ze echter in de casuistiek, evenals de zekere gevallen medegedeeld.

In 50 gevallen kon ik de diagnose osteomalacie als zeker noteeren.

In 4 gevallen (Ormerod (192), Lindsay (139), Finklenburg (85) en Howden (113)) durf ik de diagnose met een aan zekerheid grenzende waarschijnlijkheid overnemen.

Ik voeg hierbij 3 gevallen, waar men zou kunnen twisten over de diagnose juveniele osteomalacie of rachitis tarda (Jeannerat (120), Koppius (131), Looser (140)) en neem dus 57 gevallen uit de litteratuur over, waar bij eene abnormale geestestoestand osteomalacie werd waargenomen.

Ik zou niet gaarne willen zeggen, dat onder de 36 door mij uitgeschakelde gevallen geen werkelijke osteomalacieën zijn voorgekomen, integendeel het is zelfs meer dan waarschijnlijk, dat er werkelijke osteomalaciegevallen onder loopen, het is echter even zeker, dat er ook talrijke osteoporosen onder schuilen, daarom bezitten zij voor ons geen voldoende waarde.

Onder deze 57 patiënten vond ik er 10 van het mannelijk geslacht (Zembsch (291), Fleischman (84), Ormerod (192), Atkins (4), Morselli (166), Bleuler (20) [2], Koppius (131), Hoennicke (106), Looser (140)). Wat de vorm der psychose aangaat, luidde in 4 gevallen de diagnose „idiotie", in 1 geval „dementia paralytica".

Bij de 5 andere vinden we als voornaamste verschijnselen: zelfmutilatie, verwarde waandenkbeelden, mutisme, exaltatie-

---

er geen ziektegeschiedenissen bij vermeld staan. Tevens wordt in die mededeeling melding gemaakt van 2 gevallen uit „der Elsässischer Pflege-anstalt Hördt" waaronder een een mannelijken geesteszieke betrof.

Ook Dees (66*a*) maakt melding van 8 gevallen van osteomalacie bij krankzinnigen, bij navraag werd mij medegedeeld, dat deze zullen worden beschreven door een der doktoren uit het Gesticht Gabersee.

Deze gezamenlijke 25 gevallen zijn dus niet in mijn proefschrift besproken.

stadia, hallucinaties, betrekkingsideeën geboekt, die meestal tot een bepaalden graad van dementie hebben gevoerd.

Bij één der lijders staat (MORSELLI (166)), „Pellagra", genoteerd en daarbij schijnen èn psychische èn beenstoornissen nog al eens voor te komen. (Begin der psychose op 59-jarigen leeftijd).

Het HOENNICKE'sche (106) geval betreft eene psychose, in aansluiting aan morbus BASEDOW, ontstaan op 43-jarigen leeftijd. Vrijwel tegelijk ontstond de osteomalacie.

Over het begin der psychose staat in 2 gevallen niets vermeld.

In de andere twee gevallen kan het begin der psychose tot het 20ste (BLEULER (20)) en 28ste jaar ATKINS (4) [1]) teruggebracht worden.

De osteomalacie trad pas later op.

Van de 47 vrouwelijke patienten bleken 15 geen kinderen te hebben gehad (FLEISCHMAN (84), MÜNCH (169), MARTIN (167), BREISKY (11), BOURNEVILLE en FÉRÉ (15), JEANNERAT (120), SOLLY (236), LINDSAY (139), WILLIAMS en ORMEROD (286), WAGNER (282), POMMER (299), BARBO (19) [4]).

Wat de vorm der psychose betreft, gold het in 2 gevallen idioten, 3 patienten waren lijderessen aan epilepsie, die dement werden.

Van 4 (BARBO (19)) werd de diagnose dementia praecox gemaakt.

Wat de overige 6 gevallen betreft, hebben we te doen met chronische psychose. Niet altijd zijn de gegevens even groot. De eenige verschijnselen, die bij het geval MARTIN (167) vermeld staan, zijn: „hielt es für Sünde ihre Zimmer zu verlassen". In het geval LINDSAY staat slechts: „chronic insanity".

De overige vertoonen tal van verschijnselen, als betrekkingsideeën, wantrouwen, teruggetrokkenheid, suicidiumpogingen, angstige depressieverschijnselen, etc. meestal tot dementie voerend.

Uitgezonderd het door SOLLY (236) medegedeelde geval trad

---

[1]) In het geval ATKINS (4) staat nog vermeld, dat patient in den beginne zich scrotum en beide testes had afgescheurd.

in alle gevallen de osteomalacie op, toen de psyschose geruimen tijd had bestaan.

In drie gevallen staat iets vermeld in verband met eventueele geslachtsklierfunctie.

Bij één geval van BARBO (19) vinden we vetzucht, die zich tijdens het climacterium ontwikkelde. Bij het geval MARTIN (167) staan heftige uterinebloedingen genoteerd. In één geval van WAGNER (282) wordt verteld, dat patiente tijdens haar verblijf in de inrichting nooit menstrueerde.

In de overige 2 gevallen is hieromtrent niets na te speuren.

Bij 17 patienten staat niet vermeld of zij kinderen hebben gehad, ik vermoed echter uit de ziektegeschiedenissen, dat velen geen partus hebben doorgemaakt (DEAS (58), BREISKY (11) [2], WEBER-EBENHOFF (280) [2], MOORE (172), M'INTOSH (117) [2], MEYER (171), GUDDEN (94), BLEULER (20) [2], PEDLER (203) [5]. Hieronder vinden we in 2 gevallen vermeld, dat het bekken afkomstig was van krankzinnige vrouwen (BREISKY), meer niet. 3 malen luidde de diagnose dementia epileptica (BREISKY, PEDLER), 1 maal chronische melancholie, beginnende op het 56e jaar, overgegaan in dementie, 3 malen begon de psychose na het 60e jaar (MOORE, PEDLER, MEYER).

In de andere gevallen betreft het chronische psychosen, die meestal tot dementie hebben gevoerd (chronische manie, slordig, incohaerent, onverschilligheid, apathie, suicidiumneigingen, betrekkingsideeën, hallucinaties, depressiestadia, vinden we ook hier herhaaldelijk bij vermeld).

In het geval GUDDEN staat niet meer dan: patient was eene rustige demens.

Bij 13 patienten staat vermeld, dat zij kinderen hebben gehad (PEDLER (203) [2], HOWDEN (113) [1], FINKLENBURG (85) [2], v. WINCKEL (284) [1], HABERKANT (111) [2], WAGNER (282) [3], WALSH (278) [2]. Hiervan waren er 5 waar de osteomalacie en de psychose vrijwel in denzelfden tijd optraden (PEDLER, FINKLENBURG, v. WINCKEL, WAGNER) en wel in aansluiting aan puerperium en partus.

In 2 gevallen (HABERKANT) trad de psychose in aansluiting aan puerperium en zwangerschap op.

In 2 gevallen WAGNER, v. WALSH) waren de patienten tijdens een partus reeds éénmaal psychisch abnormaal geweest.

De psychosen met chronisch verloop sloten zich in deze gevallen aan het puerperium aan.

In het geval HOWDEN vinden we behalve eene psychose met periodisch verloop, tevens langdurige kraambedden vermeld. Tevens waren bij haar eerste psychische aberratieverschijnselen die wezen op osteomalacie, doch teruggingen.

Slechts in 2 gevallen staat niets met betrekking tot de generatieve functie vermeld, alleen, dat de psychose op 45 jarigen leeftijd begon (climacterium?).

Ik heb getracht in een tabel de vermeldde gevallen overzichtelijk weer te geven.

OSTEOMALACIE + PSYCHOSE

In deze Tabel staan eerst vermeld de mannen, daarna de vrouwen zonder kinderen, daarna de vrouwen waarbij niet staat opgegeven of ze kinderen hebben gehad, daarna de vrouwen die gebaard hebben. Tenslotte volgen de twee gevallen van Tireili waarbij geen geslacht etc. staat opgegeven.[1]

Naam van den Schrijver.	Geslacht.	Partus.	Tijdstip waarop de psychose begon.	Tijdstip waarop de osteomalacie begon.	Lichamelijke complicaties.	Eventueele invloed der generatieve functie.	Psychische verschijnselen.	Dood.	Orgaanveranderingen na den dood gevonden, uitgezonderd de beenveranderingen.
FLEISCHMAN (84). Leichenöffnungen. Erlangen 1815.	Man.	—	Geboorte.	?	?	?	Leek doofstom, doch nam klanken waar. Werd op 28-30 jarigen leeftijd op het land liggend, gevonden. Zelfmutilatie. Starre blik. Gevoelloos, onontvankelijk, waanvoorstellingen.	± 36 j.	Hersenen van binnen erg week.
ZEMBSCH (291). Geciteerd naar CASPARI Journal der Chirurgie und Augenh. 17 1825.	Man.	—	2 j.	40 j.	?	?	Idiotie na een val op het hoofd op 2 jarigen leeftijd.	?	Hart en longen slap, lever buitengewoon groot.
WILLIAMS (286) en ORMEROD (192). Lancet 1870. Journ. of Ment. Science 1870.	Man.	—	?	?	?	?	Verschijnselen van een lijder aan dementia paralytica.	± 46 j.	
MORSELLI (166). Rivista sperimentale di Freniatria e di medicina legale 1876.	Man.	—	± 59 j.	?	Pellagra.	?	Incohaerente rededrang, gevoelloos, persevereerend, voedselweigering, slapeloosheid, pogingen tot zelfmutilatie.	59 j.	
ATKINS (4). Britt. med. Journ. Juni 1880.	Man.	—	± 28 j.	38 j.	?	Had zich op zijn 28e jaar scrotum en testes afgescheurd.	Na exaltatiestadium met zelfmutilatie overgegaan in chronische dementie met waanideeën.	?	Geringe afwijkingen in de voorhoorncellen der medulla en in de cellen der medulla oblongata.
BLEULER (20). Münch. med. Wochenschrift 1898 No. 14.	Man.	—	Vóór 20e jaar.	In de gevangenis.	Geringe protusio bulbi.	?	Paranoide waandenkbeelden, verlies van emotief leven, vervolgingswaan, gemis aan spontaniteit, gedrukt, gehoorshallucinaties, soms spraakverward.	?	
BLEULER (20). M. M. W. 1898.	Man.	—	Geboorte.	49 j.			Idioot.	50 j.	Nephritis suppurativa. Pachymeningitis der middelste schedelgroeve.
KOPPIUS (131). Ned. Tijdschr. v. Gen. 1894.	Jongen.	—	Geboorte.	11 j.	?	?	Idioot.		
HOENNICKE (106). Hoche'sche Sammlung zwangl. Abh. a. d. Geb. d. N. u. Geisteskr. Bd 5 Hft. 45 1905.	Man.	—	43 j.	43 j.	Morbus Basedow.	?	Exaltatiestadia, hallucinaties, waanvoorstellingen.	47 j.	
LOOSER (140). Mitt. a. d. Grenzgeb. der med. u. Chir. Bd 18 1907.	Jongen.	—	Geboorte.	13 j.	?	?	Idioot.	17 j.	
FLEISCHMAN (84). Erlangen 1815.	Vrouw.	Geen.	Geboorte.	?	?	?	Idioot.	25 j.	Galsteenen.
MARTIN (167). Neue Zeitschr. f. Geburtskunde 1844 Bd 15 Hft. 1.	Vrouw.	Geen.	31 j.	41 j.	Ontlasting moeilijk, dikwijls met bloed.	Heftige uterine bloedingen.	Was in het krankzinnigengesticht te Jena, „hielt es für Sünde ihre Zimmer zu verlassen".	49 j.	Veel subarachnoideaalvocht (exsudaat).
SOLLY (236). Med. Chirurg. transactions 1843. Vol. 27.	Vrouw.	Geen.	24 j.	19 j.	?	?	Rusteloos, wantrouwend, suicidiumpogingen. Langzamerhand „catamenia", doch in geringen graad.	42 j.	Geene afwijkingen in de organen.
MÜNCH (169). Diss. Giessen 1851.	Vrouw.	Geen.	7 j.	?	?	?	Epileptische toevallen, welke tot dementie hebben gevoerd.	22 j.	
JEANNERAT (120). Annales méd. Psychologiques 1864.	Vrouw.	Geen.	Jeugd.	?	Scheurbuik. Diarrhoeën.	?	Idioot met epileptische accessen.	$15^1/_2$ j.	Multipele verhardingen in de hersenen. Niertumoren.
BREISKY (11). Prager Viertel Jahrschrift 1861 Bd 2.	Vrouw.	Geen.	?	?	Folliculaire zweren in de dikke darm.	?	Vroeger voor mania periodica in een gesticht.	26 j.	
LINDSAY (139). Journal of mental science 1870.	Vrouw.	Geen.	?	?	Struma. Miliair tuberculose.		Chronic insanity.	?	
ORMEROD en WILLIAMS. Lancet 1870. Journ. of ment. science 1870.	Vrouw.	Geen.	59 j.	?	Diarrhoeën.	Heftige menorrhagieën voor 13 jaar, daarna steeds zeer zwak.	Ernstige melancholische verschijnselen. Zeer mager. Zag er oud uit.	?	
BOURNEVILLE en FÉRÉ (15). Progres médicale 1882.	Vrouw.	Geen.	In prilste jeugd	28 j.	Faecaal ileus, diarrhoeën.		Epilepsie, die geleidelijk tot uitgesproken dementie heeft gevoerd.	43 j.	Galsteenen. Verharding der ammonshoorn. Valvula mitralis verdikt.
POMMER (199). Unters. ü. Osteom. u. Rachitis. Leipzig 1885.	Vrouw.	Geen.	?	?	?	?	Reeds lang vreemd, waschte dagelijks haar soepvleesch uit, uit vrees voor vergiftiging.	65 j.	
WAGNER (282). Jahrb. f. Psychiatrie 1890.	Vrouw.	Geen.	Vóór 30e jaar.	Na het 30e jaar.	?	Menstrueerde nooit in de inrichting.	Reeds zeer jong schuw, hoofdpijnen, betrekkingsideeën, hallucinaties, bang vergiftigd te zullen worden. Tenslotte dement.		
BARBO (19). Algem. Zeitschr. für Psychiatrie B 66 Hft. 2 1909.	Vrouw.	Geen.	19 j.	53 à 54 j.	?	?	Katatone vorm der dementia praecox.	59 j.	
BARBO.	Vrouw.	Geen.	Puberteit.	63 j.	Neiging tot darmcatarrh.	In het climacterium erge vetzucht.	Hebephrenie snel in dementie overgegaan, begonnen in de puberteitsjaren.	79 j.	In linker ovarium hazelnootgroote cyste.
BARBO.	Vrouw.	Geen.	25 j.	36 j.	Darmstoornissen.	?	Hebephrene symptomen op imbecillen bodem, geleidelijk in dementie overgegaan.	?	In deze 4 gevallen *zouden* veranderingen in de schildklier ontbroken hebben.
BARBO.	Vrouw.	Geen.	30 j.	Na het begin der psychose.	Scheurbuik. Pleuritis. Pericarditis.	?	Paranoide vorm van dementia praecox. Secundaire dementie.	63 j.	
M'INTOSH (117). Ed. med. Journ. Aug. 1862.	Vrouw.	?	21 j.	39 j.	Tuberculose.	?	Periodische krankzinnigheid, melancholisch, suicidiumneigingen, voedselweigering, twistziek, negativistisch. Na 6 jaar verblijf suicidiumpoging.	43 j.	Pleuraadhaesies. Vergroote vettige lever, vettige gedegenereerde nieren. Miliairtuberculose.
M'INTOSCH. ibid.	Vrouw.	?	56 j.	?	?	?	Melancholie met overgang in dementie.	?	
PEDLER (203). West Riding Lunatic Asylum. med. Reports Vol. I 1870.	Vrouw.	?	Vóór 39 j.	39 j.	?	?	Voor hare opname reeds een paar jaar te bed. Slordig op hare kleeren. Incohaerent. Dementie. Deed niets. Later iets ijveriger.	44 j.	Atrophie der basaalganglia.
PEDLER. ibid.	Vrouw.	?	Vóór 38 j.	41 j.	Diarrhoeën.	?	Was reeds voor hare opname incohaerent. Antwoordde bijna niets, had betrekkingsideeën, apathisch onverschillig. Dement.	43 j.	Atheroom der aorta.
PEDLER. ibid.	Vrouw.	?	Vóór 27 j.	33 j.	?	?	Op haar 27e jaar reeds lijdende aan dementia epileptica	35 j.	Atheroom der aorta.
PEDLER. ibid.	Vrouw.	?	63 j.	71 j.	?	?	Voor hare opname verward, seniele waanideeën, reeds 5 jaar lang.	74 j.	
PEDLER. ibid.	Vrouw.	?	Vóór 29 j.	31 j.	?	?	Epileptica reeds vroeger uit een gesticht als ongenezen in een werkhuis geplaatst. Dement, suicidiumneigingen, soms twistziek.	37 j.	
MOORE (172). St. George Hospital Reports for 1871.	Vrouw.	?	68 j.	68 j.	Pleuritis.	?	Waanideeën, vergiftigingsideeën, neiging tot religieuse melancholie. Diagnose: chronische manie.	72 j.	
WEBER (280). EBENHOFF. Prager Vierteljahrschrift 1873. Bd 1.	Vrouw.	?	± 28 j.	± 45 j.	?	?	Begin met melancholische symptomen en „allgemeine Verrücktheit". Op 38 jarigen leeftijd ontslagen. Op 45 jarigen leeftijd weer opgenomen.	67 j.	Verdikte meningen. Ventrikelverwijding. Leverweefsel bros. Schildklier middelmatig groot, op doorsnede roodbruin, grofkorrelig.
WEBER (280). EBENHOFF.	Vrouw.	?	± 49 j.	51 j.	?	?	Was krankzinnig. Psychische verschijnselen?	?	
BREISKY (11). Prager Vierteljahrsch. Bd 2 1861.	Vrouw.	?	?	?	?		Bekken komt uit het krankzinnigengesticht.	50 j.	
BREISKY.	Vrouw.	?	?	?	?	?	Lijderes aan dementia epileptica.	45 j.	
GUDDEN. Archiv. f. Psychiatrie Bd 2 1876.	Vrouw.	?	?	65 j.	?	?	Behoorde tot de rustige dementen. Kritiekloos, zonder emotie.	70 j.	
DEAS (58). Britt. med. Journ. 1877.	Vrouw.	?	45 j.	?	Pneumonie.	Climacterium?	Chronische manie, in dementie overgegaan.	57 j.	Hart vettig, gedegenereerd. Bronchopneumonie.
BLEULER. Münch. med. Wocher Schrift 1893.	Vrouw.	?	23 j.	± 33 j.	Scheurbuik.	?	Menschenschuw, gesloten, religieus, waanideeën, gehoorshallucinaties, verlies van de werklust. Geleidelijk dement, mutist, voedselweigering.	?	
BLEULER. ibid.	Vrouw.	?	20 j.	58 j.	?	?	Droefgeestig, apathisch, betrekkingsideeën, mutist, affectloos, melancholisch.	62 j.	Atrophie van het centraal zenuwstelsel.
MEYER (171). Archiv. Psychiatrie 1897 Bd 29.	Vrouw.	?	69 j.	?	?	?	Betrekkingsideeën, opgewonden, schelden. Diagnose: Paranoia.	77 j.	
FINKLENBURG (85). Allgem. Zeitschr. für Psychiatrie 1860 Bd 17.	Vrouw.	had kinderen	45 j.	45 j.	Krop.	Begin psychose in het puerperium.	2 maal abnormaal. 1e keer toenemende dementie gehoorshallucinaties, vervolgingsideeën. 2e maal zelfde verschijnselen, in haar nijdige affecttoestanden incohaerent, neiging tot religieuse grootheidswaan.		
FINKLENBURG. ibid.	Vrouw.	7 ×	33 j.	33 j.	Struma.	Begin psychose in aansluiting aan partus.	Paranoide symptomen, gezichts- en gehoorshallucinaties, slapeloosheid, duizeligheid.		
v. WINKEL (284). Monatschr. f. Geburtskunde Bd 22 1863.	Vrouw.	5 ×	35 j.	39 j.	?	?	Manie. Na $^1/_2$ jaar verpleging beter, doch bleef „eine heftige und hochmutige Person, mit allem unzufrieden",		
PEDLER (203). West. Riding Lunatic Asylum Reports Vol I 1870.	Vrouw.	2 ×	25 j.	33 j.	?	?	Scheurde haar kleeren, vies, smeri mutist.		
PEDLER. ibid.	Vrouw.	6 ×	Vóór 35e jaar.	37 j. bestond waarschijnlijk reeds bij 4e partus.	?	Waarschijnlijk in aansluiting aan partus.	Melancholisch met suicidiumneigin en. Later soms zeer rusteloos en opgewonden.		
HOWDEN (113). Journal of mental Science 1882.	Vrouw.	5 ×	26 j.	40—45 j.	Pleuritis. Bronchitis. Obstipatie.	Langdurige kraambedden.	3 maal opgenomen. Periodisch verloop. Waanvoorstellingen, betrekkingsideeën, zelfmutilatie, voedselweigering, mutistische eigenschappen.	48 j.	Vettige degeneratie van hart, nieren. Veel vet rondom de buikingewanden. Galsteenen. Pleuritis chronica duplex.
WAGNER (282). Jahrb. f. Psychiatrie 1890	Vrouw.	6 ×	45 j.	?	?	?	Alleen de latere stadia staan vermeld. Onsamenhangende vervolgings- en vergiftigingsideeën, dement.		
WAGNER. ibid.	Vrouw.	4 ×	36 j.	36 j.	?	Psychose in aansluiting aan partus.	Hallucinaties, betrekkingsideeën, waandenkbeelden. Op haar 42e jaar vrij hiervan.	65 j.	
WAGNER. ibid.	Vrouw.	3 ×	climacterium.	?	?	Psychose begon in aansluiting aan 3e partus.	2 maal abnormaal. De eerste keer in aansluiting aan een partus op haar 27e jaar. Tweede keer: primaire Verrucktheit betrekkingsideeën, gehoorshallucinaties.		
WALSH (278). Lancet 1891 II.	Vrouw.	heeft kinderen	± 45 j. climacterium.	± 49 j.		Psychose in aansluiting aan het climacterium.	Was reeds eens voor 17 jaar tijdens een zwangerschap in de war. In aansluiting aan het climacterium, waandenkbeelden, wantrouwend, vervolgingsideeën, terughoudend.	52 j.?	Schrompelnieren, levercirrhose, Endarteritis der aortakleppen, Atrophia cerebri.
WALSH. Lancet 1891 II.	Vrouw.	8 ×	44 à 47 j.	58 j.	Erysipelas.		Waandenkbeelden van melancholischen aard, is luidruchtig, rusteloos in haar excitatiestadia, impulsief, gewelddadig. Was op haar 44e jaar reeds voor psychose onder behandeling.	61 j.	Atheroom der hartkleppen. Schrompelnieren. Groote arachnoideaalcyste over de linker hemisphaer.
HABERKANT (111). Archiv. f. Psychiatrie Bd 45 Hft. I 1909.	Vrouw.	4 ×	25 j.	33 j.	?	Psychose begon vlak voor de 3e partus.	Begin met depressie, exaltatiestadia, hallucinaties, impulsief, negativistisch, afstomping ethische gevoelens, soms „läppisch".	39 j.	Hart en lever vettig gedegenereerd.
HABERKANT (111). ibid.	Vrouw.	1 ×	± 26 j.	± 40 j.	?	Psychose begon in de zwangerschap.	Betrekkingsideeën, hypochondrische angstvoorstellingen, onrustig, verwaarloost zich, is negativistisch, illusies en hallucinaties, stereotypieën, later mutist, onzindelijk, dement.	± 45 j.	Pachymeningitis in middelste schedelgroeve. Rechter kwab schildklier is cysteus veranderd. Linkerkwab vergroot (microscopisch onderzoek zie casuistiek). Milt slap en klein.
TIRELLI (263). Annali di Freniatria Dec 1908.	?	?	?	?	?	?	Was krankzinnig.		
TIRELLI.	?	?	?	?	?	?	Was krankzinnig.		

[1]) In deze tabel zijn niet opgenomen onze eigen gevallen (11), de door Klewe-Nebenius (138ª) (Medic. Klinik 1911 N°. 52) vermeldde gevallen (15) en de gevallen (8) waarvan Dees (66ª) Allgem. Ztschr. f. Psych. 1906 melding heeft gemaakt.

In het meerendeel der gevallen begint de osteomalacie dus als de psychose reeds geruimen tijd bestaat (37 gevallen zeker).

Wat de psychische verschijnselen betreft, zagen we dus in 5 gevallen geene psychische verschijnselen vermeld.

Verder gold het:

in 6 gevallen idioten,

in 5 gevallen epilepsielijderessen, die spoedig dement werden,

in 1 geval betreft het een lijder aan dementia paralytica,

in 2 gevallen melancholieën (begin op 56 en 59-jarigen leeftijd),

in 1 geval hadden we een psychose in aansluiting aan morbus Basedow,

in 6 gevallen werd de diagnose dementia praecox gemaakt,

in 2 gevallen dezer laatste sloot de psychose zich aan puerperium en graviditeit aan.

Ook in 5 andere gevallen zien we de psychose in aansluiting aan puerperium en graviditeit ontstaan.

In 2 gevallen, waar patiënten reeds tijdens een partus abnormaal waren, begon de psychose met chronisch verloop in het climacterium.

In 25 gevallen spreken we het liefst van psychosen met chronisch verloop. Hiervan vinden we het begin:

in de puberteit, in 1 geval,

tusschen de 20 en 30 jaren in 8 gevallen,

tusschen de 30 en 40 jaren in 5 gevallen,

tusschen de 40 en 50 jaren in 4 gevallen,

na het 60e jaar in 3 gevallen.

Dit overzicht uit de literatuur laat ons dus voldoende zien, dat het onmogelijk is om de psychosen, waarbij de osteomalacie werd geconstateerd tot één groep terug te brengen, zooals Haberkant (111) en Barbo (19) willen. Deze brengen ze behalve tot de imbecillen en idioten, allen tot de groep der dementia praecox terug. Trouwens een scherpe grens tusschen imbecillitas, idiotie en dementia praecox zou immers een kunstmatige zijn (hetgeen Barbo aan Weygandt ontleent). Haberkant echter sluit de mogelijkheid niet uit, dat juist de studie der

osteomalacie er misschien eens toe zal leiden een bepaalde groep uit de praecoxgroep uit te schakelen.

Bij het samenstellen dezer gevallen heb ik mij expresselijk van een diagnosestelling of liever van een onderbrengen in een bepaalde groep van psychosen onthouden. Het is met de tegenwoordige Kraepelin'sche nomenclatuur zoo gemakkelijk en zoo verleidelijk om psychosen, die, meest op jeugdigen leeftijd, maar ook later beginnend, tot een bepaalde soort van dementie voeren, onder de reusachtige verzamelnaam „dementia praecox" onder te brengen, dat het werkelijk weinig moeite zal kosten bijna elke in de oudere literatuur beschreven psychose met dien naam te betitelen. Vooral als men er naar streeft, zooals Haberkant dit doet, aan te toonen, dat, behalve de imbecillen en idioten, bijna uitsluitend de dementia praecoxlijders osteomalacie krijgen, begeeft men zich m. i. op het hellend vlak. Immers waar Haberkant in de groep der dementia praecox haalt eene lijderes, die op haar 65e jaar betrekkingsideeën en melancholische klachten kreeg, en van dementia praecox spreekt, als hij in een referaat vermeld vindt, dat iemand lijdende aan melancholie, dement werd (uit het origineel m'Intosh (117) bleek me, dat patiente op haar 54e jaar de eerste psychische afwijkingen vertoonde), dan vraagt men zich af, waar blijft de grens.

Ik heb mij dus beperkt tot de vermelding der verschijnselen (zie hoofdzakelijk in de casuistiek) en het nagaan der aethiologische factoren, die misschien in verband met de osteomalacie niet van belang ontbloot zijn.

En dan lijkt mij de vermelding zeer zeker waard, dat bij de 13 vrouwen, die gebaard hebben op 2 na, een duidelijk verband tusschen psychose en functie der geslachtsorganen staat aangegeven.

Wat de lichamelijke complicaties betreft, verwijs ik naar de tabel. Diarrhoeën, darmstoornissen, scorbutische verschijnselen en ziekten van de ademhalingsorganen worden nog al eens vermeld.

Postmortaal zien we vrij veelvuldig een vettige degeneratie van verschillende organen, speciaal hart en lever genoteerd. De onderzoekingen van het centraal zenuwstelsel geschiedden meestal macroscopisch. In enkele gevallen staat een microscopisch onderzoek vermeld. Er is zoo weinig eenstemmigheid in de gevonden afwijkingen, dat ik ook hiervoor naar de tabel kan verwijzen.

HOOFDSTUK IV.

Eigen gevallen en onderzoek.

GEVAL I.

J. F. W., Vrouw, No. 4903, werd geboren 5 Augustus 1849. Vader potator. Moeder zenuwachtig.

Patiënte had steeds een opgewonden zenuwachtig karakter. Was goed gezond, uitgezonderd zeer onregelmatige menstruatie, waar zij dikwijls voor onder medische behandeling was. Had echter nooit eene ziekte van eenig belang. Zij huwde en baarde in dit huwelijk 8 kinderen, waarvan 5 nog in leven. Doodsoorzaak van de andere 3 onbekend.

Op haar 32ste jaar werd ze in 1882 in het gesticht Meerenberg opgenomen, waar ze tot haar dood toe gebleven is.

In hoeverre er misschien verband is tusschen optreden der psychische afwijkingen en een partus, is niet na te gaan.

Uit de aanteekingen over haar gemaakt, ontleen ik het volgende:

1—27 April 1882. In het laatst van 1881 of in begin van dit jaar deden zich de eerste teekenen van krankzinnigheid voor „hysterische verschijnselen (globus), suicidaire en homocidaire neiging" hallucinaties, idee van bestolen te worden.

Zij is een kleine maar forsch gebouwde vrouw, zeer goed gevoed. Zij is zeer wel bespraakt en verhaalt de geschiedenis van haar ziek worden zeer geregeld, maar onder het storten van tranen, daaruit blijkt, dat zij zeer waarschijnlijk al vroeger aan vervolgingswaan leed, die het gevolg zou zijn van hallucinaties. Onder den indruk van eene voor haar geheel nieuwe omgeving toont zij zich gedurende den eersten dag zeer ijverig op de naaikamer. 't Is echter niet van langen duur. Zij krijgt het spoedig aan den stok met de bedienden, was brutaal en nam zelfs een dreigende houding aan, zoodat men verplicht was haar te verwijderen. Zij loopt nu in ledigheid rond en ziet er zeer congestief uit. Nu en dan klaagt zij over constipatie,

dan weer over diarrhoe, klaagt over alles, zegt, dat zij niet genoeg te eten krijgt. Van tijd tot tijd ziet zij ons wantrouwend aan en kennelijk op het punt in woede uit te varen, openbaart zich vrees voor vergiftiging. Oogenschijnlijk wel bespraakt, raakt ze spoedig den loop van haren gedachtengang kwijt, maar bij alles, wat zij verhaalt of beweert, komt zeer duidelijk haar vervolgingswaan voor den dag. Aldus de gegevens in het begin van hare opname.

In den loop der vele jaren van haar gestichtsverblijf blijkt, dat hare betrekkingsideeën over hongerlijden, mishandeling, vergiftiging, gepaard met hallucinaties op gevoels- en gehoorsgebied haar tot eene moeilijke, dikwijls onhandelbare patiënte maakten. Haar gedrag is geheel afhankelijk van bovengenoemde verschijnselen, zoodat zij zoo nu en dan zeer arbeidzaam is, 't andere oogenblik in ledigheid doorbrengt, ongemanierd is, slordig, hooghartig, dikwijls onmaatschappelijk optreedt. Hare psychische vermogens gaan geleidelijk achteruit, wel behoudt zij alle mogelijke waandenkbeelden en betrekkingsideeën, maar deze worden steeds alogischer voorgedragen, zoodat er ten slotte geen samenhang meer is te bespeuren.

In 1900 begint ze vele lichaamsklachten te vertoonen, maar bij afwezigheid van duidelijke afwijkingen, worden deze aan hallucinaties toegeschreven. Mannen zitten 's nachts op haar borst, die daardoor bijna dicht gedrukt wordt.

In 1907 maakt zij een acuut longoedeem (oorzaak?) door, en terwijl haar waandenkbeelden blijven bestaan, gaat ze meer en meer hypochondrische klachten uiten, maar alles wordt haar door anderen aangedaan.

December 1909 is de toestand als volgt:

Voortdurend klaagt zij over mannen, die 's nachts op haar borst zitten, menschen, die met messen in haar rug en hare beenderen steken. Ze wordt gestompt en geslagen. Haar eten wordt haar voortdurend ontstolen. Haar ontlasting wordt weer naar binnen geduwd. Mevrouwen hebben met het „hoofdstel" van haar man geleefd. Haar man is nu dood (leeft nog!). Overal heeft ze pijnen en alles wordt hoofdzakelijk betrokken op haar medepatiënten of op de verpleegsters. Van bepaalde waandenkbeelden uit vroegere jaren is niet veel meer te bespeuren. Ze geeft meestal verwarde antwoorden, praat onsamenhangend, is kritiekloos. Haar concentratievermogen is tot bijna niets gereduceerd en haar geheugen blijkt sterk geleden te hebben.

Patiënte is een zeer dement individu.

Somatisch: magere vrouw met sterke kyphoscoliose en pecten carinatus. Haar beenen heeft ze steeds opgetrokken als zij te bed ligt.

Haar gang is moeilijk, langzaam en eigenaardig. Meestal grijpt ze een stoel vast en verplaatst zich zonder haar voeten van den grond op te heffen, wisselend op hielen en teenballen, draaiend vooruit.

Zij geeft daarbij op zeer pijnlijk te zijn.

Tibiae schijnen verdikt. Spiermassa van de kuit voelt vooral rechts, hard, geindureerd aan. Peesreflexen zijn normaal.

Kracht over het geheel genomen uiterst gering, zoodat moeilijk is uit te maken of er paretische stoornissen zijn. Gezichts- en gehoororgaan vertoonen geen afwijkingen.

Bij druk op de ribben, tegen het bekken en op de wervelkolom, beenderen der extremiteiten geeft zij pijn aan. Door hare voortdurende klachten, ook wanneer men haar niet aanraakt, is dit laatste onderzoek zeer moeilijk geweest om daaruit zekere conclusies te trekken.

Vooral het dragen door één persoon, b.v. naar het bad, verbedden, schijnen haar zeer veel pijn te veroorzaken, zoodat zij voortaan steeds door twee personen geholpen wordt.

In begin Februari 1910 kreeg patiënte plotseling heftige diarrhoe met temperatuursverhooging. De ontlasting had dikwijls een haemorrhagisch karakter en was erg stinkend. Adstringentia per os en rectaal gegeven, baatten niets. Hoewel de stank na ongeveer 7 dagen verdween, bleven de profuse met tenesmi gepaard gaande diarrhoeën voortbestaan en voerden tot haar dood op 21 Februari, 's morgens 8 uur, in den ouderdom van 60 jaar.

Uit het obductieprotocol ontleen ik het volgende: Obd. $3^1/_2$ h. p. m.

Pathologisch anatomische diagnose: osteomalacie, atrophia gyrorum cerebri, leptomeningitis chronica, dysenterie.

Graciel individu, met kyphoscoliose en knikking van het sternum.

Het *schedeldak* laat zich gemakkelijk doorzagen, is dik, zeer week en bloedrijk. Met het mes kan men er stukjes afsnijden. De naden zijn nagenoeg onzichtbaar. Aan den binnenkant rechts en links bevinden zich beenwoekeringen aan de frontaalbeenderen.

De *wervelbogen* zijn zeer week, gemakkelijk snijdbaar. De *ribben* zijn week, buig- en breekbaar zonder knappen, kunnen met het mes gesneden worden.

Het *sternum* sterk vervormd, S-vormig, kan in de lengte doorgesneden worden, met groot gemak.

Het *bekken* vertoont een typischen *kaartenhartvorm.*

Schedelholte: dura aan de frontaalpool met het schedeldak vergroeid. Het liquor cerebrospinalis is sterk vermeerderd. De leptomeningen zijn troebel en verdikt. De hersenen wegen

1250 gram. De consistentie is normaal, de windingen zijn eenigszins versmald.

Het *ruggemerg* vertoont macroscopisch geen veranderingen.

Longen: linker long vertoont bindweefseladhaesien in de top en achter. Rechter long normaal.

Het *hart* is sterk gecontraheerd, grooter dan een vuist, weegt 250 gram. Weinig vet onder het epicard. Geen afwijkingen aan de kleppen. Geen arteriosclerose van de aorta ascendens.

Het peritoneum is hier en daar met fibrine bedekt.

Er is vocht in het kleine bekken, helder, met fibrine stolsels erin.

Milt: consistentie verminderd, de kleur is op doorsnede gewoon.

Het balkweefsel weinig duidelijk. Follikels onzichtbaar, weefsel gemakkelijk met den duim stuk te drukken.

Nieren: linker nier weegt 110 gram, is grooter dan rechter, die 100 gram weegt, met weinig duidelijke afwijkingen.

Lever: ziet er op doorsnede uit als gekookte lever.

De fijnere teekening is onduidelijk. De consistentie is normaal.

In het onderste deel van den *dunnen darm* en in den geheelen *dikken darm* bevinden zich vele dysenterische zweeren, alles ziet er uit als met zemelen bedekt.

Mesenteriaalklieren eenigszins gezwollen.

De *bijnieren* zijn verweekt.

Ovarien zijn rood en korrelig. De uterus groot.

Glandula thyreoidea is misschien ietwat vergroot.

Verschillende organen en orgaanstukken en beenstukken werden in 10 % formol of in alcohol 96 % gefixeerd en bewaard voor nader microscopisch onderzoek, waarvan ik de resultaten hier laat volgen.

Beenstelsel. Verschillende skeletstukjes werden microscopisch onderzocht [1]).

---

[1]) De beencoupes met het ysmicrotoom van het niet ontkalkte been gemaakt, werden zeer kort in de von Giesonsche vloeistof gedompeld, daarna kort in water, in alcohol 70 pCt., in alcohol 96 pct., in carbolxylol-xylol gebracht en in canadabalsem ingesloten. De kalklooze zoomen ziet men dan intensief rood gekleurd. Veel mooiere beelden krijgt men door kleuring met Kresylviolet: overkleuren in een waterige Kresylviolet oplossing (deze moet nog juist doorzichtig zijn) ongeveer een half uur in de koude. Daarna in alcohol 96 pCt., ververschen zoolang tot de overtollige kleurstof is uitgetrokken (contrôle onder het microscoop), absolute alcohol-xylol canadabalsem. Men ziet dan de kalklooze banden licht tot donkerblauw gekleurd, de kernen der beenlichaampjes diepblauw, het protoplasma en de uitloopers roserood, de celterritorieën, interlamellairterritorieën, etc. alle plaatsen waar het kalkhoudende weefsel veranderd is, blauwviolet tot roodviolet gekleurd.

Kleuring van Gieson, Kresylviolet van het onderzochte onontkalkte been. Haematoxilin-eosine voor het in 5 % salpeterzuur ontkalkte been. Schedel, wervellichamen, sternum, ribben vertoonen alle zeer breede osteoide banden. (Zie fig. 4 Plaat V).

De veranderingen van het been, die van ieder skeletstukje geringe verschillen opleveren, zijn gezamenlijk toch tot bepaalde bij alle wederkeerende afwijkingen terug te brengen. Deze bestaan hoofdzakelijk in het volgende: de mooie regelmatige structuur der beenbalkjes is verloren gegaan. De mergholten zijn verwijd, evenals de Haver'sche kanalen, die tot groote ruimte zijn vervormd, die met elkander en met de mergholte communiceeren. De mergholten hier en daar zeer groot, worden op andere plaatsen weer door breede beenbalken doortrokken, die zelve weer in hun centrale gedeelte groote ruimten vertoonen.

De vaste beensubstantie bestaat duidelijk uit twee scherpe van elkander te onderscheiden gedeelten, nl. kalkloos en kalkhoudend weefsel. Het kalkhoudende (doch in sterke mate veranderde) weefsel wordt aan bijna alle kanten door zeer breede (dikwijls breeder dan het kalkhoudende gedeelte) kalklooze banden omzoomd. Deze laatste vertoonen of een hyalineachtig of een fijnvezelig aspect en bevatten over het geheel genomen zeer weinig beencellen. Deze zijn meestal klein ovaal van vorm, met kleine kern, weinig protoplasma en niet of nauwelijks zichtbare uitloopers. Er zijn echter plaatsen, waar ze talrijker voorkomen. Hun vorm is dan grooter en plomper, doch vertoonen zij zoo goed als geen uitloopers.

De grens tegen het kalkhoudende weefsel is meestal zeer duidelijk. De grenslijn verloopt zeer onregelmatig, is zeer hoekig. Met Kresylviolet gekleurd, neemt het weefsel hier een violetblauwe kleur aan met zeer korrelig aspect, welke korreling en intensieve kleuring naar het centrum toe meestal geleidelijk afneemt.

Het kalkhoudende weefsel vertoont uitgesproken veranderingen (Kresylvioletkleuring).

In de eerste plaats valt op de groote hoeveelheid beenlichaampjes ten opzichte van het kalklooze weefsel. Deze zelve vertoonen allerlei veranderingen. Een groot aantal vertoont een groote kern, en een groot protoplasmalichaam, met grove duidelijk zichtbare uitloopers.

Andere weer laten alleen den vorm nog herkennen, doch scherpe grenzen tusschen kern, protoplasma en kalkhoudend weefsel zijn niet meer te herkennen. De beenuitloopers vertoonen op verschillende plaatsen knotsvormige aanzwellingen. Heeft men alleen de uitloopers in de beensnede getroffen, dan vindt

men een groep donkere punten met een roseroode hof er om heen.

De omgeving der beenlichaampjes vertoont daar waar ze groot gezwollen of nauwelijks herkenbaar zijn, een korrelige blauw tot violette kleur, die onregelmatig in de onveranderde beenmassa overgaat, en die door Recklinghausen als celterritoriën zijn gekenmerkt.

Somtijds treft men alleen zulke blauw tot violet gekleurde plaatsen aan, waarin men somtijds als roode puntjes de cel-uitloopers kan herkennen, somtijds ook niets van een celkern, cellichaam of uitloopers meer kan zien.

Als verdere veranderingen moeten genoemd worden violet gekorrelde lange banden midden in de kalkhoudende been-substantie, interlamellair. Met carbol-aluin behandelde coupes (gasinjectie) zien we zeer vele donker gekleurde streepen (Gitterfiguren), dikwijls den indruk makend van een zwarte korreling, welke blijken overeen te komen met de blauw-violet gekleurde vlekken en banden.

De kalklooze zoomen nu worden op de meeste plaatsen belegd gevonden met een laag osteoblasten.

Waar deze als platte cellen op endotheelcellen gelijkend, op het kalklooze weefsel liggen, heeft dit meestal een gladde rand. De aan de mergholten aangrenzende rand is echter lang niet altijd glad. Vertoont talrijke lacuneachtige holten (Howship'sche holten).

Hierin vindt men dikwijls groote cellen met een aantal kernen, (osteoklasten). Dikwijls treft men er in aan een beenweefselstroma vol op osteoblasten gelijkende cellen, welke dan ook de zoom bekleeden. Hun richting is somtijds even-wijdig met, soms staan ze als het ware met hun kop in de kalklooze zoom gedrongen.

Ditzelfde treft men soms langs groote uitgestrektheid aan. De vrije rand is dan als het ware vol kleine putjes, waarin de vergroote spoelvormige elementen (osteoblasten, die misschien een osteoklastenrol vervullen?). Deze liggen als onderste rij van een weefsel uit fijne bindweefselfibrillen bestaande, die zoo nu en dan in het kalklooze weefsel schijnen over te gaan en daarvan schijnen te ontspringen, waarin dan onregelmatig verspreid, naar het beenweefsel toe, meer regelmatig gerangschikt dezelfde celementen gelegen zijn, die direct de kalklooze zoom bekleeden. Hier en daar, doch niet overal, geeft dit den indruk of we behalve het centrale merg, 3 lagen kunnen onderscheiden en wel de binnenste laag uit bindweefselfibrillen en langwerpige spoelcellen bestaande, daarop volgend de kalklooze laag met weinig, somtijds gezwollen beenlichaampjes, daarop de kalk-

houdende laag met zijn in sterke mate veranderde beenlichaampjes, zijn cel en lamellen territoriën, zijn Gitterfiguren, enz. Het merg bestaat grootendeels uit lymphoide elementen met talrijke gevulde en verwijde capillairen en bloedvaten. Men treft op sommige plaatsen vele reuzencellen aan.

Ruggemerg. Harding en fixatie in formol. Enkele stukjes uit lenden-, borst- en halsmerg werden voor de Nissl-kleuring in alcohol 96 $^0/_0$ gedaan. Insluiting in celloidine en paraffine. Kleuring Weigert-Pal, carmijn en Nissl.

Behalve een sterke pigmentophooping in de voorhoorncellen, zijn er geen uitgesproken veranderingen aanwezig.

Van de *hersenschors*, die macroscopisch op doorsnede geene afwijkingen vertoonde, werden schorsdeeltjes in alcohol 96 $^0/_0$ gefixeerd en gehard.

Insluiting in paraffine. Nissl-kleuring.

De veranderingen kunnen teruggebracht worden tot vermeerdering van glia en vrij sterk uitgesproken neuronophagie. De vaten vertoonen geen duidelijke veranderingen. De wanden der kleine vaatjes zijn dun.

Interspinaalgangliën. Hiervan werden enkele lumbaal en borstganglia onderzocht. Fixatie in alcohol. Paraffine-insluiting. Kleuring Nissl en Weigert-Gieson.

Er is vrij veel bindweefsel. Alle cellen vertoonen een zeer sterke pigmentatie. Overigens geene duidelijk uitgesproken veranderingen.

Schildklier. Lengte van de linker kwab $5^1/_2$ c.M.; van de rechter $6^1/_2$ c.M.

De linker kwab is in zijn middelste gedeelte bijna geheel door een paar groote colloidcysten ingenomen.

De rechter kwab bevat op verschillende doorsneden talrijke kleinere colloidcysten, vooral lateraal onder zijn zij macroscopisch zeer duidelijk te zien.

Microscopisch onderzoek. Harding en fixatie in formol 10 $^0/_0$. Celloidine insluiting. Kleuring Weigert-Gieson. Haematoxiline. (Zie fig. 1 Plaat VII).

Het bindweefsel is in sterke mate gewoekerd en verdeelt, in breede banden verloopend, de klier in talrijke lobi en lobuli. Op de meeste plaatsen zijn de follikels met een duidelijke bindweefselwand omgeven (soms zelfs zeer dik). Op andere plaatsen ziet men een bindweefselkoker, waarin een zeer grooten alveolus onregelmatig van vorm, sterk met colloid gevuld, met talrijke kleine alveoli, daarnaast gelegen is, die op vele plaatsen den follikelwand instulpen, zoodat het soms den indruk maakt, als of een groote follikel een nest kleine follikels omgrijpt Hier en daar is het bindweefsel hyaline gedegenereerd.

De vorm der follikels is zeer onregelmatig. Het geheele beeld geeft een grilligen indruk. De wanden vooral der groote alveoli zijn op allerlei wijze in- en uitgestulpt. De grootte der follikels is zeer verschillend. De grootere bevatten alle colloid, van de kleinere zijn er vele zonder colloid. Niet overal is dit beeld zoo sterk uitgedrukt. Andere plaatsen vertoonen weer veel meer bindweefsel en interstitieele celmassa's. Deze laatste namelijk zijn hier en daar zeer sterk vertegenwoordigd, doch toonen bij sterkere vergrooting zeer dikwijls, dat zij zijn opgebouwd uit een groot aantal zeer kleine colloidvrije klierbuisjes, waarvan het lumen zeer klein is.

De epitheelcellen der follikels zijn cubisch, hier en daar zelfs cilindrisch, bijna nergens vindt men afgeplatte cellen. Op verschillende plaatsen vindt men epitheelwoekeringen, die als papillenvormig in het colloid der follikels uitsteken.

We vinden dus bindweefselwoekering hier en daar hyaline gedegenereerd, met aan den éénen kant vergrooting en vervorming der follikels met veel colloid gevuld, aan den anderen kant met zeer sterke interstitieele cellenmassa en een zeer groot aantal colloidvrije zeer kleine follikels, terwijl hier en daar een vrij sterke papillaire epitheelwoekering der follikelwandepitheliën te constateeren is.

Van deze patiente stonden mij 3 *epitheellichaampjes* ten dienste.

Formolfixatie. Insluiting in celloidine. Kleuring: haematoxiline-eosine, Weigert-Gieson.

No. 1. (niet bekend of het tot de bovenste of onderste epitheellichaampjes behoort) 9 m.M. in dwarsdoorsnede. Door veel vet omgeven, wordt het lichaampje als het ware in 3 à 4 deelen verdeeld door dikke bindweefselsepta, die door vrij veel stevige bloedvaatjes vergezeld worden. De bloedvaten zijn door veel bindweefsel omgeven. Een vrij groot gedeelte van het stroma wordt door vetweefsel ingenomen, het meeste aan de peripherie.

Het klierepitheel bestaat voor het grootste gedeelte uit de „hauptzellen", welke cellen dicht opeen gepakt, poliedrisch van vorm, zich als 't ware tegen elkander afplatten. In de meeste dezer cellen is het protoplasma ongekleurd. Hier en daar ziet men echter een wazige kleuring. Deze cellen vertoonen lang niet altijd scherpe grenzen, zoodat het hier en daar den indruk maakt, alsof ze in elkaar overgaan. Op talrijke plaatsen zien we deze cellen met grooten kern, rondom een vrij groot lumen gerangschikt, in welk lumen een colloidklompje ligt. De cellen, die zoo'n klierbuis vormen, bezitten een kern met talrijke kernlichaampjes. Het cellichaam is meestal iets grooter, dan dat der tegenelkaar afgeplatte cellen, die het meerendeel

van het kliertje in beslag nemen. Om de kern heen ligt meestal een heldere zône, maar naar het lumen toe vertoont het protoplasma een zeer fijne korreling, welke korreltjes meestal de basophile kleurstof tot zich nemen.

Behalve nu bovengenoemde kleinere cellen, „hauptzellen", treft men hier en daar celgroepen aan, waarvan de cellen een veel grooter cellichaam en meestal kleinere zich donker tingeerende kern bezitten. Deze celgroepen (oxyphile) zijn echter op sommige plaatsen zeer veel in getal. Zoo vormen zij bij de hilus een samenhangende groep van minstens 5 à 600 cellen in de doorsnede, welker groep vrij scherp tegen het omgevende weefsel afsteekt, echter niet door een bindweefselmenbraam van de rest wordt afgescheiden. Hun protoplasma neemt gretig de eosine kleurstof tot zich, is uiterst dicht fijn gegranuleerd, heeft hier en daar meer een vacuolairen bouw. De celgrenzen zijn niet overal even scherp.

No. 2. Epitheellichaampje van de onderpool. Dit is vrij groot, ongeveer 12 m.M. in doorsnede, vertoont een uitgesproken alveolairen bouw. Terwijl zeer weinig bindweefsel aanwezig is, en ook weinig weefsel door vetweefsel is vervangen, wordt het grootste gedeelte der cellen ingenomen door zeer hooge cilindercellen, die groepsgewijze rondom een lumen gerangschikt staan, zoodat het geheel hoofdzakelijk gevormd wordt door klierbuisjes met deze zeer hooge cilindercellen als wand. De kern dezer cellen ligt aan de peripherie en heeft dezelfde grootte en structuur, als van de celletjes, die ver in de minderheid zijnde, als de „hauptzellen" moeten worden gekwalificeerd. Het protoplasma van deze cilindercellen vertoont rondom de kern meestal een helderder onregelmatig uitloopende zône, welke zich niet heeft gekleurd. Verder vertoont het zeer fijne basophile korreltjes, naar het lumen van een klierbuisje toe, in dichtheid toenemend. Het lumen van deze klierbuisjes dat in verhouding tot de hooge cellen relatief klein genoemd moet worden, bevat meestal één of twee cellen, wier kern of onduidelijk is met onscherpe celgrenzen of op de meeste plaatsen overgaat in een colloidale massa, zoodat er tusschen cel en colloidklompen in de klierlumina talrijke overgangen zijn te bespeuren. (Zie fig. 2 Plaat X).

Deze cilindercellen zijn niet overal even duidelijk rondom een lumen gerangschikt. Hier en daar liggen ze palissadenvormig naast elkaar. Ook zijn er groepen van deze cellen, die wel met hun protoplasmalichamen naar een centraal punt convergeeren, waartusschen echter nog geen lumen zichtbaar is, terwijl de celgrenzen in het centrum van zoo'n groepje niet scherp tegen elkaar zijn afgegrensd.

De tweede celsoort, die we verre in de minderheid aantreffen, is de kleine cel met relatief groote kern en ongekleurd protoplasma. Hier en daar nu ziet men plaatsjes, waar het is, alsof uit deze celletjes de grootere cilindercellen ontstaan, het protoplasma ietwat gekorreld, het cellichaam iets langer en eene neiging van zulke cellen tot radiaire rangschikking.

De derde soort, verre in de minderheid, bestaat uit groote cellen met relatief kleine kern. Het protoplasma kleurt zich voor het meerendeel dezer cellen met haematoxiline-eosine blauwwazig (formolfixatie). Van duidelijke korreling kan men niet spreken, soms kleurt het protoplasma zich meer roserood.

No. 3. Epitheellichaampje van den achterkant.

Zeer veel capillairen en bloedvaten met dikke wanden. Opgepropt met roode bloedlichaampjes, nemen met het in sterke mate gewoekerde vetweefsel het grootste gedeelte van het gezichtsveld in.

Over het geheel genomen levert het algemeen aspect een geheel anderen indruk, dan bij voorgaande beschreven epitheellichaampjes van dezelfde patiente. Afgezien van de groote hoeveelheid vet en bindweefsel wordt het overwegende gedeelte der cellen door de kleine polyedrische tegen elkander afgeplatte cellen ingenomen. Hier en daar hebben deze cellen zeer gretig de basophile kleurstof tot zich genomen. Ook treft men enkele grootere cellen met kleinere, donkerder getingeerde kern aan, wier protoplasma ook blauwrood (met haematoxiline-eosine) blijkt te zijn; hier en daar in kleine groepjes bij elkander, doch men moet ze zoeken.

Er zijn nu plaatsjes waar de cellen zich rondom een lumen hebben gerangschikt waarin een colloidklomp. Deze cellen zijn cubisch van vorm. Het eigenaardige echter is ook hier, dat men sporadisch verspreid, hetzelfde type van hoogen cilindervorm vindt, rondom een lumen gerangschikt of radiair gerangschikt zonder een lumen tusschen zich in te sluiten van dezelfde grootte, bouw en structuur, zooals we deze bij het epitheellichaampje der onderpool hebben beschreven.

Hypophysis. Vrij veel bindweefsel geeft aan het orgaan een duidelijken alveolairen bouw, vooral aan de peripherie, terwijl in het centrum de netvormige bouw meer op den voorgrond treedt. Er is eene vrij sterke vulling der capillairen.

De cellen bestaan schattenderwijs voor het grootste gedeelte uit de eosinophile cellen, wisselend in grootte met meestal donker gekleurde kern. Ze liggen het meest aan den achterkant van de sagittaal doorgesneden hypophysis en nemen daar geheele celstrengen en alveolen in beslag.

De basophile elementen met hun groot protoplasmalichaam zijn ook veelvuldig aanwezig, liggen meer naar voren toe. Hun kern is meestal lichter gekleurd, meer blaasjesachtig.

Ook de „hauptzellen” met hun niet zichtbare celgrenzen zijn vrij veel aanwezig. Hun kern is relatief vrij groot, goed getingeerd. Hun protoplasma neemt in het meerendeel een wazige kleur aan. Soms als kerngroepen imponeerend, zijn zij het talrijkst aan de peripherie van het orgaan gelegen.

Bijnieren waren verweekt en konden dus niet worden onderzocht.

De vermoedelijke diagnose „osteomalacie” werd dus bij de sectie en na het microscopisch beenonderzoek bevestigd.

De eerste klachten, die op een lichamelijk lijden wijzen, dateeren van af haar 51e jaar, toen patiente reeds 18 jaar in het gesticht vertoefde.

Doordat patiente echter iemand was, die sinds haar verblijf aan allerlei betrekkingsideeën leed, werden hare klachten tot aan het einde van haar leven miskend.

Wat den vorm der psychose betreft, kunnen we als we ons van de Kraepelinsche nomenclatuur bedienen, moeilijk anders dan „dementia praecox” diagnosticeeren. Immers we hebben eene lijderes voor ons, die op haar 32e jaar geleidelijk krankzinnig werd en langzamerhand dement werd.

Of echter deze dementie in den beginne eene werkelijke was en niet berustte op verlies van interesse en gevolg harer talrijke hallucinaties en betrekkkingsideeën, kan niet worden uitgemaakt.

Op den voorgrond traden echter vervolgings- en betrekkingsideeën en waanvoorstellingen, tengevolge van hare hallucinaties, vooral op gevoels- en gehoorsgebied, waardoor het grootste gedeelte harer handelingen worden bepaald. Hoewel hare psychische vermogens als achteruitgaand worden beschreven, hare waandenkbeelden steeds alogischer worden voorgedragen, blijven bovengenoemde symptomen toch steeds het ziektebeeld beheerschen.

Opmerking verdient, dat hare betrekkingsideeën en hare

hallucinaties? zich in de laatste jaren hoofzakelijk bepaalden tot en in verband te brengen waren met haar werkelijk lichamelijk lijden. Alleen werden hare pijngewaarwordingen op een geheel andere wijze geinterpreteerd, dan bij de normale.

Begrijpelijkerwijs zette zij hare abnormale gewaarwordingen om in haar door anderen aangedane mishandelingen.

Patiente was gehuwd, kreeg 8 kinderen, waarvan 3 stierven.

Of hare psychose met een puerperium of partus samenhing, kon de echtgenoot niet meer aangeven. In ieder geval was zij lichamelijk bij hare opname volkomen gezond en is het beenlijden als geheel onafhankelijk van graviditeit, partus en puerperium te beschouwen.

De doodsoorzaak was dysenterie.

GEVAL II.

M. v. D. Vrouw. Ongehuwd. Geboren 16 Mei 1861.

Moeder nerveus. Vader overleed aan carcinoma ventriculi. Van zenuwziekten of krankzinnigheid is in de familie niets bekend. Achterlijk wat hare geestelijke ontwikkeling betrof en eenigszins stil en wrevelig van karakter, begonnen de eerste verschijnselen, die op een abnormalen geestestoestand wijzen, zich reeds op haar 11e jaar te openbaren. Zij kreeg verschijnselen van hoogmoed, werd onwillig tot arbeid, daar dit voor haar te min zou zijn. Zij bleef echter thuis. De menstruatie zou geregeld geweest zijn en verdere bijzonderheden staan niet vermeld.

Bij haar opname den 11en Augustus 1892 was zij 31 jaar oud, een groot individu, pasteus, vetvorming abnormaal sterk, de handen zijn zeer blank, blijkbaar in langen tijd niet tot arbeid geschikt. Ze bleek een intellectueel hoogst beperkt individu, jammerend bij hare opname en opgewonden. Gaf bijna geen antwoord op gewone vragen. Spoedig rustig, zich beklagend, dat er geen genoeg amusementen voor haar zijn, doet zij den geheelen dag niets, laat zich aankleeden en wasschen, heeft geen ziekteinzicht.

Wisselend bestaan, nu eens werkte zij wat mede, dan weer deed zij dagen lang niets. Den 6den September 1892 voerde zij, als argument om niet te werken aan, dat hare beenen dik werden in haar schoenen.

Den 20sten December blijkt uit een psychisch onderzoek het ontzettend weinig begrip, dat patiente heeft van zichzelf en voor de maatschappelijke toestanden. Ze is er zich van bewust gauw boos te zijn, dan wel eens wat te verscheuren. Vertelt, dat ze omdat ze wat zwaarmoedig was, in Meerenberg werd opgenomen. Heeft zelfoverschattende ideeën, wil de wereld bezichtigen — 't geld moet een ander maar geven — kon niet met haar papa opschieten, want die was een beetje slordig van natuur, etc.

Op verzoek van haar moeder werd zij 19 December 1892 verbeterd ontslagen.

De diagnose van haar psychische afwijking luidde imbecillitas.

In den beginne ging thuis alles goed, maar al spoedig werd patient hoe langer hoe onmaatschappelijker. Ze werd lastig, maakte o. a. van den dag een nacht, gedroeg zich onordentelijk en stoorde zich aan niemand.

Den 31sten Augustus 1893 werd zij weder in het gesticht opgenomen.

Zij nam wederom dadelijk haar oude plaats op de rustige afdeeling in, alsof zij niet was weg geweest.

Haar toestand bleef stationnair.

Initiatief toonde zij nooit. Moest tot alles worden aangezet.

September 1894. Patiente, die zeer corpulent was, nam zonder verklaarbare reden belangrijk in lichaamsgewicht af. Ze werd daarbij ook gelijdelijk suffer, dan ze geweest is. Een langdurige bedverpleging verbetert haar toestand wel eenigszins.

April 1895. Weder aan het werk gezet, heeft dit een gunstige invloed, is minder suf en geregeld in beweging.

Augustus 1896. Zeer beperkte psychische ontwikkeling. Voor redeneering ontoegankelijk, kost het veel moeite haar tot geregelden, eenvoudigen arbeid te bewegen. Bemoeit zich nooit met iemand.

Lichamelijke gezondheidstoestand bevredigend.

Juli 1897. Zeer achterdochtig, zegt zoo nu en dan, dat ze wilde, dat men haar hals maar afsneed.

Februari 1902. In behandeling wegens stomatitis. April: nog steeds zwak. September. Patiente blijft lichamelijk debiel.

Augustus 1903. Zeer hulpbehoevend.

Februari 1905. Steeds klagend, altijd hypochondrisch gestemd, lag liefst te bed, deed niets.

Juni 1905. Bloedingen in het tandvleesch, zag er lichamelijk slecht uit.

Augustus 1905. Steeds hypochondrische klachten.

September 1905. Steeds geheel onder invloed harer hypochondrische klachten, — van niet kunnen loopen — kwam zij

zoo goed als nooit van haar plaats en hield zich met naaiwerk, dat zij uiterst langzaam deed, onledig.

Februari 1906. Zeer achterdochtig, denkt dat men steeds iets van haar wegneemt, blijft voortdurend klagen, voelt zich achteruitgezet, zoodat we in September 1906 de diagnose hypochondrische paranoia uitgesproken vinden.

Juni 1907. Klachten over pijnen in het linkerbeen, voedingstoestand slecht, bloedingen in het tandvleesch.

September 1907. Hypochondrisch, steeds te bed, steeds klagend.

Volgens mededeelingen werd om haar moeilijken pijnlijken gang, hare klachten over schietende pijnen, destijds gedacht aan een „spondylosis rhizomelica".

Patiente werd geleidelijk meer en meer misvormd. Zij kwam bijna nooit van haar plaats af, verzette zich tegen baden en verbedden, had dikwijls oedeem van de voeten en liep alleen, als zij hiertoe werd aangezet. Zij liep dan volgens mededeelingen, die ik daarover kreeg, zeer eigenaardig en nooit los, zich altijd aan een stoel of tafel vasthoudend, schuifelend, dikwijls had zij een typischen draaigang, zonder haar voeten van den grond op te lichten. Psychisch bleef ze lastig, ontevreden.

Patiente leed zeer lang aan heftige bloedingen bij de menstruatie.

Zij stierf den 30sten Mei 1910 een plotselingen dood in den ouderdom van 49 jaar.

Obductie ongeveer 8 u. p. m.

Sterk vermagerd en misvormd, zeer oud uitziend vrouwtje.

Er is een uitgesproken kyphoscoliose. De symphysisstreek springt naar voren. Het schedeldak vertoont niets afwijkends. Aan de dura valt niets bijzonders op, de leptomeningen zijn doorschijnend. Er bevindt zich echter een zeer groote hoeveelheid vocht in de subarachnoideaalruimte.

Aan hersenen en ruggemerg kunnen macroscopisch geene veranderingen worden geconstateerd.

Het sternum is niet erg verbogen en laat zich gemakkelijk sagittaal doorsnijden. Er komt zeer veel bruinrood gekleurde pulpa hierbij te voorschijn. Het inwendige van het borstbeen is bijna geheel opgevuld met een fijnmazige weefsel (osteoide substantie).

De ribben zijn gemakkelijk te snijden, te breken en te buigen, vertoonen op doorsnede een dichte structuur.

Wervellichamen, bekkenbeenderen, idem.

De bekkeningang heeft een kaartenhartvorm.

Spieren voelen slap aan. De kleur der spieren is bleek. Er is overal in de weefsels zeer veel vet. Alle organen zijn opvallend murf en week te noemen.

Het hart is normaal van grootte. Er is veel vet onder het epicard.

De lever is zeer week, evenals de milt. De nieren zijn zeer groot, vertoonen geene verandering.

Het pancreas is groot en vertoont vooral op doorsnede necrotische plekken. De schildklier is eer groot dan klein te noemen.

De genitalia interna vertoonen reusachtige veranderingen.

Het corpus uteri is myomateus veranderd en vertoont verschillende kleinere tumoren.

Beiderzijds zijn twee groote ovariaal cysten. De rechter gevuld met helder vocht, de linker met een groote hoeveelheid bloed. Talrijke kleinere tumortjes bevinden zich op de wanden dier cysten en op de tubae.

De bijnieren vertoonen macroscopisch geene veranderingen.

Microscopisch werden onderzocht: hersenschors, ruggemerg, interspinaalganglia, schildklier, epitheellichaampjes, bijnieren, verschillende beenstukjes.

Het resultaat laat ik hier volgen.

Beenstelsel. Onderzocht werden beenstukjes van ribben, sternum, schedel, wervellichamen. Zeer gemakkelijk kunnen beensneden van het onontkalkte been worden gemaakt. Kleuring van GIESON, Kresylviolet.

Het in 5 % salpeterzuur ontkalkte been werd met haematoxiline-eosine gekleurd.

Alle bovengenoemde skeletstukjes bevatten zeer breede kalklooze banden (Zie fig. 6 Plaat V). Ook *de schedel*, die macroscopisch niet zoo'n sterk veranderden indruk maakte, bleek microscopisch osteomalacisch veranderd te zijn. Reeds bij macroscopische beschouwing en bij zwakke vergrooting blijken de doorsneevlakten der beenstukken hun normaalstructuur geheel verloren te hebben. De anders spongieuze bouw met relatief wijdmazige structuur is vervangen door een zeer dicht, doch fijn poreus weefsel, dat uit kalkhoudend en kalkloos weefsel blijkt te bestaan (Plaat I fig. 1 d). De Haver'sche ruimten der buitenvlakten worden dikwijls uitsluitend door periost bedekt.

Het kalkhoudend weefsel vertoont evenals bij de vorige patiënte sterk uitgesproken veranderingen. Alle mogelijke metamorphotische veranderingen der beenlichaampjes treft men er in aan. De beschrijving past geheel in die van het geval No. 1. Zoowel de gezwollen beenlichaampjes met grove protoplasmauitloopers, als de nauwelijks herkenbare beencellen met een breede blauwviolet omgeven hof, de blauwviolette vlekken, tongen en interlamellair banden treft men in groote hoeveelheid aan. De interlamellair spleten zijn op sommige plaatsen zeer duidelijk. De spleten in het kalkhoudende weefsel blijken

dikwijls met de beenceluitloopers samen te gaan, zoodat lange kanalen met hoekige bochten de verschillende beenlichaampjes met elkaar verbinden. De inhoud van zoo'n kanaaltje heeft met Kresylviolet een rose tint, evenals het celprotoplasma.

De grondsubstantie vertoont dikwijls een uitgesproken puntvormigen of zeer fijnstreeperigen bouw (interfibrillair substantie !).

De grens tusschen kalkloos en kalkhoudend weefsel is zelden glad, meestal zeer onregelmatig, hobbelig en wordt dikwijls door een vrij breede blauwviolet gekleurde strook gevormd. (Plaat VI fig. 2 G).

Op sommige plaatsen is het duidelijk te zien hoe een beenlichaampje, soms in sterke mate veranderd, met den eenen kant zijner uitloopers in het kalklooze en gekorrelde gedeelte, met den anderen kant in het kalkhoudende, weinig veranderde been is gelegen. (Plaat VI fig. 2 a).

De kalklooze zoomen bevatten slechts schaars beenlichaampjes, ook dikwijls slechts zeer weinig waar de binnenwand met een duidelijke osteoblastenlaag is belegd.

De aan de holten grenzende rand is meestal zeer onregelmatig, vol lacuneachtige inhammen. Hierin liggen of hiermede correspondeeren dikwijls reuzencellen, die vrij talrijk vertegenwoordigd zijn, doch niet altijd. Dikwijls zien we zoo'n lacune gevuld met een uit bindweefselfibrillen bestaand stroma, vol lange spoelvormige cellen, waarvan de naar den zoom toegewende laag, somtijds met hun kop in het kalklooze weefsel schijnen in te vreten. Deze osteoblasten zijn somtijds in erge mate gezwollen in tegenstelling met de osteoblastenlaag, die den indruk van endotheelcellen makend, als platte laag, de kalklooze zoom bekleed.

Op plaatsen waar het is alsof de zoom aan zijn oppervlak met een laag platte endothelieën is bekleed, is de rand glad; er zijn echter plaatsen, waar de osteoblasten gezwollen, dikwijls in meerdere rijen liggen, daar maakt de rand den indruk van gekarteld.

Op zeer vele plaatsen vormt de osteoblastenlaag de onderste rij cellen van een uit talrijke fijne bindweefselvezels met groote spoelvormige cellen bestaand weefsel, zoodat op vele plaatsen als het ware een driedubbele laag bestaat n.l. laag uit bindweefselvezels met talrijke spoelvormige elementen, de kalklooze laag en het kalkhoudend weefsel.

Het merg bestaat voor het grootste gedeelte uit lymphoidmerg, is hyperaemisch, bevat hier en daar vele reuzencellen en wordt in de kleinere ruimten door bindweefselvezels, met spoelcellen belegd, doortrokken.

Ruggemerg. Formol — Müller, Celloidine-insluiting, Kleuring. WEIGERT — PAL, Carmyn. WEIGERT — GIESON, Kresylviolet.

Er zijn geene opvallende veranderingen te constateeren. Het vaatstelsel is rijkelijk vertegenwoordigd. Er is rondom het septum posticum en in de zijhoornhoek misschien een geringe gliavermeerdering, doch uitgesproken degeneratieve processen zijn niet aanwezig. Er is geen endarteritis. Het centraalkanaal is dicht.

Alleen vertoonen de voorhoorncellen soms in zeer groote hoeveelheid pigment. En zijn zeer weinig corpora amylacea.

Hersenschors. Hiervan werden verschillende in formol gefixeerde stukjes in celloidine-insluiting met kresylviolet en met de WEIGERT-GIESON methode gekleurd.

De veranderingen laten zich tot het volgende terugbrengen:

Vermeerdering van glia. Neuronophagie, doch niet in uitgesproken mate. Vele vaten vallen vooral door hunne groote perivasculaire ruimten op. Hierin zitten zeer weinig „Abbauproduktie". De wand der kleinste vaatjes is op vele plaatsen duidelijk verdikt. Hier en daar treft men in één perivasculaire ruimte 2 à 4 vaatdoorsneden, doch veel vaatkluwenvorming is er niet.

Geen perivasculaire kleincellige infiltratie.

Hier en daar treft men enkele corpora amylacea aan.

Interspinaalgangliën. Een willekeurig lumbaal en borstganglia werd onderzocht. Er is een sterke bindweefselhoeveelheid. Het grootste gedeelte der cellen vertoont een opvallende pigmentatie. (Kleuring WEIGERT — GIESON).

Schildklier.

Rechterkwab	lengte	6 c.M.	Linkerkwab	lengte	5 c.M.
id.	dikte	4 „	id.	dikte	$3^1/_2$ „

Reeds bij macroscopische beschouwing ziet men vele colloidcystetjes doorschemeren en het oppervlak een hobbelachtig aspect geven. Op doorsnede vertoont de linker kwab overal colloidcystetjes. Het geheele oppervlak der doorsnede is er mede bezaaid, vele bindweefselsepta verdeelen de kwab in talrijke lobuli.

De rechter kwab vertoont hetzelfde, doch in mindere mate.

Microscopisch onderzoek. (Zie fig. 2 Plaat VII). Harding en fixatie in formol 10 %. Insluiting in celloidine. Kleuring WEIGERT — GIESON, haematoxiline.

Er is een sterke bindweefselwoekering, die als breede strengen verloopend, de klier in lobi en lobuli verdeelt. De lobuli worden op hun beurt weer in talrijke afdeelingen verdeeld. Zoo'n bindweefselkoker omsluit meestal een grooteren follikel met talrijke zeer kleine follikels, die op hun beurt meestal weer door een dun, doch duidelijk zichtbaar bindweefsellaag worden omgeven. Het bindweefsel zelve is bijna overal colloidaal gedegenereerd.

Op sommige plaatsen is het zoo sterk vermeerderd, dat men zou kunnen spreken van bindweefselstroma, waarin verspreid meestal onregelmatig vervormde follikels liggen. De follikels zijn zeer verschillend in grootte en vorm. Hier en daar zelfs reusachtig groote, die als 't ware in inhammen van hun wand of in een bindweefselkoker te zamen vereenigd eene verzameling zeer kleine follikels herbergen. Voor het meerendeel zijn alle opgevuld met colloid. De vorm vooral der grootere, soms in cysten veranderde follikels is hier en daar zeer onregelmatig door de soms talrijke in- en uitbochtingen.

De epitheelcellen der follikelwanden zijn meestal cubisch, alleen in de tot cysten vervormde follikels afgeplat. Op zeer vele plaatsen zijn deze cellen tot papillaire celhoopen, die in het lumen uitsteken, gewoekerd, op andere plaatsen vinden we in het colloid vele afgestooten epitheliën blaasjesvormig gezwollen.

Tusschen de follikelwanden vinden we op de meeste plaatsen, behalve het colloidaal veranderde bindweefsel een groot aantal zgn. interstitieele cellen (van zelfden vorm en grootte als de epitheelcellen der follikelwanden). Bijna nergens ziet men de verschillende follikelwanden slechts door een zeer dunne bindweefselmembraam van elkaar gescheiden, als dubbele cellenrij tegen elkaar liggen.

Epitheellichaampjes. Formol 10 pCt. Celloidine-insluiting. Kleuring Weigert-Gieson. Haematoxiline-eosine.

Twee epitheellichaampjes werden onderzocht.

N°. 1 niet vergroot (Zie Plaat X fig. 1). Het stroma is zeer rijk vertegenwoordigd en verdeelt door capillairen vergezeld, het parenchyn in talrijke lobuli. Dit is in het centrum het sterkst uitgesproken, zoodat we een uitgesproken alveolairen bouw aantreffen. De alveoli zijn opgepropt met polyedrisch tegen elkaar afgeplatte „hauptzellen". Door het dicht opeen gepakt zitten en de partieele kleuring van hun gering protoplasma is het dikwijls alsof we alleen groote kerngroepen in een sponsachtig gekleurde protoplasmaklomp hebben liggen. Van duidelijke celgrenzen is daar geen sprake.

Waar de kernen iets verder van elkaar liggen, komt een zichtbare celgrens voor den dag. Hier en daar neigen de alveolen tot lumenvorming. Op verschillende plaatsen ziet men groepjes, zich meestal met eosine kleurende cellen, met kleiner, donkerder getingeerde kern dan van de „hauptzellen". Deze cellen hebben scherpe celgrenzen. Sommige dezer cellen vertoonen groote vacuolen.

In het centrum van dit epitheellichaampje vindt men een zeer groote groep van deze groote elementen, vrij scherp tegen

de omgeving afstekend, doch niet door een bindweefselmembraam van de rest gescheiden. Talrijke dezer cellen hebben zich radiair gerangschikt, rondom een klein lumen, op doorsnede bestaat deze groep uit ongeveer 350 cellen. (Fig. 1, Plaat X).

Epitheellichaampje No. 2 (Zie Plaat IX fig. 2). Dit ligt als breed plaatje uitgespannen over een accessorisch kwabje der schildklier, doch is niet geheel afgeplat. De doorsnede overlangs en dwars bedraagt ongeveer 12 à 13 m.M. De dikte (op de dikste plaats) $4^1/_2$ m.M.

Vanuit den hilus verdeelen dikke bindweefselsepta met groote bloedvaten, het kliertje in verschillende groote kwabben. De bloedvaten en capillairen zijn zeer sterk met bloed gevuld. Terwijl bijna alle hauptzellen een gedeeltelijk wazig gekleurd (brokkelig) protoplasma vertoonen, met naar het blauw overhellende tint, hun celgrenzen vrij scherp zijn, valt op het kolossale aantal groote cellen. Deze liggen in groote groepen bij elkaar. Hiervan moeten we twee soorten onderscheiden en wel de oxyphile, met zeer fijn gegranuleerd protoplasma, welke granula zich met de eosine licht rood kleuren, met zeer duidelijke celgrenzen en een kleinere, basophiel gekleurde kern. Deze cellen zijn het grootst, schikken zich hier en daar om een lumen.

In nog grooter aantal treft men echter groepen cellen aan met een dicht roodgekleurd protoplasma, met een violetten bijtint (haematoxiline-eosine). Hun celgrootte wisselt, doch is meestal vrij groot. Men ziet ze gedeeltelijk in de hauptzellen overgaan. Hun kern heeft dezelfde grootte als die der „hauptzellen". Vele vacuolen ziet men in het protoplasma. Hoewel in hun rand geleidelijk in de „hauptzellen" overgaande, vormen zij vrij scherp omschreven groote groepen (g fig. 2 Plaat IX).

Bijnier. Formol 10 %. IJscoupes. Soedankleuring. Celloidine-insluiting.

Kleuring Weigert-Gieson. Haematoxiline-eosine.

Behalve een, uit groote, dikwijls alveolair gerangschikte, cellen bestaand struma lipomatosa suprarenalis aan één der bynieren, zijn er geene afwijkingen te constateeren. Er is een vrij sterke capillairvulling.

De schorsdeelen, die in de Weigert-Giesonpraeparaten gezwollen lijken, blijken met Soedankleuring met zeer veel vet geïnfiltreerd te zijn.

Ovariën. Formol 10 %. Celloidine-insluiting. Kleuring Weigert-Gieson.

Macroscopisch bespraken we reeds de cystevorming aan de tubae. De rest van het ovarium bestaat geheel uit een bindweefselstroma, met vele kernen. Vele hyaline klompen vindt

men onregelmatig hierin verspreid. De talrijke vaten vertoonen hier en daar hyaline degeneratie, echter niet in die mate, zooals men dit gewoonlijk in seniele ovarieën aantreft.

De osteomalaciediagnose werd door sectie en microscopisch onderzoek bevestigd. Van hare jeugd af, luidde de diagnose bij haar opname op haar 31e jaar „imbecillitas".

Langzamerhand werd patiente echter sufferig, meer apathisch, achterdochtig, niet meer voor redeneering toegankelijk. Duidelijke op osteomalacie wijzende verschijnselen vinden we pas op haar 43e jaar, toen patiente 12 jaar in het gesticht was in haar (schijnbaar!) hypochondrische klachten over niet kunnen loopen. Doch reeds 3 jaar tevoren vinden we genoteerd „stomatitis", lichamelijk debiele patiente, terwijl zij bij haar opname opvallend pasteus was".

Bloedingen uit het tandvleesch worden daarna herhaaldelijk vermeld.

Zij werd steeds achterdochtiger, kreeg vele betrekkingsideeën, klaagde veel, zoodat in 1906 de diagnose „hypochondrische paranoia" werd gemaakt.

Op den bodem van imbecillitas ontwikkelde zich dus een chronische psychose, met voortschrijdende intellectueele zwakte, waarbij een groot aantal der hypochondrische klachten echter tot een werkelijk lichamelijk lijden kunnen worden teruggebracht.

Tengevolge hiervan ontwikkelden zich wederom hare betrekkingsideeën.

Patiente was ongehuwd, kreeg geen kinderen, had in de laatste jaren heftige menstruaalbloedingen.

Patiente stierf een plotselingen dood, 49 jaar oud. Oorzaak?

GEVAL III.

J. G. K. No. 4238. Vrouw, geboren 18 Juni 1833. Gehuwd, 3 kinderen (1 dood). Van heriditeit staat niets vermeld.

Ze werd op haar 44e jaar opgenomen den 8sten April 1878. 6 Jaar voor hare opname zou zij plotseling een verlamming van hare onderste extremiteiten hebben gekregen. 2 jaar

geleden is zij in aansluiting aan den dood van haar jongste kind geleidelijk abnormaal geworden. Ze is stil en droefgeestig geworden en blijkt bij hare opname zeer suf. Hoewel goed doorvoed, ziet zij er flets, suf en stupide uit, en is traag in hare antwoorden. Ze zondert zich geregeld van hare medepatienten af, spreekt daarmede nimmer, is langzaam in haar antwoorden, zoodat men geen gesprek met haar kan voeren.

Er bestaat parese der onderste extremiteiten. Zij kan niet opstaan zondere stevige hulp. Van loopen komt zoo goed als niets terecht. Zij zit dan ook den ganschen dag op een stoel en houdt zich met eenig naaiwerk onledig.

De pupillen zijn niet gelijk. De oogen staan in lichten graad van strabisme. Het gevoel is normaal, reactie traag.

De diagnose in het eerste jaar „melancholie met neiging tot dementie", zien we in het tweede jaar veranderd in dementia paralytica. Verward in denken en in spreken, is zij bijna totaal verlamd in de onderste extremiteiten, is nacht en dag onzindelijk. Zoo nu en dan is zij agressief, bijt en slaat hare omgeving.

Later vinden we patiente als tabetica betiteld, geheel dement, met icontinentia urinae.

Juni 1880 staat genoteerd: hallucinaties met dementie. Tabes dorsalis neemt langzaam toe.

Mei 1893. Verward, niet georienteerd omtrent eenvoudige dingen. Zonder belangstelling, af en toe opgewonden en zeer luidruchtig.

Juni 1894. Niet voor rede vatbaar. Soms zeer opgewonden.

Juni 1896. Meest boos, opgewonden, lastig voor andere patienten, geneigd tot schelden en slaan. Zij is voortdurend onzindelijk.

Mei 1898. Toestand bleef tot nog toe vrijwel onveranderd. Dement, prikkelbaar, scheldt dikwijls en tracht zoo nu en dan te slaan.

Mei 1905. Wegens haar lichamelijk en psychisch lijden dubbel hulpbehoevende vrouw, blijft dement, verward, onberekenbaar, soms min of meer opgewekt, onmaatschappelijk.

September 1905. Meestal goed gehumeurd, doch af en toe knorrig en ontevreden. Zij lijdt aan persoonsverwisseling en allerlei demente waanideeën.

Januari 1907. Met tusschenpoozen groote nijdigheid en scheldzucht, blijft verward, onder invloed van steeds wisselende waandenkbeelden en hallucinaties. Geheel onsamenhangend in hare mededeelingen.

1908. Verlammingen en overige ruggemergsverschijnselen bleven dezelfde. Ten slotte steeds te bed.

Juli 1910. Spontaanfractuur van de linker ulna, die niet wil consolideeren. Sindsdien langzaam achteruitgaande.

Januari 1911. Dood. 67 Jaar oud.

Uit het obductieprotocol ontleen ik het volgende. Obd. 36 h.p.m.

Pathologisch anatomische diagnose: osteomalacia, pleuritis chronica duplex; bronchitis catarrhalis; pneumonia incipiens, degeneratio adiposa hepatis; nephritis purulenta sinistra; nephritis parenchymatosa dextra.

Kyphoscoliose, vrij sterk uitspringende onderkaak, zonder tanden, rechts is er een pes equinovarus. Er is een niet geconsolideerde fractuur van de linker ulna.

Het afzagen van het schedeldak gaat buitengewoon gemakkelijk. Dit blijkt sterk verdikt te zijn en is gemakkelijk met het mes te snijden.

Het sternum is gemakkelijk te buigen en snijdbaar. Het merg is rood.

De ribben zijn gemakkelijk te buigen, te breken en te snijden.

De wervelkolom is gemakkelijk te zagen en te snijden. Op de zaagvlakte is een roode kleur. Van al deze beenderen zijn gemakkelijk stukken af te snijden.

Het beenmerg van de femur is rood en geleiachtig. Bekkenvorm asymmetrisch. Indrukking van den bekkenring rechts minder sterk dan links. Behalve geringe verdikkingen van den wand der arteriën aan de hersenbasis zijn er macroscopisch weinig veranderingen aan hersenen en hersenvliezen te constateeren.

Het ruggemerg vertoont geen ontsteking rondom de achterste wortels, doch toont op doorsnede reeds macroscopische veranderingen in de achterstrengen.

De kleur van vet en spieren is bruin.

Het hart is grooter dan een vuist, de arteriae coronariae loopen geslingerd, er is veel vet onder het epicard.

Er is vettige degeneratie of vetinfiltratie (?) der trabekels en papillairspieren.

De kleur der hartspier is zeer bleek.

In de aorta ascendens zijn enkele witte vlekken.

Er is pleuritis chronica duplex; bronchitis catarrhalis en pneumonia incipiens.

De milt vertoont niets afwijkends. De miltarterie is sterk verkalkt.

Nieren: linker nier is klein, onregelmatig, hobbelig en hard omgeven door een dikke vetkapsel. Op doorsnede ziet men een groote etterholte, van het nierweefsel is weinig overgebleven. De etterholte is als 't ware een verwijding van het pyelum. De rechter nier is grooter dan gewoon, vertoont troebelige zwelling.

In de galblaas zwarte dunne gal met vele kleine steentjes.

De lever geeft duidelijk vettige degeneratie te zien, door de bleeke peripherie van de kleine eilandjes.

Er is cystitis chronica.

De schildklier is wat vergroot.

De bijnieren zijn verweekt.

Het pancreas vertoont geene afwijkingen.

De ovarien vertoonen vele kleine cysten met helder vocht gevuld.

Hersenen, ruggemerg, schildklier, uterus en ovarien werden benevens verschillende beenstukken voor nader microscopisch onderzoek bewaard.

Het resultaat van dat microscopisch onderzoek laat ik hier volgen.

Beenstelsel. Onderzocht werden beenstukjes van het sternum, van de ribben, van den schedel, van het femur en van de wervels.

De domineerende afwijkingen voor de verschillende skeletstukjes waren over het algemeen dezelfde en kunnen in ééne beschrijving worden ondergebracht.

Zoowel aan het ontkalkte, als aan het niet ontkalkte been werden de afwijkingen bestudeerd. Kleuring haematoxilineeosine (voor het in 5 % salpeterzuur ontkalkte been); in von Gieson, Toluidineblauw en kresylviolet, voor het niet ontkalkte met het ijsmicrotoom gesneden been.

Reeds op macroscopische doorsnede zien we, dat de fijne beenstructuur geheel verloren is gegaan. De talrijke spongiosabalkjes zijn door slechts enkele zeer grove beenbalken vervangen, de compacta lijkt verdikt (Zie Plaat I fig. 1 c). Het beenmerg is bruinrood, dik olieachtig. Reeds bij zwakke vergrooting zien we, dat van een Haver'sch kanaalsysteem weinig meer te bespeuren is. Groote onregelmatige, overal met elkander en met de mergruimten communiceerende holten, zijn daarvoor in de plaats getreden, hun afkomst nog verradend door een centraal bloedvat. De vaste beenzelfstandigheid bestaat uit twee gedeelten kalkhoudende (doch wel veranderde!) beensubstantie, wordt aan alle kanten door breede kalklooze banden omzoomd (Zie Plaat V fig. 1 en 3). De grens tusschen kalkhoudend en kalkloos weefsel is zeer onregelmatig, hier en daar scherp, meest met hoekige grenzen. Op andere plaatsen meer diffuus.

Met gasinjectie (carbol-aluinoplossing) zien we in de vaste beensubstantie een kolossaal rijke ontwikkeling van weefselspleten (Gitterfiguren). De beenlamellen geven op verschillende plaatsen vooral aan de kalklooze banden een zeer korrelig aspect. Het meest veranderd zijn echter de beencellen. Deze

zijn talrijk aanwezig en vertoonen verschillende veranderingen. Plaatsen met vrij normale beencellen, goed gekleurde kern, met zeer smal protoplasma en kleine regelmatige uitloopers, van ovalen vorm staan in scherp contrast met plaatsen, meestal daar waar ook vele Gitterfiguren en korreling is, waar de beencellen in sterke mate een gezwollen protoplasma vertoonen, met groote verdikte uitloopers. De vorm van het beenlichaampje is soms vierkant, zeer onregelmatig. De kern dikwijls gezwollen. Rondom zoo'n gezwollen beencel zien we met toluidineblauw, kresylviolet, e.a. de vaste beenzelfstandigheid een korrelig wazige blauwe tint aannemen, de uitloopers der beencel kunnen we daar dikwijls gezwollen in terug vinden (Plaat VI fig. 1).

Daarnaast treft men aan celelementen, waarvan de kern nog duidelijk is, daaromheen een rose gekleurd protoplasma lijntje, maar de scherpe grens tegenover de beensubstantie is geheel verloren gegaan en gaat diffuus in de rondom den kern gelegen blauwkorrelig gekleurde en onregelmatig uitloopende beensubstantie over.

Dikwijls heeft men ook alleen dit in verval verkeerend rondom de cel gelegen gebied der substantie doorsneden en vindt men dan een ovaal ronde vlek met onregelmatige uitloopers, diffuus in de ongekleurde onveranderde beenzelfstandigheid overgaande, men kan somtijds door verandering der instelling nog de wazige vorm van de beencel daaronder herkennen.

Hier en daar ziet men zeer duidelijk de uitloopers der veranderde beencel in het kalklooze weefsel liggen, het cellichaam nog in het kalkhoudende weefsel, of omgekeerd.

Het kalklooze beenweefsel, dat dus als breede banden met zijn vrijen rand aan mergholten en verwijde Haver'sche kanaaltjes grenst, vertoont meestal een fijnvezelige structuur, bevat over het geheel genomen zeer weinig cellen. Er zijn uitgebreide stukken, waar men geen een beencel in terugvindt. Waar ze zijn, vindt men ze in twee soorten, n.l. een kleine kern met zeer weinig protoplasma omgeven, bijna zonder herkenbare uitloopers, en grovere, soms plompe kernen, met niet herkenbaar protoplasma en zonder uitloopers.

Deze kalklooze banden zijn aan hun vrijen rand overal met een laag osteoblasten belegd. Deze doen zich voor op verschillende wijze. Somtijds als zeer platte cellen, door een fijn bindweefsel vergezeld, maken zij den indruk als een laag endotheelcellen. Op andere plaatsen echter zien we (en dan meestal in den vrijen rand vol kleinere inbochtingen) deze cellen als gezwollen kernen, niet zoo regelmatig langs het oppervlak der kalklooze zoom uitgespreid, nu eens met hun lengteas evenwijdig aan

het verloop der kalklooze banden, staan ze dan weer perpendiculair op het kalklooze weefsel, den indruk makend van een rij cilindercellen.

Ook treft men plaatsen, waar grootere inbochtingen de vrije rand insnijden, waarin groote cellen met talrijke kernen (myeloplaxes) gelegen zijn (O k fig. 1 Plaat VI).

Het beenmerg vertoont in sternum, rib en schedel weinig vet, in wervellichaam en femur minder, doch in verhouding tot de andere elementen is het zeer gering.

Het grootste gedeelte bestaat uit lymphoide elementen met somtijds groot protoplasmalichaam en duidelijke goedgekleurde kern. Het protoplasma vertoont bij sommige een esosinekorreling, bij de meeste een basophile granulatie. Zeer vele kleine lymphocyten treft men daartusschen door. Op sommige plaatsen treft men vrij talrijk reuzencellen aan.

Dit merg nu vertoont op verschillende plaatsen vele verwijde met bloed gevulde capillairen. De grootere vaten zijn alle met bloed opgepropt.

Hier en daar vindt men kleinere holten, gevuld met bloed en ook bloedlichaampjes in groepjes vrij tusschen de andere elementen inliggend. Er komen plaatsen voor waar het merg bijna geheel door veel bindweefselfibrillen is vervangen, vol spoelvormige elementen, die aan mucine-draden doen denken, fijne uitloopers langs en tusschen de uiterst fijne bindweefselvezeltjes zenden. Hier en daar is de kalklooze laag met een vrij breede band van dit weefsel belegd.

Het periost is sterk verdikt, begrenst een zeer onregelmatig gebochte kalklooze beenlaag.

In het aan het been grenzende gedeelte zien we osteoblasten, in lange dikwijls driedubbele, rijen tegen de kalklooze substantie aanliggen (Zie Plaat VI fig. 1 p).

Met fijne bindweefselvezels vergezeld, zien we deze celmassa in verwijde naar buiten uitmondende Haver'sche ruimten binnendringen en zien we een directe overgang dezer oppervlakkige cellaag met de osteoblastenlaag, die de kalklooze zoom langs het Haver'sche kanaaltje of de mergruimte bekleedt.

Ruggemerg. Formolfixatie en harding in Müllersche vloeistof. Insluiting in celloidine. Kleuring: Weigert-Pal en Carmyn.

Het myelum werd segmentaal gesneden. Bij het uitnemen is een gedeelte van het borst- en een gedeelte uit het halsmerg gelaedeerd, zoodat dit voor het onderzoek buiten beschouwing moet blijven.

Er zijn sterk uitgesproken veranderingen, die in hun geheel terug te brengen zijn tot, die zooals men ze bij de vrij ver gevorderde tabes dorsalis aantreft (ROGGE 229*b*).

Het onderste sacrale merg bevat in de achterstrengen een diffuse degeneratie, behalve in een sagittale streep langs het septum, beginnend bij de achterste commissuur tot aan de peripherie van het ruggemerg, waar zij iets breeder wordt. Ook de Lissauer'sche randzône is geheel gedegenereerd en smal. De pia is daar ter plaatse verdikt. De achterwortels zijn in toto gedegenereerd.

Het middelste sacrale merg vertoont hetzelfde, doch de behouden vezelmassa (dorsomediale veld van Redlich) wordt naar de achterste commissuur toe iets breeder (ventrale veld). In het bovenste sacrale merg heeft dit intacte ventrale veld zich nog meer tegen de achterste commissuur aan verbreed, terwijl de dorsomediale bundel zich van de peripherie terug gaat trekken. In het onderste lumbale merg vinden we sterke degeneratie der achterstrengen en eene totale der Lissauersche randzône. Intact is de vezelmassa tegen de achterste commissuur aan.

Van een intacte dorsomediale bundel — het ovale veld van Flechsig — is niet veel te zien. Enkele intacte vezeltjes bestaan nog, tegen de peripherie van het ruggemerg, vlak naast de fissura long. post.

Bovenste lumbaalmerg. Intact zijn de vezelmassa's tegen de achterste commissuur aan en vlak tegen de achterhoorn gelegen. Vlak langs het septum vinden we ook degeneratie der vezeltjes tegen de achterste commissuur aan. Verder is intact een zeer klein driehoekig vezelmassaatje langs de peripherie, vlak naast de mediaanlijn, terwijl de degeneratie aan het gedeelte, dat grenst aan de achterhoorn, niet zoo sterk is uitgesproken, dan naar het midden der achterstrengen toe.

Onderste borstmerg als boven.

In het middelste borstmerg is de degeneratie der achterstrengen veel minder. De degeneratievlek aan de peripherie zeer breed, bereikt niet de achterhoorn en spitst zich naar de commissuur toe, scherp af.

Tusschen de achterhoorn, waarop de Lissauersche randzône als gedegenereerde kap te zien is en het degeneratieveld, zien we een intacte vezelmassa, die echter op de plaats der wortelintreezône een diffuse degeneratie aanwijst. Naar boven toe wordt dit veel duidelijker, terwijl de diffuse degeneratie zich ook in de richting van het meer naar de peripherie gelegen gedeelte der vezels tusschen de Lissauersche randzône en sterk gedegenereerde middenstuk uitbreidt.

In het bovenste borstmerg en onderste halsmerg zien we alleen een degeneratie der vezels langs het septum posticum, ongeveer de breedte der Golsche strengen innemend. Terwijl de achter-

wortels tot vrij hoog in het borstmerg gedegenereerd waren, vinden we ze hier wederom vrij normaal. Wel echter wijzen zij geringe degeneratieve veranderingen aan.

In het bovenste halsmerg idem. Er blijft echter eene geringe „lichtung” op de plaats der wortelintreezône. De degeneratievlek heeft ook hier aan de peripherie een breede basis, is smal langs het septum en verbreedt zich weer eenigszins tegen de achterste commissuur aan.

Hersenschors. Hiervan werden onderzocht schorsstukjes uit CA, CP, F I, F II, F III, T II en O II.

Daar de hersenen in formol waren bewaard, was ik op Weigert-Gieson en Kresylvioletkleuring aangewezen en kon ik dus niet zulke instructieve beelden krijgen, zooals met de Nisslkleuring worden verkregen.

Insluiting in celloidin.

De veranderingen zijn voor de verschillende schorsstukjes vrijwel van gelijken aard.

Het gliaweefsel is in alle lagen diffuus vermeerderd. Op verschillende plaatsen ziet men vele gliaelementen in groepjes bij elkaar liggen, het liefst in de buurt van een klein vat.

Er is hier en daar duidelijke neuronophagie, doch lang niet overal. De zenuwelementen vertoonen verder behalve het verval door gliaelementen, ook zonder deze, veranderingen, voornamelijk bestaande in een ophooping van vrij grove met kresylviolet zeer donker getingeerde korrels in het protoplasma. Op vele plaatsen ziet men deze buiten de cel in groepjes liggen, meestal in een ruimte rondom de cel en als het ware uit het protoplasma der cel komend, die daar ter plaatse, zijn duidelijke grens tegenover de omgeving heeft verloren. Tusschen nauwelijks meer als cellen herkenbare korrelmassa's en bovenbeschreven vormen vindt men tal van overgangen. Noch de vermeerdering der glia, noch de veranderingen van de zenuwelementen zijn echter het opvallendst, doch veel eer de veranderingen aan het vaatstelsel.

Door de sterke vulling der kleine bloedvaten en capillairen, maakt het den indruk alsof we een vermeerdering der vaten hebben, of dit in werkelijkheid zoo is, is moeilijk uit te maken. Wel echter vinden we een duidelijk uitgesproken vastkluwenvorming, het veelvuldigst in de diepere lagen van de schors, doch ook in de andere lagen. Op vele plaatsen treft men 6 à 7 vaatdoorsneden te zamen omgeven door een duidelijk, soms zeer breede, perivasculaire lympheruimte. Treft men het vat eenigszins op lengtedoorsnede, dan zien we somtijds kolfvormige verwijdingen en is het hier en daar of het nauwe bloedvaatje plotseling in een wijde ampulle eindigt. De wand dezer vaatjes is zeer dik, hetgeen vooral in de Weigert-Giesonpraeparaten

zeer mooi te zien is. Het is alsof er een oedemateuze zwelling is waardoor de wand zich diffuus met de roode Giesonkleurstof kleurt. Hier en daar mag men van hyaline degeneratie spreken, daar heeft de dikke vaatwand een glazig, helder rood aspect. Het endotheel is nergens duidelijk gewoekerd, noch in de groote, noch in de kleinere vaatjes. Er zijn geen perivasculaire lymphocyten infiltraties.

Wel echter is opvallend, dat bijna geen enkel klein bloedvaatje en geen enkele capillair zonder duidelijk zichtbare perivasculaire lympheruimte is. In deze perivasculaire ruimten treft men soms bijna geheele cellen en celkernen. Het meerendeel van den inhoud bestaat echter uit korrels van verschillende grootte, die zich zeer verschillend met de kleurstof tingeeren. Hier en daar amorphe massa's, die voor resten van cellen en kernen imponeeren.

Hier en daar ziet men een capillair vlak bij een zenuwcel aanliggen, terwijl in de perivasculaire ruimte een groot aantal korrels uit het aan die ruimte aangrenzende gedeelte der cel schijnen te komen.

Schildklier.

Linkerkwab	lengte	5 cM.	dikte	1.4 cM.	breedte	3 cM.
Rechterkwab	id.	4.6 ,,	id.	1½ „	id.	2½ „

Zoowel in de rechter, als in de linkerkwab talrijke kleine colloidcystetjes.

Microscopisch onderzoek: fixatie en harding in formol. Celloidine-insluiting. Kleuren Weigert-Gieson. Haematoxiline.

De schildklier, is in hooge mate veranderd. Slechts enkele plaatsjes treft men aan, waar het normale mozaiekbeeld behouden is gebleven. Dikke bindweefselsepta op vele plaatsen colloidaal gedegenereerd, dringen naar binnen en omgeven op de plaatsen, waar men nog van follikels mag spreken, deze met een duidelijk zichtbare wand.

Het meest opvallend is de reusachtige vervorming der follikels, die geen colloid bevatten. Deze geven met de sterk uitgesproken interstitieele cellenhoeveelheid het geheele beeld een grillig uiterlijk. Op zeer vele plaatsen vindt men papillaire celwoekeringen in het lumen der follikels uitsteken. Op andere plaatsen weer ziet men een groot aantal afgestooten cellen, blaasjesachtig veranderd, soms met één, soms met twee kernen in het lumen der follikels gelegen.

De epitheelcellen der follikels zijn cubisch.

Over het geheel genomen is er zeer weinig colloid. De fig. 1 op Plaat VIII laat een plaatsje zien, waar nog vrij veel colloid in groote follikels aanwezig is.

Epitheellichaampjes. Glandula parathyreoidea. Ik vond in mijne vroegere aanteekeningen genoteerd: het epitheellichaampje aan

de onderpool maakt een grooten indruk. Dit is echter voor het onderzoek verloren gegaan, zoodat mij alleen overbleef de helft van het rechter, niet vergroote bovenste epitheellichaampje.

Fixatie en harding in formol. Insluiting in celloidine. Kleuring WEIGERT—GIESON. Haemotoxiline-eosine.

Het parenchym bestaat uit een compacte celmassa, die door talrijke capillairen door een geringe hoeveelheid bindweefsel vergezeld, in celstrengen en celgroepen wordt verdeeld.

Over het geheel genomen is er zeer weinig bindweefsel.

Slechts weinig vet bevindt zich voor iemand van dien leeftijd in het stroma.

De cellen behooren verreweg voor het grootste gedeelte tot die cellen, wier protoplasma zich of niet, of bijna zeer onduidelijk met de gebruikelijke kleurstoffen tingeert. Hun kern is mooi gekleurd, bevat veel chromatine, is meest iets grooter dan een rood bloedlichaampje en vertoont een mooie scherpe teekening.

We zouden deze cellen dus tot de z.g. „hauptzellen" (ERDHEIM), tot de normaalcellen kunnen rekenen. Het meerendeel der cellen is echter anders dan de normaalcellen, die men gewoonlijk in de epitheellichaampjes vindt. Terwijl daarbij toch het protoplasma zeer gering is ten opzichte van de kern, de celgrens ongeveer $^1/_2$ à 1 kerndoorsnede van de kern is verwijderd, hebben verreweg het grootste gedeelte van de parenchymcellen uit dit epitheellichaampje een relatief zeer groot protoplasma lichaam. De celgrenzen zijn scherp. Het protoplasma van deze groote cellen vertoont hier en daar vlak onder de celmembraam een met haematoxiline-eosine wazig gekleurde massa, doch heeft overigens een helder aspect, zooals de plantencellen. (Zie fig. 3 Plaat IX).

Verreweg de minderheid der cellen wordt ingenomen door de normale kleinere cellen, wier protoplasma zich hier en daar wazig blauwrood kleurt, echter zeer gering en onduidelijk. Hoewel de grootste cellen het meest aan de peripherie van het orgaan zijn gelegen, de kleinere meer in het centrum, zijn er zoo talrijke overgangen tusschen deze kleinere en grootere cellen, dat het den indruk maakt, ook om dezelfde kernstructuur en grootte, dat we met één celsoort, te doen hebben (in verschillende functiestadia?). Ik kon geen enkele oxyphile cel (WELSH) vinden, doch beschikte maar over een half epitheellichaampje.

Door de grootere cellichamen liggen de kernen dus veel verder uit elkander dan bij het normale epitheellichaampje en maakt het geheel den indruk, vooral ook door de zeer scherpe celgrenzen en het heldere protoplasma, van een meestal wijdmazig net, in elke maas een kern, terwijl talrijke gevulde

capillairen vergezeld van een geringe hoeveelheid stroma tusschen de mazen inloopen.

Hypophysis niet bewaard. *Bijnieren* waren verweekt.

Ovariën: klein, fibreus, links een kleine ovariaalcyste. Rechts op het oppervlak enkele zeer kleine met vocht gevulde blaasjes.

Het microscopisch beeld vertoonde geheel het beeld van het seniel atrophische fibreuze ovarium.

Hoewel bij bovengenoemde patiënte wel aan osteomalacie was gedacht, werd dit pas na den dood tot zekerheid. Op haar 39e jaar verschijnselen vertoonend, die op een organisch hersenlijden wezen, werd zij op haar 43e jaar psychisch abnormaal, stil, droefgeestig, in zichzelf gekeerd en langzamerhand dement. Zoo nu en dan opgewonden tengevolge van haar hallucinaties en wisselende waandenkbeelden, bleef ze steeds verward en onsamenhangend in hare uitingen.

De diagnose luidde in den beginne: „melancholie” en werd later, wegens de lichamelijke symptomen op dementia paralytica en tabes dorsalis gesteld. Toch leverde deze diagnose zeer vele moeilijkheden.

Bij de obductie kon wel de diagnose tabes dorsalis worden bevestigd — niet de voor dementia paralytica karakteristieke veranderingen werden gevonden.

Of we dus hier met een tabesdorsalispsychose te maken hebben, is moeilijk uit te maken, te meer daar ook de hiervoor als typisch beschreven veranderingen in de schors werden gemist.

Dat zich bij een tabetica een van het grondlijden onafhankelijke psychose heeft ontwikkeld, die tot dementia heeft gevoerd, is zeker niet buiten te sluiten.

Wanneer de osteomalacie begonnen is, is moeilijk na te gaan. Pas door haar spontaanfractuur van de linker ulna in 1910 werd aan dit lijden gedacht. In ieder geval is het meer dan waarschijnlijk, dat het beenlijden begon lang na de psychose.

Patiënte stierf op 67-jarigen leeftijd na een 22-jarig gestichtsverblijf. Zij was gehuwd en kreeg drie kinderen (waarvan 1 dood).

GEVAL IV.

J. W. M. Man. Geboren 19 Juni 1849. Gehuwd in 1871. Uit zijn huwelijk sproten 6 kinderen, waarvan 4, die allen vroeg gestorven zijn, 2 aan ingewandsziekte, 1 aan kinkhoest, 1 aan hersenziekte.

Vader was potator. Moeder stierf aan phthisis.

Onverschillig ten opzichte van den godsdienst, had hij een onoprecht karakter, bestal zijn eigen vrouw, die een theedepôt hield. Homosexueel, werd hij 10 jaren voor zijne opname tot zes weken gevangenisstraf veroordeeld, wegens misdrijf tegen de zeden. Van beroep eerst touwslager, daarna stoker, toen smid, werd hij 16 Juli 1910 in Meerenberg opgenomen, 61 jaar oud. Hij maakte geen misbruik van sterken drank. Vóór zijne opname in een krankzinnigengesticht was hij dikwijls onder dokters handen voor rheumatische pijnen. Hij sukkelde veel aan diarrhoeën en werd in 1906 in het St. Elisabeths Gasthuis te Haarlem verpleegd, met de diagnose „spondylosis" van Marie, en met CO^2 baden behandeld.

Hoewel verbeterd, kon patient moeilijk loopen, had pijnen bij de ademhaling en in de borst. Deze namen na zijn ontslag weer toe en den 3den Juni 1908 werd hij wederom in het St. Elisabeths Gasthuis opgenomen, alwaar het volgende in de ziektegeschiedenis genoteerd staat: rechter pupil is nauwer dan de linker, beide reageeren, rechts trager dan links. Reflexen hoog. Wervelkolom vooral in de halsstreek pijnlijk bij druk, wordt bij het loopen stijf gehouden. Hij loopt met kleine pasjes, een beetje voorover. Beenspieren atrophisch, huid droog, glanzend. Buitengewoon hardhoorend. Klaagt over slecht zien alsof er moeten voorbijvliegen.

In pulmonibus links o. perc. geluid wat verkort. Intrascapulair een enkele ronchus. Cor niet vergroot. 1e toon wat ruw. Gewrichten matig stijf.

6 Juni zweetbaden begonnen.

14 Juni. Patient voelt zich iets beter.

15 Juni. Fibrolysine injecties. 't Blijft hetzelfde.

5 Maart. Wel iets leniger.

13 April. Patient heeft nog wat dikke beenen, loopt anders wat beter.

1 Mei. Buitengewoon veel verbeterd ontslagen.

Geen afwijkingen.

Urinereactie zuur. Geen albumen. Geen glucose.

S. G. 10.20. (20 April, 15 Mei).

S. G. 10.16. (11 Januari) geen albumen. Geen glucose.

Reactie zuur.

Toename van het gewicht van 45 K.G. tot 51 K.G.
Geen temperatuursverhooging. Pols normaal.
De diagnose luidde: spondylosis rhizomelica.

In 1910 werd hij, voor dat hij naar Meerenberg werd overgeplaatst, eerst nog een tijdje in het Haarlemsch Ziekenhuis verpleegd. Hij had daar zoo nu en dan temperatuursverhooging.

Bij zijne opname had de urine geene afwijkingen. Soms een S.G. 1026, den laatsten tijd had hij een spoortje albumen.

De temperatuursverhoogingen werden aan een cystitis geweten.

De ontlasting was zeer ongeregeld.

Hij werd onder de diagnose dementie naar hier overgebracht.

In Meerenberg werd het volgende bij hem opgemerkt:

Zeer dement. Inprentingsvermogen sterk verminderd, geheugen zwak.

Herinneringsdefecten voor het verleden. Gedesorienteerd in tijd en plaats. Confabulatie. Soms prikkelbaar. Zonder belangstelling en vaak zeer ruw tegen zijn familie. Leefde geheel in zichzelf. Schaamtegevoel defect. Geen intuitief. Had b. v. verhalen als volgt: liep als kind van 3 jaar geregeld met onzen lieven Heer aan een handje en vraagt aan den medicus of hij zich dit niet herinnert, want hij is ook bij hem en ook bij de zusters geweest. Hij kreeg toen als belooning een weekgeld voor zijn geheele leven van 3 stuivers en daar leefde hij stil van in dit huis.

Door zijne erge doofheid was een onderzoek der psychische functies moeilijk.

Soms buien van vroolijkheid en spraakzaamheid, soms zeer stil en prikkelbaar, vaak wat suf.

Hij zag niet goed, er waren vlekken in de choreoidea en atrophie van den nervus opticus, zoodat aan lues gedacht werd.

Pupillen ongelijk, bijna niet reageerend. Spraak wat onduidelijk.

Peesreflexen hoog en symmetrisch. Huidreflexen waarschijnlijk normaal.

Reusachtige spieratrophie der onderste extremiteiten.

Klaagde veel over pijn, tamelijk wisselend, vooral wanneer hij werd geholpen, omgelegd of verbed werd.

Hij maakte den indruk sterk te overdrijven, onder invloed van allerlei omstandigheden. Soms klaagde hij over spontane pijnen, vooral in de lendenen, heupen, schouders, vaak „schietend”.

Het huidgevoel (pijngevoel) scheen diffuus verminderd.

Soms liep hij vrij goed, hoewel gebogen en slechts korten tijd, maar dan opeens met een gangetje, schuifelend. Geen waggelgang. Soms liep hij zeer slecht, steunend en ook den indruk makend van overdrijving.

Hij had het steeds koud en zat veel te rillen.

Onzindelijk, soms retentio urinae. In den laatsten tijd zeer vermagerd.

Soms lichte temperatuursverhooging. Hoestte veel.

Had zoo nu en dan diarrhoeën.

De diagnose luidde: dementia paralytica? Dementia arteriosclerotica?

Den 27sten Januari 1911 stierf patient.

Bij de *obductie* (7 h. p. m.) werd het volgende genoteerd:

Pathologisch anatomische diagnose: dementia paralytica, ?? leptomeningitis chronica, atrophya gyr. cerebr., cystitis, urethritis, pyelitis, hydronephrosis, abscessus prostatae, bronchitis catarrhalis, tuberculosis pulmonum, pleuritis chronica, gastritis, enteritis tuberculosa ulcera, diverticulum Meckelii, atrophia lienis, fractura costae (genezen), osteomalacie.

Algemeene inspectie gaf, behalve ulcus cruris aan de linker onderbeenen, en een klein ulcus op de borsthuid weinig afwijkends.

De schedel is van normale dikte en vertoont bij het afzagen niets bijzonders. De leptomeningen zijn troebel en verdikt, zoowel aan de basis als aan de convexiteit der hersenen.

De wand der arterien aan de hersenbasis zijn wat verdikt.

De hersenen zijn met de temporaalpolen vrij stevig vergroeid met de schedelbasis. Het gewicht bedraagt 1450 gram. De windingen zijn versmald.

Het ruggemerg vertoont aan den dorsalen kant, over de geheele oppervlakte kleine fibreuse plaatjes, in de arachnoidea gelegen. Zij komen het meest voor in het borst- en in het lendengedeelte.

De grootste massa bevindt zich in het onderste gedeelte van het borstmerg en in het onderste deel van het lendenmerg.

Tuberculeuze longen; pleura vertoont bindweefseladhaesies met eenige subpleurale bloedingen.

Het hart is normaal van grootte, kleppen normaal. De arteriae coronariae loopen eenigszins geslingerd.

De milt is zeer klein, de kapsel is dik en wit van kleur, de consistentie is hard.

De nieren zijn klein, kapsel laat gemakkelijk los. In de schors vlak onder de oppervlakte der linker nier een duivenei groote cyste, gevuld met helder vocht.

De pyela zijn verwijd en het slijmvlies rood van kleur.

Lever is normaal. Pancreas vertoont geen afwijkingen.

De bijnieren vertoonen macroscopisch geene afwijkingen.

Het slijmvlies der darmen is gezwollen, rood; er zijn een viertal tuberculeuze zweeren.

Er is verwijding der maag, het slijmvlies is bruin gestreept.

De mesenteriale klieren zijn sterk gezwollen, vooral in de buurt van den appendix.

De ribben zijn gemakkelijk te buigen en te breken, er zijn 3 duidelijke oude ribfracturen.

De bekkeningang is eenigszins hartvormig.

Ribstukjes, ruggemerg, hersenschors werden microscopisch onderzocht.

Ribstukjes. Van dezen patient had ik slechts een stukje rib ter mijner beschikking.

De afwijkingen hierin aanwezig, stemmen zoo overeen met de veranderingen uit het 3de geval, dat ik naar de beschrijving daarvan kan verwijzen (Zie Plaat V fig. 7).

De bindweefselvorming in het merg was op sommige plaatsen zeer sterk uitgesproken. Het aantal myeloplaxes wisselend, doch op sommige plaatsen zeer talrijk.

Ruggemerg. Harding en fixatie in formol Müller celloidine-insluiting. Segmentaal gesneden. Kleuring Weigert-Pal, Carmijn, Weigert-Gieson en haematoxiline-eosine.

Er is eene degeneratie, die het duidelijkst zichtbaar is in het gebied der achterstreng en der zijstreng.

In het sacraalmerg neemt de degeneratie een gebied in, dat van de peripherie uit, langs het septum tongvormig in de achterstreng uitsteekt, de commissura posterior niet bereikt, terwijl in de zijstreng het gebied dat door de pyramidezijstrengbaan wordt ingenomen, in vrij sterke mate gedegenereerd is. In de lumbaalzwelling is dit nog duidelijker uitgesproken. Naar boven toe wordt de degeneratie minder scherp. We blijven echter tot in het halsmerg toe een duidelijk lichtere tinctie met Weigert—Pal, een veel donkerder kleur met karmijnkleurig behouden in een gebied, dat ongeveer overeenkomt met de ligging der pyramidenzijstrengbaan, doch een grooter meer naar voren zich uitstrekkend veld inneemt. Onder in 't ruggemerg reikt dus de degeneratieplek tot aan de pheripherie, terwijl naar boven toe deze plek door gezonde vezels van de pheripherie af wordt geschoven.

De degeneratie in de achterstrengen, die ook niet in een totale, doch in een diffuse degeneratie bestaat, blijft beperkt tot een gedeelte der achterstrengen, is niet scherp begrensd, is wel het sterkst in de gedeelten, die aan het septum grenzen, doch wisselt met elk segment.

Er is tevens vooral in de hoogere segmenten, bovenste borst- en halsmerg, ook een diffuus verspreide degeneratie in de voorstreng, in de grondbundels der voorzijstreng, niet tot één bepaald vezelsysteem terug te brengen.

De meningen zijn matig verdikt, en vertoonen een kleincellig infiltraat.

Zeer vele en dikke bindweefselsepta dringen naar binnen.

Er is een uitgesproken vermeerdering van kleine vaten, alle met een dikken wand, het sterkst in die gedeelten, waar we de diffuse degeneratie aantreffen, rondom de vaten eene vermeerdering van glia; duidelijke uitgesproken lymphocyten infiltraten treft men niet om de vaten aan. Ook is er geen endarteritis.

De cellen der voorhoornen vertoonen alle een sterke pigmentophooping.

Enkele in de lumbaalzwelling en dan in de mediale celgroep vertoonen neuronophagie, doch niet overal.

Van de *hersenschors*, die macroscopisch op doorsnede geen opvallende afwijkingen vertoonde, werden verschillende schorsstukjes in alcohol gefixeerd en gehard. Paraffine-insluiting. Nisslkleuring.

Overal vinden we een kolossale neuronophagie. De cellen vertoonen zelf veel chromatolyse, zijn dikwijls troebel en hebben hier en daar groote pigmentzakken. Er is eene sterke vermeerdering van de glia. De groote vaten vertoonen niets bijzonders. De kleine zijn dunwandig, niet gevuld met bloed. Er zijn slechts weinig perivasculaire ruimten. Nergens kon ik aanduiding van kleincellige infiltraten vinden, noch rondom de groote, noch rondom de kleine vaten. Geen mestcellen, geen staafjes.

De overige organen werden niet bewaard, konden dus niet microscopisch onderzocht worden.

Bij dezen mannelijken patient werd de osteomalaciediagnose postmortaal door het microscopisch onderzoek der ribben gesteld.

Pas op 61 jarigen leeftijd kwam hij in het krankzinnigengesticht, doch schijnt vroeger reeds vreemd te zijn geweest, werd 10 jaren voor zijne opname wegens homosexueele handelingen gestraft, was altijd onoprecht, diefachtig.

Bij zijne opname reeds dement, is moeilijk uit te vorschen wanneer zijn psychische verschijnselen begonnen. De diagnose der psychose kon niet met zekerheid gemaakt worden. Chorioiditis, atrophia van den nervus opticus deden aan lues denken. Noch voor dementia paralytica, noch voor dementia arteriosclerotica konden voldoende gegevens worden bijgebracht. Het postmortaal hersenonderzoek voerde ook niet tot eene oplossing.

In het myelum werd diffuse zij- en achterstrengdegeneratie gevonden met aanwijzingen van een chronische leptomeningitis.

De verschijnselen der osteomalacie begonnen reeds ongeveer 4 jaar vóór zijne opname in het krankzinnigengesticht.

Patient stierf op 62 jarigen leeftijd.

GEVAL V.

C. D. Vrouw, was gehuwd. Geboren 25 Juni 1841. Heeft 14 kinderen gekregen. 11 stierven. Doodsoorzaak? Nog 3 kinderen in leven zijn gezond.

In de familie komt geen zenuwziekte of krankzinnigheid voor.

Lichamelijk, volgens hare dochter, sukkelde patiente al jaren lang (wel 10tallen jaren). Inspannend lichamelijk werk kon zij niet verrichten. Een duidelijk omschreven ziektebeeld is echter uit de gegevens niet te krijgen. Was onder behandeling voor myodegeneratio cordis.

Ze zou steeds zeer moeilijke partus hebben gehad, veel met de menses gesukkeld hebben, aan vele en langdurige vloeiingen hebben geleden.

Karakter en humeur boden nooit iets bijzonders aan. Ze was van voldoenden aanleg en bleef psychisch normaal tot 3 maanden voor haar opname in een krankzinnigengesticht. Deze verschijnselen waren de volgende: zij ging haar dochter, waar zij langen tijd bij inwoonde, van luiheid en nonchalance ten haren opzichte betichten, meende muizen over den grond en in haar bed te zien loopen, voelde soms een beest in haar buik, meende dat er soms een man onder haar bed zat of in de gang was. Nu eens zou ze enkele malen gestorven zijn, dan weer beklaagt zij zich, dat ze niet sterven kan door al hare zonden of die van haar kinderen en kleinkinderen. Van alles beschuldigt zij hare dochter. Zij neemt geen medicijnen en soms geen voedsel van haar aan uit angst, dat er vergif in zit. Ze is bang in stukken gesneden, doodgeschoten of doodgestoken te worden, zegt soms heele gedeelten of lange teksten uit den bijbel op, bidt soms opvallend lang.

1 Augustus 1907. Opname in het krankzinnigengesticht te Delft, alwaar patiente voortdurend leefde onder invloed van hallucinaties en waandenkbeelden (b.v. vergif in het voedsel). Ze was klagerig en tobberig over vermeende achteruitzetting, overigens zwakzinnig en kinderachtig.

23 November 1908. Overplaatsing naar het Gesticht Meerenberg. Uit verschillende aanteekeningen ontleen ik het volgende:

November 1908. Wisselende en onderling weinig of niet samenhangende vervolgingsideeën, grootheidsideeën met dement karakter, meent gestorven te zijn, doch door den Heer weder te zijn opgewekt. Patiente is *zeer klein, loopt vrij moeilijk, vooral met het linkerbeen.*

Begin 1909. Klachten en paranoide denkbeelden blijven bestaan. Spontaan uit zij zich weinig.

Maart 1909. Bronchitis. Lichamelijk zeer zwak.

November 1910. Rechtzijdige pleuritis.

In begin van 1911 zag ik patiente en heb het volgende genoteerd:

Klachten over pijnen en drukkingen op haar borst. Vol betrekkingsideeën en beschuldigingen. Verzet zich steeds tegen helpen, vooral bij het baden geeft zij altijd pijnen aan. Zit bijna den geheelen dag op een stoel.

Weigert te loopen, zoodat een onderzoek op een bepaalde gangstoornis niet doenlijk is.

Ineengedrongen gestalte. Sterke kyphoscoliose naar rechts met knikking naar voren in het bovenste borstgedeelte. Hoofd staat ver naar voren.

Reusachtige lendenlordose. Sacrum met zijn bovenstuk als 't ware naar voren gekanteld, is in het onderste gedeelte scherp omgebogen, zoodat het staartbeentje recht naar voren wijst. Borstkas is vervormd. Sternum weinig of niet gebogen. Verbuigingen aan de bovenarmen, maar vooral aan de onderbeenen.

Patiënte laat zich bijna niet onderzoeken. Schreeuwt moord en brand bij aanraking, zoodat moeilijk is uit te maken of alleen haar beenstelsel of dat alles haar pijn doet. Het uitwendig bekkenonderzoek is daardoor bemoeilijkt. Er is geen duidelijke snavelvorm te herkennen.

Bekkenmaten: D. spin. 27, D. crist. 28, D. troch 29.

Het inwendig bekkenonderzoek wordt wegens haar heftigen weerstand achterwege gelaten.

De vermoedelijke diagnose luidde osteomalacie, waarin wij werden versterkt, doordat patiente steeds moeilijker ging loopen (juiste beschrijving ontbreekt en is ook niet met voldoende aandacht bestudeerd) en nog meer in elkaar ging zakken. Al spoedig werd zij voortdurend te bed verpleegd, waarbij opviel, dat zij altijd over heftige pijnen klaagde. Men kon haar tenslotte niet meer aanraken of ze schreeuwde reeds van de pijn.

17 September 1911. Acute enteritis. Deze duurt 4 dagen lang, waaraan patiente den 21 September 1911 overlijdt.

Uit het sectieprotocol ontleen ik het volgende:

Obd. 20 h. p. m.

Pathologisch anatomische diagnose: marasmus senilis, osteomalacie, hypertrophia cordis, bronchitis acuta.

Algemeen vermagerd oud vrouwtje, met sterke kyphoscoliose. De romp is kort, de extremiteiten zijn in verhouding lang. Sternum niet verbogen. Extremiteiten zijn krom. Symphysis springt vrij sterk vooruit. Humerus, femur en tibia zijn eenigszins te buigen. Graciel spierstelsel.

Afzagen van het schedeldak gaat vrij gemakkelijk. Het is tamelijk zwaar en niet gemakkelijk te snijden.

Het cerebrum vertoont macroscopisch geene afwijkingen. Leptomeningen etc. vertoonen niets bijzonders.

De arteria basilaris is zeer wijd, de arteriae vertebrales zijn op enkele plaatsen verkalkt.

De wervelkolom is zeer gemakkelijk open te snijden (op deze manier is het ruggemerg verwijderd).

De ribben zijn zeer gemakkelijk te buigen en te breken, zonder hoorbaar te knappen, kunnen gemakkelijk gesneden worden. Er zijn vele *genezen* fracturen met weinig callus.

Het bekken heeft een driehoekigen vorm. De lange pijpbeenderen van arm en been zijn op verschillende plaatsen verbogen.

Met het grootste gemak kunnen ze in de lengte worden doorgezaagd. Het beenmerg, dat op de meeste plaatsen een bruinrood aspect heeft, is erg vloeibaar en vertoont zeer vele haemorrhagische haarden.

De corticalis is uiterst dun, vooral van de tibia, fibula en femur, doch ook van humerus, ulna en radius, geleidelijk in spongieusweefsel overgaand, dat de verwijde, weinig spongiosaweefsel bevattende mergholtes omgeeft. De epiphysen bestaan uit wijdmazig spongiosaweefsel, waarin het beenmerg een donkere bruinroode tint vertoont en gemakkelijk naar buiten is te persen. Hier en daar ziet men holten (cystes) gevuld met deze bruine, dikke, olieachtige vloeistof.

Het sternum kan gemakkelijk in de lengte worden gesneden en vertoont een wijdmazig spongiosanet, gevuld met dezelfde donkere bruinrood gekleurde massa.

Borstspieren zijn geelachtig bruin.

Hart is grooter dan een vuist. Wanddikte van de linker kamer is sterk toegenomen. Kleur der hartspier is bruin. Hartkleppen vertoonen geene afwijkingen. In de aorta ascendens vindt men eenige witte vlekken. Vrij veel vet onder het epicard.

Longen. Linker bronchus bevat mucopus, bronchi hebben een rood slijmvlies.

Rechter bronchus idem. Kleine long.

Linker pleura bevat bindweefseladhaesies.

Milt. De consistentie is week. Bij afschrapen komt weinig pulpa mee.

De miltarterie loopt wat geslingerd en is hier en daar verkalkt.

Nieren. Beide nieren zijn klein. Het oppervlak is korrelig en bleek.

Op doorsnede is de kleur bleek, de dikte van de schors is blijkbaar wat afgenomen hier en daar.

Lever. Consistentie is week. Op doorsnede heeft de lever een bleeke kleur.

De *schildklier* is klein.

De *bijnieren* zijn groot en met kleine gele puntjes bezet.

De *ovariën* zijn zeer sterk atrophisch. De tubae zijn bleek en zeer dun.

Verschillende beenstukken en orgaandeelen werden voor nader microscopisch onderzoek gedeeltelijk in formol 10 $^0/_0$, gedeeltelijk in alcohol 96 $^0/_0$ gefixeerd en bewaard.

De resultaten van dit onderzoek laat ik hier volgen.

Beenstelsel. Microscopisch werden onderzocht stukjes been van de ribben, sternum, wervellichamen, femur. Gemakkelijk konden beensneden van het onontkalkte been worden gemaakt. Kleuring kresylviolet. Op deze beenveranderingen, die overal in sterke mate aanwezig waren, door soms zeer breede osteoide banden reeds macroscopisch als osteomalacisch te herkennen, passen de beschrijvingen der voorgaande gevallen vrijwel.

Ook hier zeer wijde Haver'sche ruimten, die wijdmondig met elkaar en de mergholten communiceeren. De structuur zeer onregelmatig, hier en daar duidelijke nieuwvorming van vaste substantie, tegenover het sterke verlies aan den anderen kant.

Kalkhoudend beenweefsel wordt aan bijna alle kanten door breede zoomen omgeven (Plaat V fig. 5). Hier en daar ziet men over zeer kleine uitgestrektheid het kalkhoudend weefsel direct aan de mergholten grenzen, somtijds aangevreten door osteoklasten.

In het kalkhoudende weefsel zijn de reeds vroeger beschreven veranderingen aan beenlichaampjes en aan de grondsubstantie zeer duidelijk en uitgesproken aanwezig. Hier en daar zijn de beenlichaampjes in zeer grooten getale bij elkaar, veranderd, gezwollen, onduidelijk door breede hoven omgeven en geven de microscopische doorsnede een vlekkig aspect. De kalklooze banden die veel minder beenlichaampjes bezitten (hier en daar meerdere en volumineuzer) worden op de meeste plaatsen belegd gevonden met een rij osteoblasten, meest als platte endotheelcellen, maar ook treft men plaatsen aan, waar de rand gekarteld is en groote gezwollen osteoblasten daartegen aan liggen, soms loodrecht op den vrijen rand staande.

Het merg bestaat voor het grootste gedeelte uit lymphoid merg, doch tegen de kalklooze beenzoom aan zien we dikwijls (niet altijd) een breedere strook op jong vol spoelcellen zittend bindweefsel gelijkend. Dit fibreuse merg is het sterkst vertegenwoordigd in de kleinere holten, waar het de geheele ruimte dikwijls in beslag neemt. De osteoblasten, die op de kalklooze zoom liggen, vormen dan de onderste laag. In het sternum is dit sterker uitgesproken dan in de ribben.

Er laten zich vele osteoklasten vinden, doch niet op elke beencoupe, veel meer in het borstbeen, dan in de ribben. Vele lacuneachtige inhammen zijn weer zooals we ook bij de andere gevallen zagen met het op jong bindweefsel gelijkend weefsel opgevuld.

Ruggemerg. (Formol-Müller, celloidine. In segmentserie gesneden. Kleuring: Weigert-Gieson, Weigert-Pal, ammoniakkarmijn, picrocarmijn). Geen degeneraties — noch in de cellen, noch in de vezels zijn bepaalde afwijkingen te constateeren, alleen bevatten de voorhoorncellen der Clarksche zuilen vrij veel pigment. Er zijn vrij veel vaten, waaromheen het gliaweefsel rijkelijk vertegenwoordigd is. Het centraalkanaal is geoblitereerd.

Er zijn veel corpora amylacea. De zenuwwortels (zoowel voor- als achterwortels) vertoonen geen duidelijk uitgesproken afwijkingen.

Van de *hersenschors*, welke macroscopisch op doorsnede geen afwijkingen vertoonde, werden schorsstukjes uitgenomen en, daar het formolmateriaal was, na insluiting in celloidin met Weigert-Gieson gekleurd.

Schorsstukjes uit F I, F II, F III, CA, CP, T II, O III werden onderzocht.

De afwijkingen, die men hier aantreft, kunnen worden teruggebracht tot: hyaline degeneratie van de vaatjes, die vanuit de pia naar binnen dringen, hier en daar duidelijke intimawoekering in een grooter piaalvat, geen cellige infiltratie, rondom de vaten, sterk verwijde ruimten om de eenigszins grootere vaten, waarin vele afvalproducten. Hier en daar duidelijke neuronophagie. Deze is echter niet in sterke mate uitgesproken, evenmin als men van een duidelijke gliawoekering mag spreken.

Er worden talrijke corpora amylacea gevonden, zoowel in de schors, als in het merg.

De cellen in den thalamus opticus zijn mooi gekleurd en vertoonen geene afwijkingen. Wel vindt men ook hier sclerotische vaatjes in overvloed, met hier en daar duidelijke perivasculaire gliose.

Interspinaalganglien. Dorsaal en lumbaalganglia. Fixatie en harding in alcohol 96 %. Celloidin. Kleuring Weigert-Gieson.

Normale celgroepeering, vrij veel bindweefsel. Cellen hebben een mooie structuur. De kern is in het centrum gelegen. Er zijn vrijveel pigmentvolle gangliencellen, die soms door hun grootte en kleur duidelijk opvallen.

In het cerebellum konden, behalve corpora amylacea, geen afwijkingen worden geconstateerd.

Schildklier. Zeer kleine, fibreus aanvoelende schildklier. Bij beide kwabben op doorsnede ziet men, het sterkst aan den hilus uitgesproken, een uit bindweefselachtig bestaand weefsel, met enkele kleinere colloidcystetjes. Het macroscopische doorsnedebeeld geeft een roodwitgemarmerd aspect.

Microscopisch onderzoek. Fixatie en harding in formol 10 %. Celloidine-inbetting. Kleuring Weigert-Gieson. Haematoxiline.

Er is eene reusachtige bindweefselwoekering, die talrijke bindweefselkokers vormt. Deze breedwandige bindweefselkokers omsluiten een massa zeer kleine alveoli, die zoo goed als geen colloid bevatten, meestal ieder voor zich weer door een duidelijke bindweefselmembraam omgeven. Er zijn vele plaatsen waar men van follikels bijna niet meer zou kunnen spreken, maar waar het geheel den indruk maakt van een convoluut van epitheelcellen. Toch kan men daarin met sterke vergrooting meestal nog wel een opgebouwd zijn uit zeer kleine leege klierbuisjes in terugvinden. (Plaat VIII fig. 2).

De bloedvaten en capillairen, die sterk zijn vertegenwoordigd, zijn met roode bloedlichaampjes opgepropt.

De epitheelcellen zijn kubisch, hier en daar zelfs eenigszins cilindervormig. Hun kern meestal bleek getint. Hier en daar vooral in de buurt der lymphocyteninfiltraten zijn de kernen sterk gezwollen en bleek van kleur.

Er is nl. een reusachtige infiltratie met zeer kleine cellen en donker gekleurde kern, welke infiltraten als lymphocyten infiltraten moeten worden opgevat. (Plaat VIII fig. 2 1).

Hier en daar treft men plaatsjes aan (doch zeer gering) waar het normale schildklierbeeld voor den dag komt. (Fig. 2 Plaat V).

Epitheellichaampjes. No. 1. Formolfixatie en harding. Celloidine-insluiting. Kleuring Weigert-Gieson.

Opvallend is de sterke bindweefselwoekering, vooral aan den hilus, waar we dikke, hier en daar arteriosclerotisch veranderde vaten aantreffen.

Capillairen en kleinere vaten zijn met roode bloedlichaampjes opgevuld. Vrij veel vet in het stroma.

Het grootste deel der cellen wordt ingenomen door de zgn. „Hauptzellen".

Hun protoplasma, gering in hoeveelheid, heeft bijna overal een vaalgrijze tint aangenomen. De celgrenzen zijn op vele plaatsen onscherp. Hun kern is lichtblauw gekleurd met duidelijk geteekende chromophile substantie en is relatief groot ten opzichte van het protoplasma.

Hier en daar treft men, het meest naar de peripherie toe, groepjes „hauptzellen", waarvan het lichaam iets grooter is, met scherpe celgrenzen en helderder, doch onder de celmembraan gekorreld protoplasma. Tevens treft men aan de peripherie van het orgaan enkele klierbuisjes met colloid gevuld. De cellen, die de wand van het buisje vormen, hebben zeer scherpe grenzen, terwijl hun protoplasma in scherpe tegenstelling met de „hauptzellen" absoluut ongekleurd is gebleven en in het lumen uitpuilt. Deze cellen hebben een niet hoogen cilindervorm.

De eosinophile cellen met hun geel gekleurde fijne granula (Giesonkleuring) hebben een kleineren en donkerder kern. Hier en daar ziet men echter de kern grooter en lichter. Deze cellen liggen in opvallend groote groepen bij elkaar, soms wel ongeveer 5 à 600, nemen dikwijls het grootste deel van een afzonderlijk door bindweefsel afgesnoerd kwabje in, zijn meestal met convexe bocht vrij scherp, doch zonder bindweefsel er tusschen, van de rest afgescheiden.

Hun cellichaam kan een enorme grootte bereiken. Aan de meeste der cellen kan men een duidelijke celgrens onderscheiden; bij de grootere, wier protoplasma dikwijls een meer wazige structuur aanneemt, zijn de grenzen dikwijls zeer onduidelijk en is het of b. v. twee cellen in elkaar overgaan.

Deze groote eosinophiel gekleurde cellen nemen ongeveer $^1/_5$ à $^1/_6$ gedeelte van het doorsnede-oppervlak in.

Dikwijls vertoont hun protoplasma zeer groote vacuolen.

Epitheellichaampje. No. 2. Willekeurig, kleiner dan de andere (kleuring haematoxiline-eosine). Vertoont in principe denzelfden bouw. Alleen zijn de groote eosinophile cellen in veel sterker mate vertegenwoordigd. Groote gedeelten der doorsnede worden uitsluitend door groote groepen dezer cellen ingenomen.

Ook heeft men aan de peripherie van het orgaan enkele klierbuisjes met colloid. De cellen, die de wand van het buisje vormen, hebben zeer scherpe grenzen, terwijl hun protoplasma in scherpe tegenstelling met de „hauptzellen" absoluut ongekleurd is gebleven en in het lumen uitpuilt. De cellen hebben een cilindervorm (niet erg hoog) Er is vrij veel bindweefselstroma, vooral rondom de vaten. Aan den hilus treft men een arteriosclerotisch veranderd vat aan.

Hypophysis. Vrij groot. Formolfixatie. Celloidine insluiting. Kleuring: haematoxiline-eosine en Weigert-Gieson.

Voorkwab. Het bindweefsel is rijkelijk vertegenwoordigd en vormt hier en daar vrij dikke septa. De lobulaire bouw der hypophysis is sterk uitgesproken. De capillairen zijn sterk gevuld met bloedlichaampjes en geven zoodoende het geheele microscopische beeld een zeer spongieus uiterlijk. De eosinophile cellen nemen een groot gedeelte der doorsnede in. Zij liggen meest in groote groepen bij elkaar, het minst aan den vooronderkant, het meeste aan den bovenachterkant dicht bij de achterkwab. Daar bestaat het weefsel bijna uitsluitend uit eosinophile elementen. Verder liggen ze overal groepsgewijs en ook enkele verspreid over de geheele doorsnede.

Hun grootte is wisselend, soms zeer groot, het grootste waar ze in groepen samenliggen. Hun kernen zijn rond, donker gekleurd, kleiner dan die der andere cellen. Het protoplasma kleurt zich met eosine helrood en vertoont op vele plaatsen vacuolen: met Weigert-Gieson, neemt het protoplasma meer een van gele tot lichtgrijze tint aan.

De basophile cellen zijn minder in aantal. Ze liggen meer naar voren en daar verschillende celstrengen en alveoli in beslag nemend, zijn ze verre in de minderheid. Hun cellichaam is groot, grooter dan van het meerdendeel der eosinophile cellen, hun kern is iets grooter en helderder. Het protoplasma kleurt zich violet met haematoxiline-eosine, met Weigert-Gieson donkergrijs, er zijn vele vacuolen in het protoplasma. Er komt weinig wisseling in celgrootte voor.

Veel talrijker, schattenderwijs, zelfs meer in aantal dan de eosinophile cellen zijn de zgn. chromophobe cellen. Hiervan valt het volgende op te merken. Terwijl de minderheid gevormd wordt uit cellen met niet of nauwelijks gekleurd protoplasmalichaam en vrij grooten onregelmatigen kern, soms dicht opeen gepakt, zonder celgrenzen den indruk van kerngroepen makend, vertoont het grootste gedeelte dezer cellen een goed kleurbaar protoplasma. Dit is soms in zeer groote hoeveelheid aanwezig en hoewel meestal geen scherpe celgrenzen te zien zijn, kan men toch aan den afstand der kernen, waartusschen hier en daar aanduidingen van lijnen — door dichtere korreling — meestal onregelmatig, hoekig verloopend, de grootte der cel schatten. Niet altijd is het protoplasma dicht gegranuleerd, dikwijls zien we een uitgesproken poreuzen bouw. De kleur is vaalrood tot blauw, waartegen de kleur der eosinophile en basophile elementen sterk afsteekt.

De kern van de cellen is zeer licht, dikwijls blaasjesvormig, meestal onregelmatig van vorm en kan een zeer aanzienlijke grootte bereiken.

Deze cellen, die bijna overal verspreid in het orgaan liggen,

treft men in grootere massa's bij elkaar aan in het centrum en voor aan de peripherie. Daar nemen ze talrijke celstrengen in, waartusschen slechts hier en daar een eosinophile of basophile cel, die dan weer meestal aan de peripherie van de celstreng, verspreid gelegen is.

Tusschen de hauptzellen en deze soort vindt men talrijke overgangen.

Bijnieren. Gefixeerd en gehard in formol 10 %. Gedeeltelijk ingesloten in celloidin. Gedeeltelijk met het ijsmicrotoom voor soedankleuring gesneden. Kleuring Weigert-Gieson.

Vrij goede schors en mergstructuur. In de schors treft men echter celtongen aan, waarvan de cellen grooter zijn, dan die der omgevende schorsdeelen, de kern ligt meest in het centrum, het protoplasma gezwollen, poreuze structuur. Bij soedankleuring blijken deze cellen met vet geinfiltreerd te zijn. Ook vele cellen in het merg bevatten vetbolletjes, echter niet zooveel als de schorscellen. Ook liggen deze cellen niet zoo groepsgewijs bij elkaar als in de schors, waar zij reeds macroscopisch als gele puntjes genoteerd staan.

De bloedvaten in het centrum der bijnier zijn met een zeer breede laag bindweefsel, waartusschen spierweefsel, omgeven. Ze vertoonen echter verder geen opvallende veranderingen. De kapsel der bijnier schijnt niet verdikt.

Ook hierin vindt men hier en daar duidelijke lymphocyteninfiltratie en moet de bloedvulling van het orgaan een sterk uitgesprokene genoemd worden.

Ovariën. (Formol 10 %. Celloidine. Weigert-Gieson kleuring).

Van eigenlijk ovariaalweefsel is niet veel meer te vinden. Ze vertoonen geheel het beeld, zooals dit bij seniele ovariën wordt aangetroffen. Ook hier verdikte vaatwanden. De vaten zijn hier en daar geheel geoblitereerd en schijnen in hun wand kalkconcrementen te bevatten.

In plaats van het ovariaalweefsel is getreden een stroma-achtig weefsel met langwerpige op spoelcellen gelijkende cellen.

Bij bovengenoemde patiente begonnen de verschijnselen van de psychose op 65- à 66-jarigen leeftijd, bestaande in vervolgings- en betrekkings-ideeën en waandenkbeelden, onder invloed van talrijke hallucinaties.

De verschijnselen traden geleidelijk op en voerden tot dementie.

Toch zien we ook hier haar ziektebeeld in de latere stadia geheel beheerscht door allerlei beschuldigingen en betrekkings-

ideeën, die in verband met hare lichamelijke klachten worden gebracht. De diagnose luidde: „seniele Beeinträchtigungswahn".

Wanneer de osteomalacie begon, is moeilijk uit te maken, want reeds lang (wel al sinds 10tallen jaren) was zij lichamelijk sukkelend niet tot zwaren arbeid in staat. Bij hare opname te Meerenberg viel reeds haar kleinheid en moeilijk loopen op.

Dat dus de osteomalacie reeds vóór de psychose bestond, is niet buiten te sluiten.

Patiente kreeg 14 kinderen, waarvan er 11 stierven (Doodsoorzaak?) en stierf na 4 dagen heftige diarrhoë in zeer kachectischen toestand, 70 jaar oud.

GEVAL VI. [1])

A. B. Vrouw, gehuwd, zonder kinderen, geb. 28 Februari 1855.

Van haar vroegste jeugd zijn geen inlichtingen te verkrijgen. Patiente die door haar man verlaten werd, kwam wegens landlooperij op haar 35e jaar voor den tijd van 2 jaar, na voorafgegane 8-dagige hechtenis in een rijkswerkinrichting. Daarna werd zij wegens krankzinnigheid naar het Gesticht Medemblik overgebracht. Zij bleef daar tot haar 45e jaar en werd toen naar het krankzinnigengesticht te 's Gravenhage overgeplaatst. Reeds bij hare opname in Medemblik was patiente een geheel in zich zelf gekeerd persoon en werd als dement geboekt. Zij was meestal in zichzelf gekeerd, zonder initiatief, tot geen zelfstandigen arbeid in staat, doch had buien van submaniakale opgewektheid, waarin ze soms zeer lastig en gevaarlijk voor hare omgeving was. Ze zit dikwijls in zichzelf te praten, is spraakverward, onverschillig voor wat er in hare omgeving gebeurt.

In het krankzinnigengesticht te 's Gravenhage bleef de toestand vrijwel onveranderd, chronisch verward, steeds onder invloed van ziekelijke waan en zinsbegoochelingen, enkele malen is zij zeer prikkelbaar en luidruchtig. Haar exaltatiestadia worden geleidelijk minder.

Geheel versuft, noch spontaan, noch reactief sprekend, lijdt patiente een plantenleven. In Januari 1906 staat genoteerd: wordt te bed verpleegd.

In September 1908: doorloopend te bed, hulpbehoevende lijderes.

---

[1]) Afkomstig uit het gesticht te Zutphen.

In Januari 1909 wordt zij naar het krankzinnigengesticht te Zutphen overgeplaatst.

Na een kort verblijf aldaar valt op, dat patiente steeds krommer wordt en voortdurend in halfzittende houding in bed ligt. Klagen doet ze niet. Ze is geheel versuft, in zichzelf gekeerd.

Een somatisch onderzoek in 1910 ingesteld, leert het volgende: sterk gebogen, kachectische vrouw, het hoofd voorover op de borst gezakt, te bed liggend. De wervelkolom is sterk gebogen, vooral in het bovenste borst- en onderste halsgedeelte den indruk makend, alsof de bovenste halswervels naar voren zijn afgezakt. Door de mondholte heen kan men duidelijk een naar voren gebogen knik van de halswervelkolom voelen. De lendenlordose (steeds te bed gelegen) is niet versterkt, eer verminderd. Het sacrum is ongeveer in het midden met een scherpe knik naar voren gebogen. Het sternum is in zijn bovenste deel naar binnen gedrukt. Uitwendige bekkenmaten: dist. crist. 28 cM.; dist. troch. 26 à 27 cM.; dist. spin $21^1/_2$ cM. midden opgemeten, 23 cM. van den buitenkant af gemeten. De lijn, die de trochanter met de spin. ant. verbindt, eindigt ongeveer 8 cM. boven den navel.

De distantia tuberae ischii is ongeveer 6 cM.

Het inwendig onderzoek laat een naar binnen knikken der lineae innominatae voelen, terwijl de schaambeenboog zeer nauw is.

Men krijgt verder den indruk, dat de ossa illiaca, bij naar elkaar toedrukken, veeren en dat de borstkas ook te sterk samendrukbaar is.

Patiente kan niet staan en niet loopen en heeft een zeer atrophische musculatuur van de beide beenen.

In het verloop van 1910 en 1911 is patiente voortdurend kleiner en zeer pijnlijk bij aanraking geworden. In het midden van 1911 kreeg ze een spontaanfractuur van haar linker femur in het bovenste derde gedeelte. Er ontwikkelde zich een groote callusmassa. Consolidatie trad echter niet op.

In vergevorderden graad van kachexie overleed patiente in December 1911 op 51-jarigen leeftijd.

Bij de sectie bleek het volgende: in sterke mate vermagerd, misvormd individu, vooral de borstkas is in hooge mate verwrongen.

De schedel is zeer gemakkelijk zaagbaar, grenzen tusschen lamina interna, externa en diploë zijn niet te zien. Het been heeft een blauwroode kleur, de naden zijn zeer duidelijk zichtbaar. Zeer gemakkelijk kan men met het mes dunne plakjes van den schedel afsnijden. Het borstbeen kan bij het openen der borstkas naar boven worden omgebogen, zonder dat men

weerstand voelt, kan zeer gemakkelijk gesneden worden, vertoont op de sneevlakte uitpuilend bruinrood, olieachtig merg en laat talrijke kleine met bloed gevulde cysten zien. Claviculae en ribben kunnen als zacht hout gesneden worden. Het myelum kan verwijderd worden door de wervelkolom met een mes open te snijden. De geheele wervelkolom wordt met groot gemak dwars doorgesneden.

Het bekken is vervormd, er is een zeer sterk uitgesproken kaartenhartenvorm der bekkeningang.

Er is verder pleuritis chronica adhaesiva, tuberculosis pulmonum, met rechts een hypostatische pneumonie.

Hart is atrophisch, vettig gedegenereerd. Geen afwijkingen aan de kleppen.

Atrophische lever, kleine milt, veel bindweefsel, voelt „teigig" aan. Ovarien zeer klein, fibreus. Op de plaats der bijnier wordt alleen vet gevonden.

Verschillende beenstukjes, ruggemerg, hersenschors en hypophysis werden voor microscopisch onderzoek bewaard.

Beenstelsel. Sternum, ribstukjes werden onderzocht en vertoonden uitgesproken osteomalacische veranderingen.

Doorsneden van het onontkalkte been werden zeer gemakkelijk vervaardigd. Kleuring van Gieson en kresylviolet. Het in $5^0/_0$ salpeterzuur ontkalkte been werd na celloidine-insluiting en snijding met haematoxiline-eosine gekleurd.

Opvallend was reeds bij macroscopische beschouwing de in sterke mate uitgesproken porositeit, de smalheid der beenbalkjes, de geringe nieuwvorming van beensubstantie.

Overal blijken echter breede osteoide banden het in het centrum gelegen kalkhoudende weefsel te omgeven.

Vele beenbalkjes zijn in hun geheel door kalkloos weefsel vervangen. Het kalkhoudende weefsel vertoont duidelijke veranderingen der beenlichaampjes zooals we ze voor het eerste geval beschreven, zoodat we naar de beschrijving daarvan verwijzen, echter op vele plaatsen lang niet zoo duidelijk uitgesproken. Er zijn groote stukken waar weinig veranderingen aanwezig zijn. Wel echter zijn talrijk aantoonbaar de korrelig blauwe interlamellairbanden en tongen. De grens tusschen kalkhoudend en kalkloosweefsel is zeer onregelmatig, kantig, vol inbochtingen, meestal zeer scherp.

In de kalklooze banden zijn in de verschillende praeparaten beenlichaampjes vrij talrijk, meestal van groven platten vorm. In het oogspringend zijn echter de veranderingen in het merg. Dit is overal waar het aan de beensubstantie grenst, uit een breede laag fibreus weefsel opgebouwd en op vele plaatsen niet scherp van het kalklooze weefsel te scheiden. Op de meeste

plaatsen echter wel door een duidelijk zichtbare osteoblasten laag, die als onderste cellenrij der talrijke spoelvormige in het fibreus weefsel aanwezige cellen zou kunnen worden opgevat. Op vele plaatsen zijn de Haver'sche kanalen en ruimten, de talrijke kleine uitbochtingen der grootere mergholten uitsluitend met dit op jong bindweefsel gelijkende weefsel opgevuld.

De naar de mergholten toegekeerde rand der kalklooze zoom bevat zeer vele lacunen, waarin dikwijls in grooten getale in een beendoorsnede te vinden, reuzencellen gelegen zijn, die meestal in het kalklooze, doch ook hier en daar in het kalkhoudende weefsel inhammen vreten.

Ook zien we dikwijls kleine inhammen opgevuld met het fibreuze merg, dat als een uitspruitende knop in het weefsel schijnt te dringen.

Het centrale gedeelte van het merg der grootere mergruimten bestaat behalve uit een geringe hoeveelheid vetweefsel, uit lymphoide elementen, waartusschen talrijke verwijde bloedcapillairen.

Ruggemerg. Fixatie in formol. Celloidine-insluiting. Kleuring Weigert—Pal, Weigert—Gieson en picrocarmyn.

Grove afwijkingen zijn niet aanwezig. De intredende wortels zijn normaal. Er is misschien een geringe randdegeneratie? Vrij veel piaalsepten dringen naar binnen.

De geheele doorsnede en de pia is doorzaaid met corpora amylacea.

De voorhoorncellen bevatten in zeer groote hoeveelheid pigment.

Hypophysis. Deze is klein en werd bij het uitnemen gelaedeerd. Toch konden nog enkele gave doorsneden worden gemaakt.

Fixatie en harding in formol 10 %. Gedeeltelijke celloidine-insluiting, gedeeltelijke paraffine-insluiting. Kleuring Weigert—Gieson en haematoxiline-eosine.

Wat de celhoeveelheid van iedere soort aanbetreft, daarover konden mijne præparaten geen voldoende uitkomst geven, doordat de richting van de doorsnijding der hypophysis mij niet volkomen bekend was en ik me met kleine stukjes moest tevreden stellen.

Zoo bestond eene doorsnede, waarin een vrij groot stuk van het achterste bovendeel gelegen was, uit bijna uitsluitend eosinophile cellen, wisselend in grootte met relatief kleine donkere kern en scherpe celgrenzen, slechts weinig basophile en weinig „hauptzellen"; eene andere doorsnede meer naar de peripherie van het orgaan bevat daarentegen voor het grootste deel „hauptzellen", vrij veel basophile en relatief weinig eosinophile elementen.

De „hauptzellen" vertoonen hier en daar nog wat protoplasma, dat zich vaal blauwachtig rood kleurt; celgrenzen niet te onderscheiden. Kern wisselend in grootte, soms zeer groot.

Men treft ook plaatsen aan, waar de cellen als het ware leeg zijn, vrij groot, gaarne rondom een klein lumen, waarin een colloidkogeltje ligt, gerangschikt, met meestal groote licht gekleurde kernen. Er is een sterke capillairvulling.

De celstrengen zijn over het geheel genomen smal.

De osteomalaciediagnose werd dus bij de sectie en door microscopisch onderzoek volkomen bevestigd.

Het geldt eene patiënte, die wel gehuwd was, doch geen kinderen kreeg, op haar 34e jaar wegens landlooperij in eene werkinrichting werd geplaatst en op haar 36e jaar reeds dement in een krankzinnigengesticht werd geplaatst, waar zij meestal geheel in zichzelf gekeerd, door af en toe optredende hallucinaties en waanvoorstellingen, zeer geëxalteerd was, echter den laatsten tijd geheel versuft en in zichzelf gekeerd bleef.

De osteomalacie ontwikkelde zich toen de psychose reeds geruimen tijd bestond. Patiente stierf in vergevorderden graad van kachexie op 51-jarigen leeftijd.

GEVAL VII.

J. G. Vrouw. Geboren 30 Januari 1840. Ongehuwd. Werd in den ouderdom van 30 jaren in het gesticht Meerenberg opgenomen. Haar vader overleed aan apoplexie.

Bekrompen van aanleg, eenigszins driftig van aard, zou zij nooit een ernstige ziekte hebben doorgemaakt. De menstruatie staat als geregeld geboekt.

Zeer geleidelijk ontwikkelden zich in den loop van een paar jaar verschijnselen, die haar opname in een gesticht noodzakelijk maakten.

Ze kreeg zelfmoord neigingen en had vrees vergiftigd te zullen worden.

Bij hare opname bleek zij zeer veranderlijk van gemoedsstemming, nu eens buitengewoon vroolijk, dan weder gedrukt en terneergeslagen, zoodat het dikwijls niet mogelijk was, haar aan het spreken te krijgen.

Zeer dikwijls zat zij, hoewel geheel ongemotiveerd, te schreien, wilde dan nooit zeggen waarom ze verdrietig was, was in al

hare gedragingen zeer vreemd en wonderlijk en meestal zeer onvolledig en ontwijkend in hare antwoorden.

De diagnose luidde toen ter tijde: „hysterische manie".

Zij bleef in het gesticht ruim 13 jaren en succombeerde den 12en Juli 1883 op 43 jarigen leeftijd. Als oorzaak van den dood staat opgegeven: 1e oorzaak: osteomalacie; 2e oorzaak: marasmus.

Sectie kon niet worden gedaan. De aanteekeningen over haar gemaakt gedurende haar gestichtsverblijf, neem ik in hun geheel over.

21 Juli 1871. In den loop van het eerste proefjaar heeft deze patiënte zich als een hoogst zonderling meisje doen kennen. Nu eens was zij zeer geëxalteerd, buitengewoon druk en levendig, sprak wel, maar zeer verward, was zeer hysterisch, enkele malen zelfs zeer opgewekt en lastig voor hare omgeving. Deze aanvallen van manie keerden zeer onregelmatig terug, ontstonden soms plotseling, schijnbaar na hallucinaties van het gehoor. Zij zeide toch bij herhaling, dat men haar dit of dat gezegd had, zonder dat men verder iets van haar kon vernemen. Op andere tijden was zij zeer dof en in zichzelve gekeerd, bemoeide zich met niets of niemand, sprak soms dagen niet, was prikkelbaar en driftig, deed niets, of zat met zenuwachtige haast te werken, zoo hard, dat als zij er den kost mede had moeten verdienen, zij niet ijveriger kon zijn geweest. Somwijlen had zij ook perioden, waarin zij vrij geschikt was, wat meer normaal, doch geheel goed was zij nimmer, steeds bleef zij min of meer verward, en hoogst zonderling.

Hare gezondheid was aanvankelijk zeer zwak, doch zonder merkbare stoornissen. Martialia met extr. opii. aq. werden maanden achtereen gebruikt, met voor haar physisch uitstekend gevolg (zij ziet er nu zeer goed uit), doch zonder den minsten invloed op hare psyche uit te oefenen. Men staakte het gebruik dan ook reeds sedert eenigen tijd.

17 Juli 1872. Patiënte bleef in hoofdzaak dezelfde. Nu sedert eenige maanden is zij absoluut werkeloos, zonder spreken of eenige belangstelling in hare omgeving. Zij zit als een standbeeld op haar stoel.

Behalve nu en dan „intermittens", gezondheid zeer voldoende.

14 Juli 1873. Sedert het vorige jaar is hare dofheid bijna aanhoudend geweest. Met kortere, meer opgewekte perioden, is zij haast een automaat gelijk, spreekt niet, doet niets, wil soms zelfs met moeite eten en drinken. Alle pogingen om wat meer leven in haren treurigen toestand te brengen, waren vruchteloos. Hare gezondheid is intusschen zeer redelijk, ofschoon zij er bleeker uitziet dan vroeger. Sedert geruimen tijd gebruikt zij dan ook weder martialia, tot nu toe zonder veel succes.

13 Juli 1874. Sedert het vorige jaar is haar toestand geestelijk noch lichamelijk noemenswaard veranderd.

19 Juli 1875. Hare gezondheid bleef zeer voldoende, terwijl hare psyche niet noemenswaard veranderde.

18 Juli 1876. Toestand ongeveer dezelfde. Hare gezondheid liet weinig te wenschen over.

10 Juli 1877. Veranderingen in haren toestand zijn er niet te vermelden. De gezondheid was steeds gunstig.

5 Juli 1878. In het voorjaar leed patiente aan intermittens en zag er minder goed uit. Nadat de koorts gecoupeerd was en patiente eenigen tijd daarna martialia met quinetum had gebruikt, verbeterde een en ander belangrijk, zoodat zij er thans weder zeer goed uitziet. Overigens valt er niets van eenig belang te vermelden.

26 Juni 1879. Sedert het vorig jaar valt er weinig belangrijks te vermelden. Hare gezondheid is zeer redelijk.

21 Juni 1880. De toestand veranderde weinig of niets. Hare gezondheid is zeer redelijk, ofschoon zij dezen winter, naar het schijnt, want zij zeide nooit iets, aan rheuma heeft geleden.

14 Juni 1881. Merkbare veranderingen deden zich in haren toestand niet voor. Hare gezondheid is zeer redelijk, ofschoon zij zich steeds zeer pijnlijk beweegt en slechts voetje voor voetje loopt. Klagen doet zij nooit, geregeld onderzoek maakt haar zeer boos, zoodat het oordeel hoogst onvolkomen is.

6 Juni 1882. Veel bijzonders valt niet te vermelden, alleen werd zij in den laatsten tijd bij toeneming scheef, zonder dat juist bleek waardoor, omdat het onderzoek bij haar zoo hoogst moeilijk is. Directe ongesteldheden had zij niet.

28 Mei 1883. De scheefheid nam niet alleen toe, maar scheen ook met verkromming van ruggegraad en misschien ook van bekkenbeenderen samen te gaan, zoodat osteomalacie meer en meer waarschijnlijk werd. Daarbij was en bleef zij hoogst pijnlijk, schreeuwt bij de minste aanraking en ook als zij zich bewegen moet. Opmerkelijk hierbij is, dat verschillende middelen, ook sedantia natuurlijk, beproefd worden. Edoch, niets had bij haar eenig effect, dan natrium salicylicum; onder het gebruik van 4 × daags 1 gram was de pijnlijkheid matig en bleef zij zich alleen bewegen, zoo goed als het ging. In den laatsten tijd ging zij zeer achteruit. Vrij plotseling stond men voor een rond ulcus aan den rechter elleboog. Niet lang daarna ontstond decubitus door zitten, en vertoonden er zich ook roode plekken tusschen de knieën, die steeds stijf tegen elkaar gedrukt worden. Onder gepaste behandeling werd een en ander wel niet erger, maar toch deed alles inzien, dat haar lijden weldra zal afgeloopen zijn.

12 Juli 1883. Zooals te verwachten was uit het bovenstaande, kon zij het niet lang meer maken. Zoo lang mogelijk hielden wij haar op de been, om de decubitus niet te veel te vermeerderen, wat bij hare onzindelijkheid vooral zeer gewenscht was. Intusschen ontzonken hare krachten haar meer en meer en moest men haar wel te bed laten blijven. Van nu aan greep de decubitus snel rond zich. Alle plekken, die gedrukt werden, werden rood of zwart en het helpen ging steeds moeilijker. Hare krachten namen evenwel slechts zeer langzaam af, zoodat zij eerst in den nacht van 11 op 12 Juli te half een ure overleed.

Dat we hier met een werkelijke osteomalacie te doen hebben, is met een aan zekerheid grenzende waarschijnlijkheid aan te nemen.

De eerste verschijnselen hiervan openbaarden zich, nadat patiente reeds 10 jaren in het gesticht verpleegd werd.

De psychische verschijnselen kunnen worden teruggebracht tot een vergevorderden graad van dementie, die zich geleidelijk heeft ontwikkeld uit een op imbecillen bodem geleidelijk ontstane psychose, wisselend in intensiteit der verschijnselen. Suicidaire neigingen, verwardheid, betrekkingsideeën, stuporstadia, negativismen en exaltatiestadia, tengevolge van hallucinaties, vooral van het gehoor verminderden in intensiteit en maakten plaats voor een toestand van volslagen apathie, mutisme, verlies van alle spontaniteit en belangstelling.

Met deze gegevens zouden we moeilijk een andere diagnose dan dementia praecox op imbecillen bodem kunnen stellen.

Patiente stierf in vergevorderden kachetischen toestand, was ongehuwd, kreeg nooit kinderen.

GEVAL VIII.

G. H., weduwe, werd den 30 Mei 1908 in Meerenberg opgenomen, was toen 62 jaren oud. Niet hereditair belast, was haar verstandelijke aanleg beneden het normale. Lichamelijk gezond, maakte zij 4 malen een partus door. De eerste drie kinderen werden normaal geboren; daarvan stierven er twee op jeugdigen leeftijd. Een zoon bleef in leven en behoort tot de intellectueel zwakbedeelden, zijn verstandelijke vermogens zouden tusschen die van idioot en imbecil in staan.

De laatste bevalling (ze zou toen 38 jaar geweest zijn) geschiedde moeilijk. Met kunsthulp werd ze van een dood hydrocephaal kind verlost.

Twee malen was zij psychisch afwijkend in het puerperium, doch werd thuis verpleegd.

In aansluiting aan haar laatste 4de partus kon patiente het linker been een week of 6 slecht gebruiken. Daarna was ze echter gezond tot in begin van 1908.

Den 28sten Februari 1908 werd ze in Meerenberg opgenomen, waar zij aanvankelijk maniacale symptomen vertoonde. Na verloop van ongeveer 14 dagen werd patiente kalm, zelfs wat suf en stil, na 6 à 7 weken gedroeg ze zich normaal en werd ze 15 Mei 1908 ontslagen. Al spoedig werd zij wederom druk, zoodat opname den 30sten Mei wederom noodzakelijk was. Uitgesproken maniacaal, was zij luidruchtig, had bewegingsdrang, ideeënvlucht en gemakkelijke afleidbaarheid, welke bui gevolgd werd door een tijdperk van mindere spraakzaamheid en ongemotiveerde stemming. Daarna nog prikkelbaar, was zij sinds Juli 1908 kalm, rustig, zonder in het oog vallende verschijnselen. De diagnose luidde: mania periodica.

Hoewel kalm en rustig, steeds eenig breiwerk verrichtende, mocht zij toch niet als geheel normaal worden gekenmerkt.

Een vrij sterke graad van zwakzinnigheid is niet te miskennen. Ze is breedsprakig, vertelt herhaaldelijk hetzelfde, laat zich van alles wijsmaken, is psychisch snel vermoeid, doch heeft een vrij goed geheugen voor het verleden. Of deze stoornissen op aangeboren of op verkregen zwakzinnigheid berusten, is moeilijk uit te maken.

In den beginne van 1910 ging patiente klagen over een moe gevoel bij het loopen en moeilijk te definieeren pijnen. Ze had het gevoel alsof haar beenen haar lichaam niet konden dragen.

Het lichamelijk onderzoek leverde het volgende op:

In vrij sterke mate gekromde vrouw. Het hoofd staat vrij ver naar voren. De halslordose is vermeerderd. De borstwervelkolom is in zijn bovenste deel sterk kyphotisch. Er is een zeer sterke lendenlordose.

De borstkas is vervormd, vooral het borstbeen is vrij sterk vooruitspringend. Links promineeren de aanhechtingsplaatsen der ribben in sterke mate, zoodat daar ter plaatse een duidelijke verdikking voel- en zichtbaar is. De borstkas is in toto het bekken genaderd. De onderste ribbenbogen staan lager dan de darmbeenkammen.

Het bekkenonderzoek geeft de volgende maten:
dist. spin. 26 – dist. crist. $29^1/_2$ – dist. troch. 29 à $29^1/_2$.

De afstand tusschen de tubera ischii bedraagt hoogstens 7,5 cM. (er is weinig onderhuidsch vet). De schaambeenboog is nauwer dan gewoonlijk. De symphysis steekt vrij sterk naar voren.

Het sacrum is met zijn onderstuk als 't ware in een scherpen hoek naar voren omgebogen.

Het inwendig onderzoek brengt ook daar de vrij sterke bekkenuitgangsvernauwing voor den dag.

De lineae innominata maken den indruk iets naar binnen te zijn gedrukt; een kaartenhartvorm van den ingang is er echter zeker nog niet.

Een Röntgenogram vertoont de duidelijke vernauwing van den bekkeningang, vooral links is een duidelijke, naar binnenwaartsche kromming van de linea innominata te zien. [1])

Bij druk op symphysis, borstbeen, bekkenbeenderen en ribben accuseerde patiente vrij erge pijn.

Haar schedel is ook zeer pijnlijk bij druk en maakt over het geheel genomen een grooten indruk.

Gangstoornissen zijn er niet duidelijk. Patiente is alleen snel vermoeid met loopen en ligt gaarne te bed.

Patiente ziet zoo goed als niets meer, door verkalking van beide hoornvliezen, welk proces zich in de laatste 6 jaar zou hebben ontwikkeld.

Zij heeft eene eigenaardige gelaatsuitdrukking door een pasteus gezwollen boven- en onderlip; deze zijn zeer dik en voelen eenigszins vast aan.

Van af 23 Juni 1910 tot 18 October 1910 gebruikte patiente phosphorlevertraan 0.010 op 100, 2 × dgs. 1 eierl.

Hare klachten over pijnen en vermoeienis verdwenen al heel spoedig, zoodat den 18[den] October op haar eigen verzoek ('t kostte haar veel moeite de medicijnen in te nemen) het gebruik der phosphorlevertraan werd gestaakt.

Na dien tijd is er weinig progressie in haar lichamelijke verschijnselen te constateeren geweest. Alleen is eene geringe pijnlijkheid bij druk op schedel en symphysis blijven bestaan.

Psychisch echter heeft patiente nog éénmaal een maniacaal stadium doorgemaakt van vrij langen duur. Dit begon ongeveer in het begin van April 1911. Patiente voelde de bui aankomen en zeide reeds een paar dagen van tevoren: „dokter, 't komt weer in mijn hoofd".

---

[1]) Prof. H. Treub was zoo vriendelijk patiente te onderzoeken en bevestigde de vermoedelijke diagnose „osteomalacie".

Ik kwijt me hier gaarne van den aangenamen taak hem hier openlijk mijn dank te betuigen voor de bereidwilligheid, waarmede hij op mijn verzoek de patiente te komen onderzoeken, is ingegaan.

Van eene zuivere manie mag men echter niet spreken.

Incohaerent in haar rededrang, zeer verward, vertoont ze geen duidelijke gedachtenvlucht, zoo nu en dan ontwikkelt ze duidelijke waanideeën, ze is de Heiland en kwam in Meerenberg om beelden schoon te wasschen. Ze ziet soms den Satan, die haar tracht te overmeesteren. Wel dwaalt ze door klank-associaties en gevoelsindrukken telkens af, doch keert toch herhaaldelijk tot bovengenoemde voorstellingen terug. Andere oogenblikken is ze weer veel meer maniacaal opgewonden, met sterk uitgesproken hypermetamorphose en gedachtenvlucht, zingt en springt, klapt in de handen etc. Haar stemming is bijna steeds in een uitgesproken positieven gevoelstoon. Enkele keeren is ze echter depressief, is dan kalm, huilt veel, zegt dood te zullen gaan, om den volgenden dag weer druk en opgewonden te zijn. Deze toestand blijft wisselend in intensiteit bestaan, dikwijls vertoont zij perseveratie, blijft soms zeer lang aan één woord hangen, maakt rijmwoorden en alliteraties, doet somtijds niets anders dan uren lang in de handen klappen en blijkt zoo nu en dan te hallucineeren, zoowel op gehoors- als gezichtsgebied.

Zeer langzaam aan, met dagen van volmaakte rust en kalmte er tusschen door, geraakt patiente weer in een toestand zooals ze van tevoren was.

In het eind van 1911 was ze weer geheel rustig, bedaard, georienteerd in plaats, tijd en persoon en is dit tot nu toe gebleven.

Wat het lichamelijk lijden betreft, kan moeilijk een andere diagnose dan osteomalacie worden gemaakt. Immers 3 malen verliep de partus normaal en er bestaat op het oogenblik zoo'n sterke uitgangsvernauwing, dat van een normale partus geen sprake meer kan zijn.

Dit in verband met hare skeletvervormingen wettigen in verband met haar klachten de diagnose „osteomalacie".

Dat er echter geen progressie van de verschijnselen is, is even zeker. Of dit aan het gebruik van de phosphorlevertraan moet worden toegeschreven, waag ik niet te beslissen.

Wat haar psychische symptonen betreft, daarover valt te twisten. Het gemakkelijkst zou men de verschijnselen terug kunnen brengen tot periodisch terugkeerende maniacale ver-

Geval IX.   F. G. H. K.

schijnselen, gemengd met allerlei andere verschijnselen door de zwakzinnige onderlaag, waarop zij ontstonden.

Van belang lijkt het me, dat patiente tijdens een puerperium al tweemaal psychisch abnormaal was. Wanneer precies de osteomalacie begon is moeilijk na te vorschen.

GEVAL IX.[1])

F. G. H. K. (Zie Plaat II). Vrouw. Geboren 12 December 1858. Van eventueel hereditaire belasting is niets bekend. Ongehuwd. Heeft 1 kind. In haar jeugd altijd wispelturig en ongezeggelijk, behoorde zij niet tot de vlugsten en leerde moeilijk. Tot haar meerderjarigheid was zij lichamelijk echter steeds gezond. De anamnestische gegevens sinds dien tijd zijn zeer karig doordat patiente na hare meerderjarigheid met hare familie zeer weinig contact hield en steeds van woonplaats en kosthuis veranderde. Dat zij een kind kreeg, is de familie bekend, ook dat zij daarna ziekelijk en zelfs onhandelbaar is geworden en roekeloos met haar geld omging, doch of het begin harer psychose met deze partus in direct verband staat, durft de familie niet met zekerheid te zeggen. Zeer duidelijke verschijnselen openbaarden zich ongeveer op haar 45ste jaar. Zij was steeds zwervend, eigenzinnig, luisterde naar geen raad, was zeer zonderling en opvliegend en beschuldigde vele menschen van allerlei kwaad, zonder dat zij hier eenigen grond voor had. Deze verschijnselen maakten met haar zwervend leven eene opname in een krankzinnigengesticht noodzakelijk. Den 14den September 1905 werd zij op 47-jarigen leeftijd in het krankzinnigengesticht „Oud-Rosenburgh” opgenomen.

Hare psychische verschijnselen, die gedurende haar verblijf in het gesticht vrijwel dezelfde bleven, kunnen worden teruggebracht tot de volgende symptomen: zwakzinnigheid, gemis aan ziekteinzicht, allerlei waandenkbeelden en betrekkingsideeën, die soms op ironisch geheimzinnige manier worden te berde gebracht. Vooral hare vervolgingsdenkbeelden — het idee vergiftigd te zullen worden, de meening voortdurend voor den gek gehouden te worden — bepalen dikwijls hare zeer zonderlinge handelingen en uitlatingen. Dikwijls in gezwollen pathos, dan weer geheimzinnig, doch verward, submaniakaal pratend, laat zij dit gepaard gaan met mimiek en gebarenspel, waaruit een ironie en guitigheid spreekt, als of ze zeggen wil: „jullie houden me niet voor den gek, ik doorzie en begrijp alles wel”.

---

[1]) Afkomstig uit 't gesticht „Oud-Rosenburgh”.

Hoewel soms heftig geëxalteerd, is zij meestal gemakkelijk te kalmeeren. In den beginne nog eenigen arbeid verrichtend, doet ze den laatsten tijd niets meer.

In het begin van hare opname nog zeer vlug ter been, is ze geleidelijk moeilijk gaan loopen en krommer gaan worden, zoodat het vermoeden ontstond, dat er zich eene osteomalacie ging ontwikkelen.

In het begin van 1911 was de toestand als volgt: we zien voor ons een oud uitziend mager vrouwtje, met zeer sterke hals- en lendenlordose.

Het hoofd staat naar voren en is eenigszins tusschen de schouders gezakt: de hoofdlijn langs het achterhoofd getrokken, valt vóór de schouderlijn.

Het borstbeen springt naar voren, is in zijn bovenste en onderste stuk naar binnen omgeknikt.

De borstkas is in vrij sterke mate misvormd en in zijn geheel naar beneden gezakt, zoodat de onderste ribbenboogen lager staan dan de cristae ilei. Tevens is er een uitgesproken kyphose der borstwervelkolom. Door dit naar beneden zakken, zien we vooral in zittende houding van terzijde diepe, dwars over de buik heen verloopende plooien

Tusschen mons pubis en bovenbeen zien we zeer diepe inzinkingen, zoodat de symphysistreek zeer duidelijk snavelvormig naar voren steekt.

De beide onderbeenen zijn zeer sterk gekromd, vooral in het onderste gedeelte. Beide voeten zijn sterk cyanotisch gekleurd.

In beide kaken ontbreken de tanden.

Zeer veel pijn geeft patiente bij druk op haar beenstelsel niet aan, alleen bij druk op de darmbeenkammen en op de ribben, en bij het passief bewegen van het rechterbeen geeft patiente pijn aan.

Dist. crist. is $27\frac{1}{2}$ cM. Dist. troch. $27\frac{1}{2}$.

Tusschen de twee tubera ischii zijn nog geen twee vingers te brengen.

Bij inwendig onderzoek valt op, dat twee vingers in dwarse richting niet zijn in te brengen. De lineae immominatae zijn in sterke mate naar binnen gedrukt. Men stuit overal direct op beenigen weerstand.

De hoek tusschen de schaambeenbogen is zeer scherp. De ombuiging der symphysis naar voren is zeer duidelijk te constateeren. Het sacrum is sterk naar binnen geknikt in zijn onderste gedeelte.

Laat men patiente los staan, dan staat ze met gebogen knieën, haar armen ver naar achteren.

Haar gang, die eerst een waggelgang is geweest, is zeer karakteristiek veranderd. Met zeer veel moeite krijgt men er haar toe een eindje alleen te loopen. Ze tracht alles en iedereen vast te grijpen om zich te steunen. Heeft ze een steun, dan loopt ze zeer kleinpassig. Zonder steun loopt ze aldus: het rechterbeen wordt niet van den grond getild, maar eene zijdelingsche verplaatsing van het been brengt zij tot stand, door eerst op haar hiel, daarna op de voorvlakte van den voetzool een draaibeweging te maken. Het linkerbeen wordt dan bijgetrokken en zoo wordt het doel in zijwaartsche richting genaderd. Iets van den grond oprapen, kan patiente alleen met ondersteuning en dan nog zeer moeilijk. Er is eene vrij sterke parese der onderste extremiteiten vooral rechts. Buigen in het heupgewricht gaat rechts absoluut niet meer, links nog een weinig.

Van werkelijk spieratrophieën is moeilijk te spreken. Er is een uitgesproken adductorencontractuur en een contractuur der groote beenflectoren. Het abduceeren van de beenen is bijna onmogelijk en veroorzaakt heftige pijnen.

De peesreflexen der onderste extremiteiten zijn zeer levendig, vooral rechts — zoowel Achilles- als kniepeesreflex. De voetzoolreflex is laag en het type moeilijk te bepalen. Rechts lijkt het eenigszins op Babinski. De groote teen wordt nl. eenigszins geëxtendeerd.

De pupillen zijn gelijk en reageeren goed op licht en convergentie.

Er is geen struma.

Aan de bovenste extremiteiten kunnen geene afwijkingen worden geconstateerd.

Psychisch vertoonde patiente bij het onderzoek het volgende: paranoide waandenkbeelden, vrij sterke graad van dementie. Zeer gewichtig doende, op mijn onverstaanbaar mompelen ook mompelend antwoordend, mimenspel.

In den loop van 1911 is er weinig verandering gekomen. Alleen komt patiente zoo goed als niet meer van haar plaatsje. Psychisch nog steeds dezelfde.

Dat we hier met eene osteomalacielijderes te doen hebben, zal uit het bovenstaande voldoende duidelijk zijn. Zoowel het klinische verloop, als de afwijkingen aan beenderen, vooral het bekken, zijn te duidelijk uitgesproken.

Het beenlijden heeft zich pas geopenbaard, toen de psychose al een tijd bestond (± 7 jaar later).

Of er eenig verband tusschen het ontstaan der psychose en de plaats gevonden hebbende partus, of tusschen climacterium

en psychose (zeer duidelijk werden de verschijnselen pas op haar 45[ste] jaar) bestaat, is niet met zekerheid na te gaan.

Op zwakzinnigen bodem ontwikkelde zich een hoofdzakelijk paranoide symptomencomplex met uitgesproken demente trekken.

GEVAL X.[1])

T. L. (Zie Plaat III). Vrouw S. niet heriditair belast, werd in aansluiting aan een partus in den zomer van 1901 ziek op 37 jarigen leeftijd. Zij was uit de arme klasse (minvermogende toestand) met karige levenswijze. Baarde 5 kinderen in 1895, in 1897, in 1898, in 1900 en 1901 (4 nog in leven). *Reeds den tweeden dag na de laatste bevalling werd patiente psychisch abnormaal*, werd verward, had motorische onrust en sprak wartaal. Daarna ging de toestand op en af. Zoo nu en dan had ze woeste buien, waarin zij anderen aanviel, was dan weer angstig en gejaagd, hallucineerde (maakt heftige afweerbewegingen, wil wegloopen) antwoordt slechts onverstaanbaar, etc. Angst en onrust bleven langen tijd bestaan, gepaard met groote psychische remming, slapeloosheid, katatone houdingen, negativisme, ongemotiveerde plotselinge lachbuien, impulsiviteit, grimasseeren (ticachtige bewegingen met de gelaatsmusculatuur).

In Juni 1902 zien we opgeteekend, dat patiente wat rustiger wordt, dat ze eenig breiwerk gaat verrichten, maar het toch zoo nu en dan in den steek laat, haar negativisme, de slordigheid neemt toe en vooral 's nachts is ze dikwijls zeer rumoerig. Deze toestand blijft geruimen tijd.

In Mei 1904 staat genoteerd: patiente lijdt aan eene psychose, die langzamerhand ontstaan, een progredient verloop had en vooral na hare laatste bevalling verergerde. (Januari 1901 staat: patiente schijnt vroeger al eens abnormaal te zijn geweest). Zij vertoont sterk geprononceerde symptomen van negativisme, keert zich, als men haar nadert, om, spreekt als men wegloopt, doch is meestal mutistisch als men haar aanspreekt. Bovendien treedt zij enkele malen dreigend en impulsief op en had vroeger sterke neiging zich te ontkleeden, door deuren weg te dringen en hare kleeren te verscheuren.

In 1905 hetzelfde.

In 1906. Geheel dezelfde toestand, met tal van negativistische en echoverschijnselen, verlies van decorum.

---

[1]) Afkomstig uit het gesticht te Zutphen.

X–foto normaalhand. X–foto hand pat. S. Geval X.

Geval X. T. L.

In 1907. Onbehoorlijk tegen het bezoek en geneigd tot kwaadaardig optreden.

1908 steeds dementer, hetgeen gepaard gaat met kalmer worden.

In Augustus 1908 staat genoteerd: wordt langzamerhand rustiger, doch is volkomen dement, gedesorienteerd, ongeschikt tot eenig werk, nog altijd uitingen van negativisme.

In 1909. *Patiente begint zich hoe langer hoe moeilijker te bewegen. Zij schuift langs de muren en houdt zich aan alles vast. Zij blijft even negatief. Beginnende kyphose.* Rustige lijderes aan dementia praecox.

In Juli. *Gaat steeds moeilijker loopen. Schuift langs de muren.* Werkt toch nog tegen bij hulpaanbieding.

In Maart 1910. *Toenemende invaliditeit, sterke verandering van het skelet, waarvan de moeilijke, draaiende gang en de kyphose het meest in het oog springen.* Psychisch: een hoofdtrek blijft haar negativisme, zij verzet zich tegen alles, wil niet, dat men haar aanraakt, gedraagt zich in hooge mate afwijzend tegen familiebezoek. Af en toe echolalie en echopraxie, toch blijkt zoo nu en dan, dat patiente nog meer dingen weet, dan men zoo oppervlakkig zou denken. De indruk, dien zij maakt, is dement.

October 1910. *Loopt in het geheel niet meer, doch moet gedragen worden.*

Begin 1911. In sterke mate gebogen vrouw, die als ze in rust is, met haar kin op haar borst gezakt, het hoofd als 't ware naar voren en naar beneden gezakt, rechtop in bed zit, met zeer zeer frequente ademhaling. Tilt zij haar kin op, om rond te kijken, dan valt oogenblikkelijk het in hooge mate vervormde sternum op, dat zóó geknikt is met bijna rechthoekige bocht naar voren, dat het bovenste deel van het sternum ongeveer evenwijdig loopt met den onderkaaksrand. Het hoofd (schedel vertoont geene veranderingen, ook niet bij palpatie) staat sterk naar voren, den indruk makend, alsof het van de halswervelkolom was afgeschoven, hetgeen overeenkomt met eene sterke knikking der halswervelkolom. Er is een sterk uitgesproken kyphoscoliose in het borstgedeelte en een zeer sterke ledenlordose.

De borstkas is in de sterkste mate vervormd; de ribben zijn aan den zijkant ingedrukt, aan den rechter kant bij de wervelkolom een bocht makend, die uitsteekt boven het niveau der wervels. Het geheele bovenlichaam is zoodoende ingezakt en maakt een vrij sterk contrast, vooral in zittende houding, met het vrij lange onderlichaam. De plooi in de lendenstreek is zeer diep.

Bekkenonderzoek: Dist. crist. $25^1/_2$; Dist. troch. 24.

De lijn, die trochanter en spina anterior verbindt, komt ongeveer ter hoogte van den knik van het sternum uit.

De tubera ischii staan bijna tegen elkaar aan.

De schaambeenboog is uiterst nauw en de symphysis staat snavelvormig naar voren. De bekkeningang is zoo nauw, dat nauwelijks één vinger naar binnen gebracht kan worden voor inwendig onderzoek. Deze is dan overal door beenigen weerstand omgeven.

Pijnlijkheid van de beenderen bij druk. Verder is zeer duidelijk een sterk veeren van de ossa iliaca, als men met beide handen deze naar elkaar toe tracht te drukken.

Ditzelfde geldt in veel hoogere mate voor de borstkas, die zoo weinig weerstand geeft, dat men bang is alles stuk te drukken.

De beide onderbeenen zijn in zeer sterke mate cyanotisch en verdikt, waarvan de dikheid echter niet op oedeem (dit is wel in zeer geringen graad aanwezig) is terug te brengen, maar waarschijnlijk op een verdikt onderhuidsch(?) weefsel. Hoewel van een fractuur nooit iets bemerkt is, staat de rechter voet naar buiten geschoven.

Alleen met behulp van iemand kan patiente zich nog een klein beetje aan den arm hangend en in elkaar gezakt met gebogen knieën voortbewegen. Ze doet daarbij echter geen stap, maar de voeten tegen elkaar, maakt ze met beide voeten tegelijk, op de hielen draaibewegingen, die haar zoodoende schuivend, draaiend vooruit doen gaan. Aan de armen zijn de peesreflexen beiderzijds zeer levendig, ook verhoogde spierprikkelbaarheid.

Zeer frequente ademhaling met bronchitische geruischen.

In den loop van 1911 zijn de verschijnselen niet verergerd. Ze kan weer iets beter loopen, zeer kleinpassig, steunt daarbij met de handen op haar bovenbeenen vlak boven de knie (Zie Plaat III) en is niet zoo dyspnoëisch als ze geweest is.

Psychisch geheel dement, zoo nu en dan iets verward, mompelend, heeft ze meestal een lachende gelaatsuitdrukking.

Dat we hier een osteomalacielijderes voor ons hebben, behoeft geen betoog. De duidelijke verschijnselen van osteomalacie begonnen ongeveer 7 à 8 jaar na het optreden der psychose.

De psychose sloot zich aan een partus aan, op 37-jarigen leeftijd en voerde progredient tot dementie.

Of we hier van een puerperaalpsychose mogen spreken, wil ik in het midden laten.

Ik laat hier volgen Geval XI waarvan mij alleen het bekken ten dienste stond.

Geval XI.

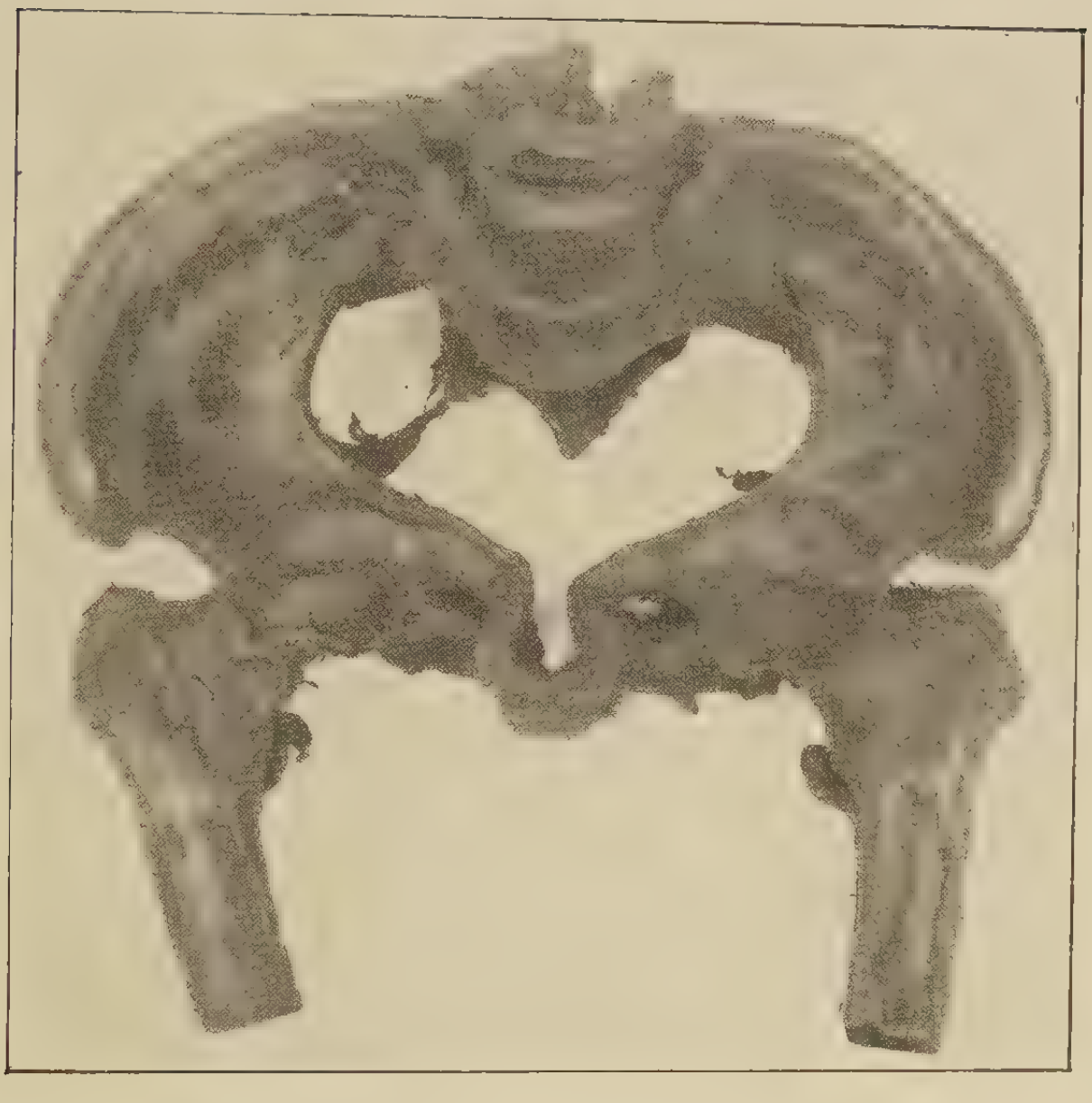

Osteomalacisch bekken.

Afkomstig uit het Krankzinnigengesticht te Zutphen.

SAMENVATTING.

Samenvattend kunnen we dus zeggen, dat in 8 van de 10 door mij vermelde gevallen, zich een osteomalacie ontwikkelde bij lijderessen aan een chronische psychose. De eerste verschijnselen, die op osteomalacie wezen, werden waargenomen zeer langen tijd na het begin der psychose.

Wat den vorm der psychosen betreft, zouden we met de tegenwoordige nomenclatuur gerechtigd zijn in 6 gevallen (1, 2, 6, 7, 8, 9 en 10) de diagnose dementia praecox te stellen — of daarmede de juiste diagnose gemaakt is — moet in het midden gelaten worden.

In geval 2, 7 en 9 bestond eveneens reeds een van de kinderjaren af bestaande zwakzinnigheid.

In geval 10 sloot de psychose zich in aansluiting aan een partus aan. Tevens begonnen in geval 9 de duidelijke psychische veranderingen der tegenwoordige psychose pas op 45-jarigen leeftijd.

In de twee andere gevallen (3 en 8) is diagnosestelling veel moeilijker.

In het derde geval moeten we dit geheel in het midden laten, hoewel we als aethiologische factor de lues (tabes dorsalis) niet buiten beschouwing mogen laten.

In geval 8 hebben we met een van jongsaf achterlijke patiente te doen, die tijdens een puerperium reeds tweemaal abnormaal was en die op haar 62^{e} jaar met maniakale verschijnselen in het gesticht werd opgenomen. Waar moeilijk is uit te maken of haar bestaande zwakzinnigheid, die zich hoofdzakelijk in oordeelszwakte, niet in geheugen- en herinneringsdefecten openbaart, tot een aangeboren of verworven defecttoestand moet teruggebracht worden, kan niet anders gezegd worden, dan dat patiente is eene lijderes aan periodisch optredende buien van maniakale verwardheid.

In 2 van de 10 gevallen is niet uit te maken of de osteomalacie zich op den bodem der psychose ontwikkelde.

In het 4de geval (man) bestonden reeds geruimen tijd voor de opname in het krankzinnigengesticht, de voor osteomalacie kenmerkende symptomen. Daar patient toen echter reeds dement was, 10 jaar voor zijne opname wegens homosexueele handelingen — waarvan vroeger nooit iets gebleken was — werd veroordeeld, is niet onwaarschijnlijk, dat er reeds psychische verschijnselen waren, voordat de osteomalacie begon.

Een naam aan de psychose geven, kunnen we niet. Wel echter schijnt de lues als aetiologische factor niet buiten gesloten. Opmerking verdient dat patient af en toe temperatuursverhooging had.

In het 5^{e} geval (vrouw) is niet met zekerheid te zeggen of de osteomalacie reeds bestond (waarvoor vele gegevens pleiten) of dat deze ongeveer tegelijk met de psychose begon.

De diagnose dementia senilis met overwegende paranoide symptomen lijkt me hier de meest waarschijnlijke.

Wat de osteomalaciediagnose betreft, deze werd in 6 van de gevallen door het microscopisch beenonderzoek bevestigd. In de andere 4 gevallen zal bij weinigen na lezing der vermelde verschijnselen twijfel over de juistheid der diagnose rijzen.

Diarrhoeën kwamen in drie der gevallen voor (1, 4 en 6) en voerden in twee gevallen (1 en 6) tot den dood.

In een geval (2) leed patiente voortdurend aan bloedingen uit het tandvleesch en heftige menstruaalbloedingen.

De anderen stierven in vergevorderden graad van kachexie.

Wat de veranderingen der verschillende organen betreft, zal ik alleen recapituleeren die afwijkingen, welke bij het meerendeel der gevallen werden gevonden.

Beenstelsel. Het microscopisch onderzoek van het been deed ons in de 6 geseceerde gevallen in verschillende skeletstukjes overal de voor osteomalacie zoo kenmerkende breede osteomalacische zoomen zien. (Zie Plaat V).

De verschillende afwijkingen, die werden gevonden, kunnen tot het volgende teruggebracht worden.



Fig. 1.

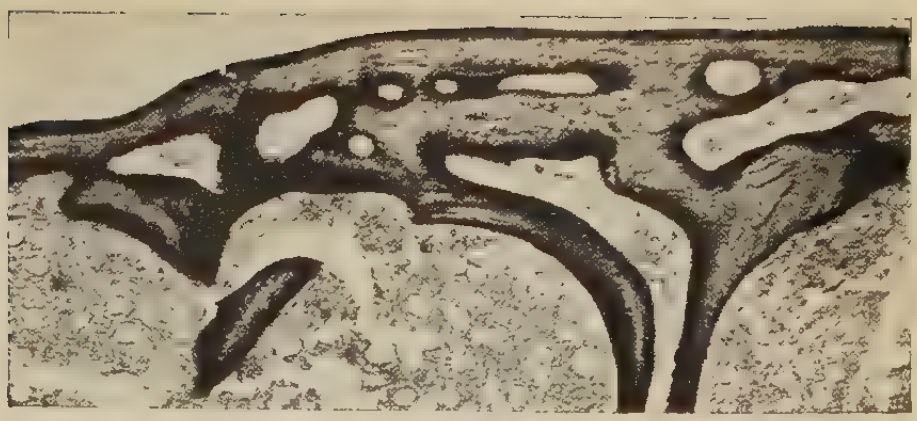

Fig. 2.

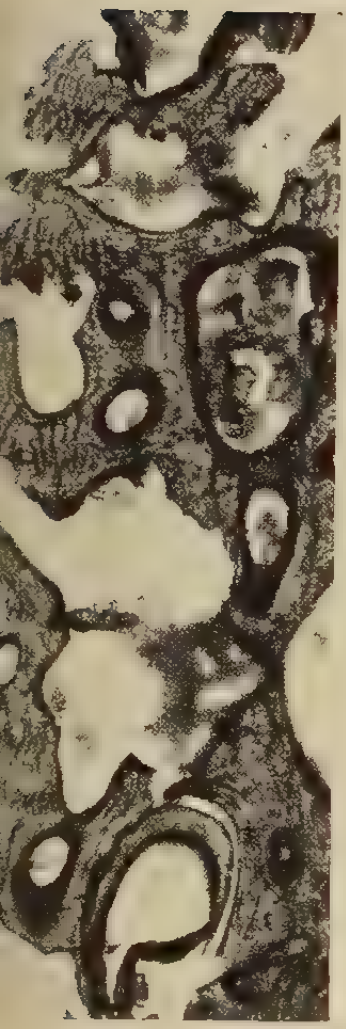

Fig. 3.

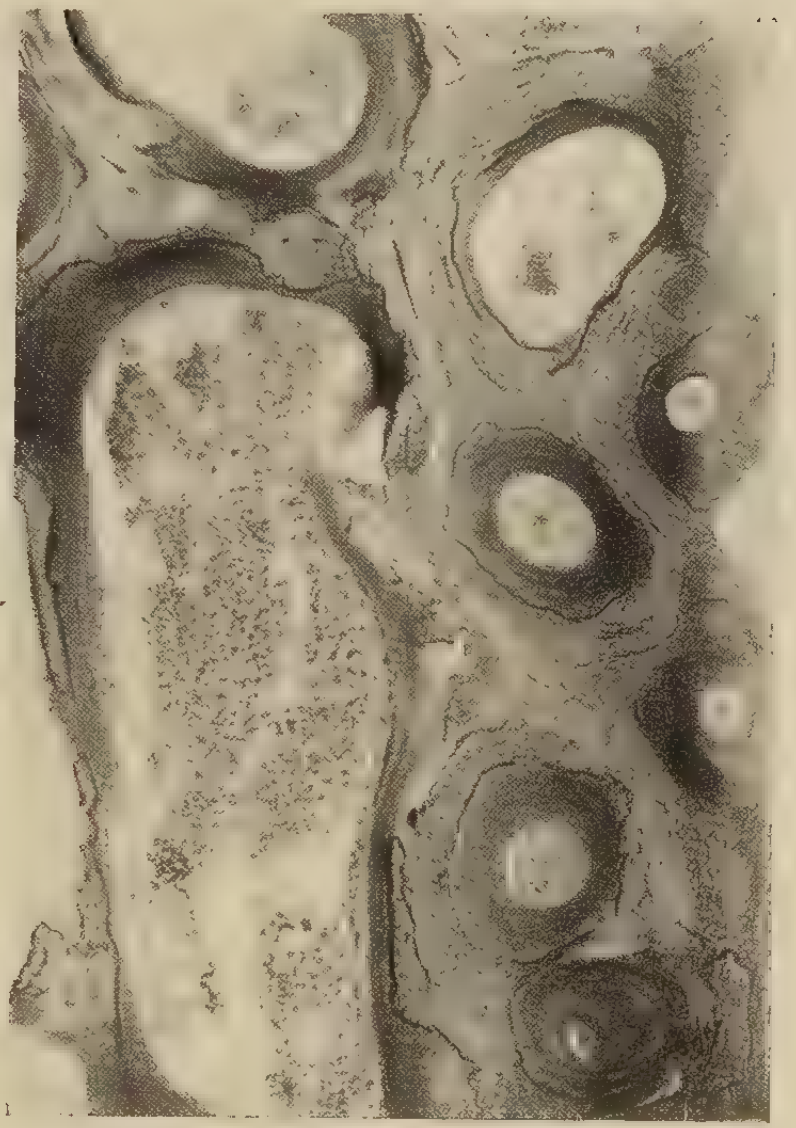

Fig. 4.

Fig. 5.

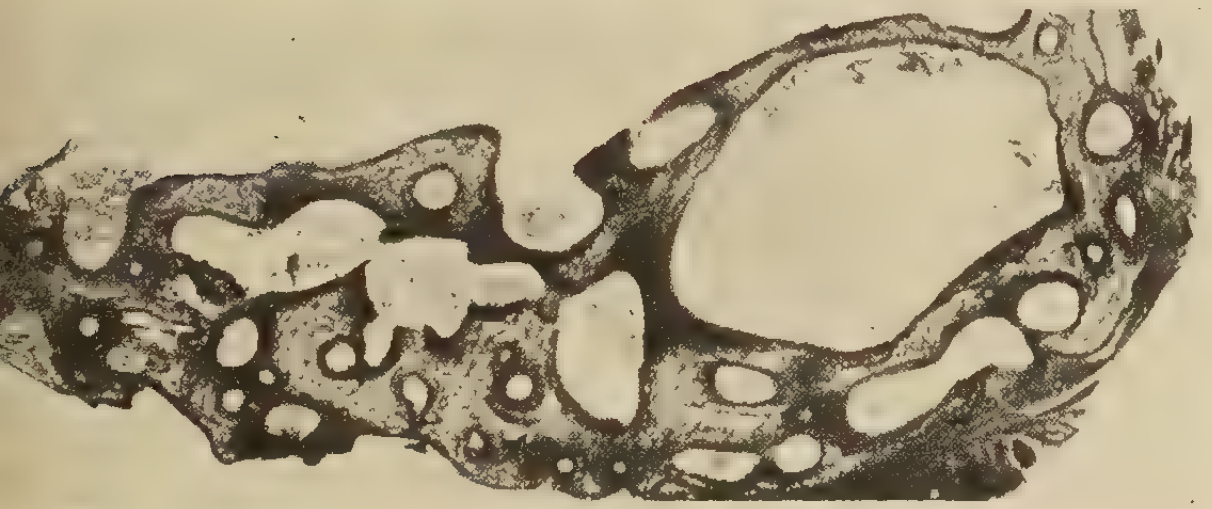

Fig. 6.

Fig. 7.

Fig. 8.

Microphotographieën van niet ontkalkte *beencoupes*. Kleuring von Gieson.

1. Osteomalacie. Geval 3, dwarscoupe rib.		Fig. 5.	Osteomalacie. Geval 5, dwarscoupe rib.
2. " " 6, " "		" 6.	" " 2, " "
3. " " 3, " femur.		" 7.	" " 4, " "
4. " " 1, " rib.		" 8.	Osteoporosis, dwarscoupe rib.

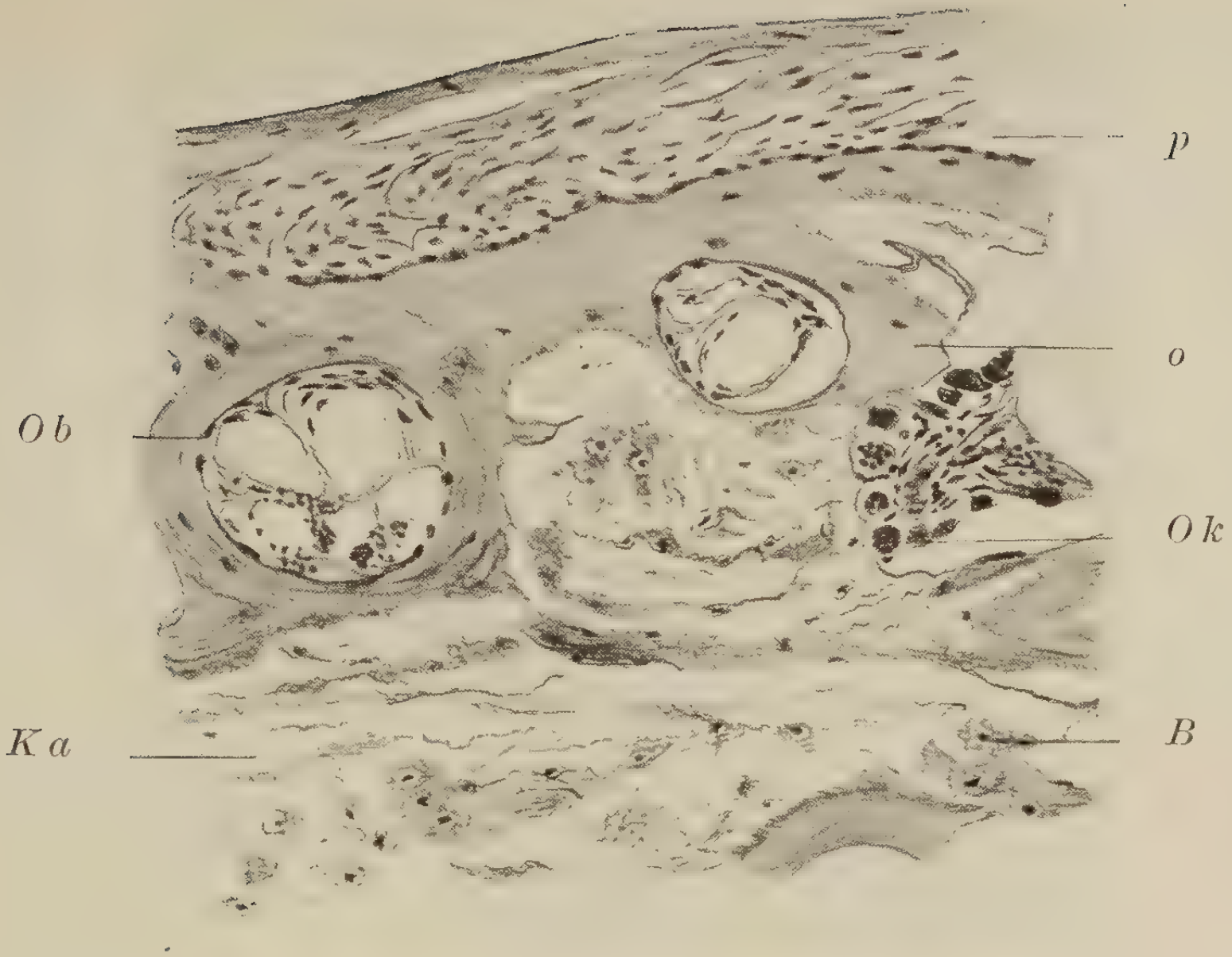

FIG. 1.

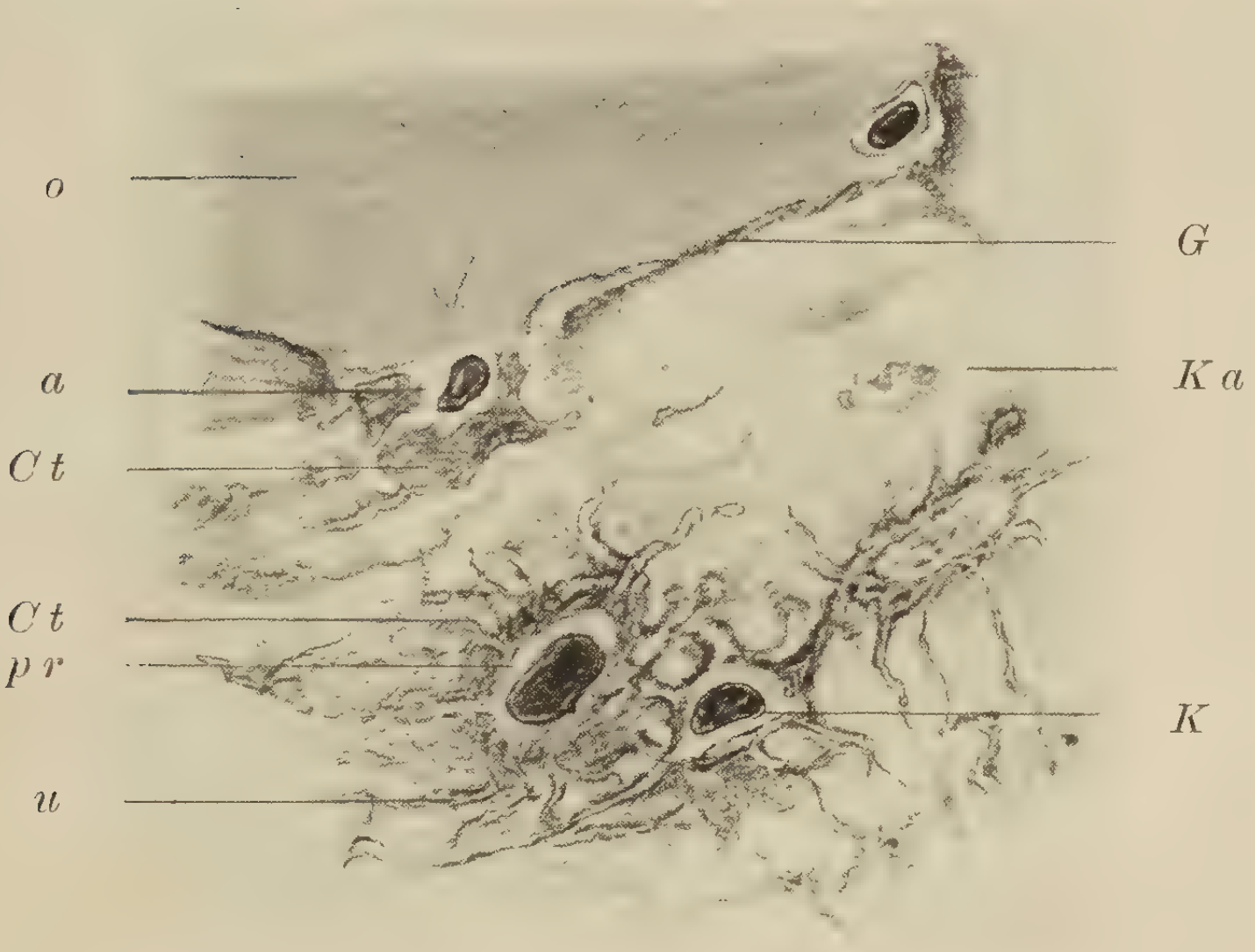

FIG. 2.

FIG. 1. Lengtecoupe *sternum.* Geval 3. Niet ontkalkt. Kleuring Kresylviolet. Oc. 4. Obj. Zeis C.
p. periost. *o.* kalklooze banden. *Ob.* osteoblasten. *Ok.* osteoklasten. *Ka.* kalkhoudend weefsel met gezwollen beenlichaampjes (B).

FIG. 2. Dwarscoupe *rib.* Geval 2. Niet ontkalkt. Kleuring Kresylviolet. Oc. 4. Emersie.
o. kalklooze zoom, bij *a* beenlichaampje op de grens van het kalkhoudende en kalklooze weefsel, met uitloopers in beide. *Ct.* celterritorium. *pr.* protoplasma. *K.* kern. *u.* uitlooper. *Ka.* kalkhoudend weefsel.

De regelmatige beenstructuur is geheel verloren gegaan, in vele gevallen kunnen we van ware verdichtingsprocessen spreken, ontstaan door woekering van kalkloos weefsel.

Overal wordt kalkhoudend weefsel door breede kalklooze beenzoomen omgrensd. In het kalkhoudende weefsel vinden we uitgesproken veranderingen aan de beenlichaampjes. Vergroote gezwollen lichamen met verdikte gezwollen uitloopers, in verval verkeerende beensubstantie (celterritorieën van Recklinghausen). Tevens treffen we aan de door Recklinghausen beschreven interlamellair territorieën en Gitterfiguren. (Plaat VI).

In het kalklooze beenweefsel zien we meestal minder beenlichaampjes van kleineren vorm en zonder herkenbare uitloopers, op sommige plaatsen meerdere en grootere plompere beenlichaampjes, waaraan geen uitloopers te herkennen zijn.

De kalklooze zoomen worden bijna overal belegd gevonden door één, soms meer lagen osteoblasten. Er zijn talrijke Howshipsche lacunen, waarin dikwijls reuzencellen (osteoklasten) worden aangetroffen.

Deze zijn in alle gevallen talrijk aanwezig. Ook zien we vele lacunes opgevuld door een op jong bindweefsel gelijkend weefsel. Het beenmerg bestaat in het centrum meestal uit lymphoidmerg.

Naar de beensubstantie toe zien we meestal fibreus merg optreden, somtijds in geringe mate, somtijds als een zeer breede laag de binnenwand der beenholten bekleedend. Hierin treffen we groote spoelvormige elementen aan, die hier en daar geleidelijk in de osteoblastenlaag overgaan.

Voor eene uitvoeriger beschrijving verwijs ik naar de ziektegeschiedenissen. (Pag. 40, 50, 58, 69, 74, 82).

Hersenen. Macroscopisch kon in geen der 6 gevallen van karakteristieke veranderingen gesproken worden.

In twee gevallen (2 en 6) bestond een leptomeningitis.

Het microscopisch onderzoek der hersenschors, dat in het meerendeel der gevallen (uitgezonderd 1 en 4) aan formol-

materiaal geschiedde, deed processen kennen, die aan het grondlijden (chronische psychose) kunnen worden toegeschreven, neuronophagie en gliavermeerdering in alle gevallen (in geval 4 het sterkste uitgesproken) wisselend in intensiteit.

In geen der gevallen werden perivasculaire infiltraten gevonden. In vele gevallen vond men talrijke „Abbauprodukte", dit was in geval 3 het sterkste uitgesproken. Hier bestond tevens een sterke vaatkluwenvorming.

Ruggemerg. Behalve in de gevallen 3 (tabes dorsalis) en 4 (diffuse achter- en zijstrengdegeneratie) kon geen uitgesproken verlies van vezels worden geconstateerd.

Eene geringe vermeerdering van gliaweefsel was niet te miskennen, vooral rondom de vaten. Of hiermede het veelvuldig voorkomen der talrijke amyloidlichaampjes in verband te brengen is, zouden we niet durven beslissen. VIRCHOW (277) zegt, waar de neuroglia in verhouding tot de zenuwelementen toeneemt, vindt men vele amyloidlichaampjes. REDLICH (229) beschouwt ze als degeneratieproducten, der gliaelementen, zoo ook TAKAKAZU (267).

Ook vinden we bij REDLICH, dat met toenemenden leeftijd de amyloidkorrels in het centraal zenuwstelsel toenemen. CATOLA en ACHUCARRO (49) daarentegen beschouwen de amyloide lichaampjes als degeneratieproducten van ascilinders, terwijl GONZOLA R. LAFORA (156) de amyloide substantie als „Abbauprodukt" beschouwt.

Waar we in alle gevallen met oude, meestal zeer kachectische individuen te maken hadden, moeten we de eventueel pathologische beteekenis in het midden laten.

Ditzelfde geldt voor het vele pigment, vooral in de voorhoorncellen, dat we in alle 6 gevallen waarnamen.

Vatten we met MÜHLMAN (181) het pigment op als gevolg van voedingsstoornissen der zenuwcel, hoe beter de voeding, des te minder pigment, dan zal het veelvuldig voorkomen hiervan in onze gevallen ons niet verwonderen.

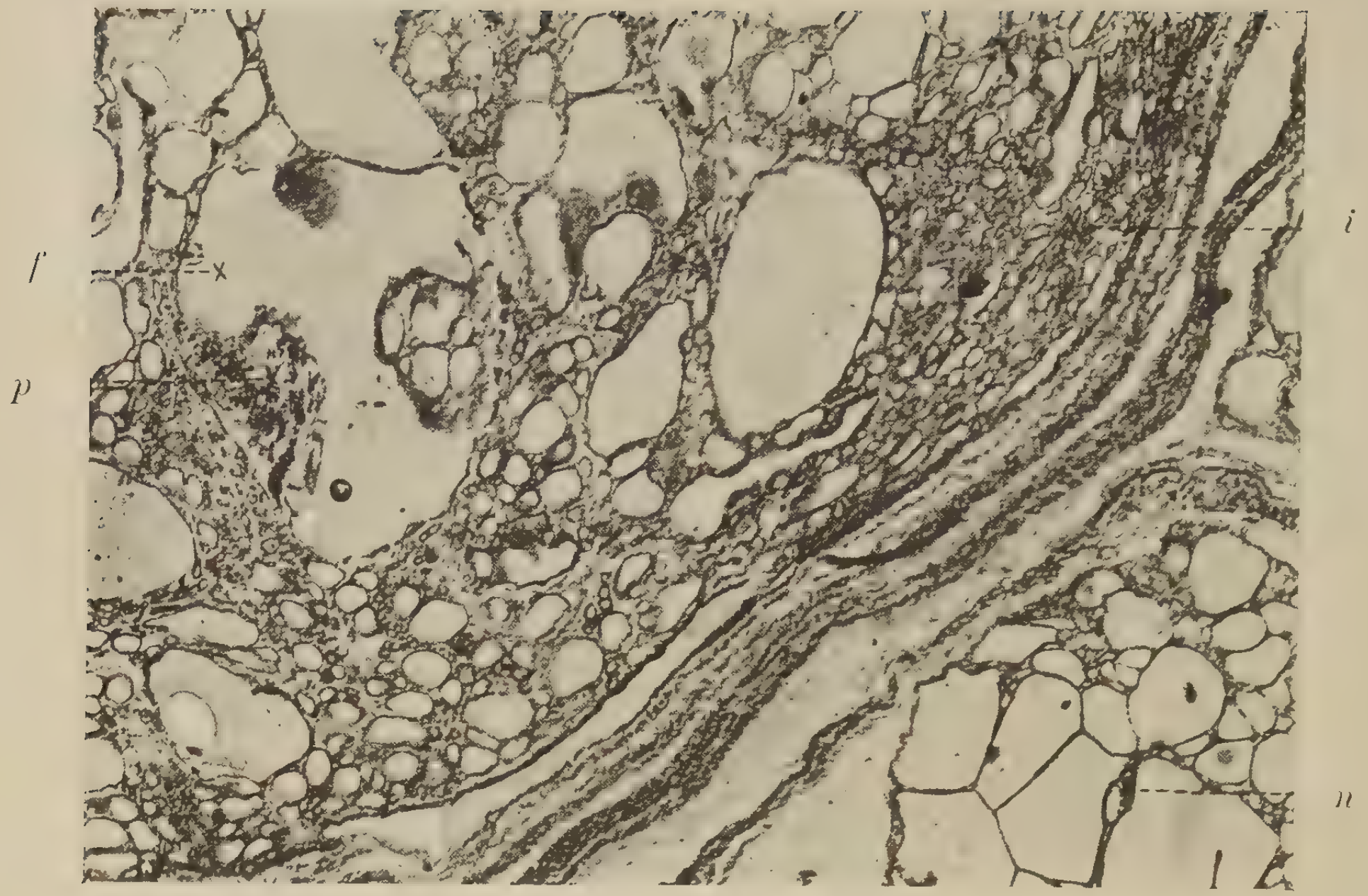

FIG. 1.

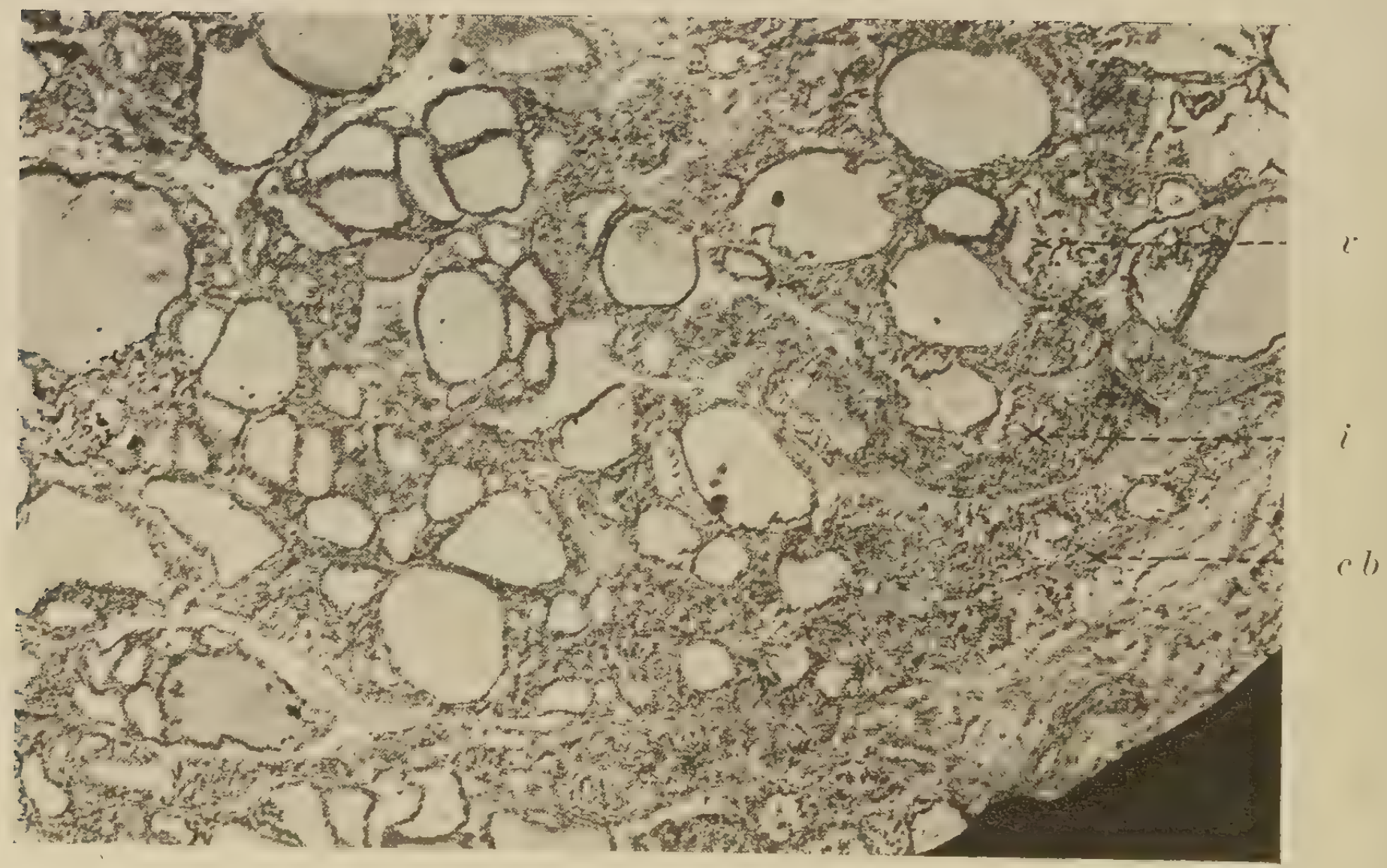

FIG. 2.

FIG. 1. *Schildklier*. Geval 1. Microphotographie. Kleuring haematoxyline. *f*. vervormde groote met colloid opgevulde follikel, *p*. papillaire celwoekering, *i*. interstitieele cellenmassa, *n*. normaalstructuur.

FIG. 2. *Schildklier*. Geval 2. Microphotographie. Kleuring haematoxyline. *v*. vervormde follikels, *i*. interstitieele cellenmassa, *c b*. bindweefsel, colloidaal gedegenereerd.

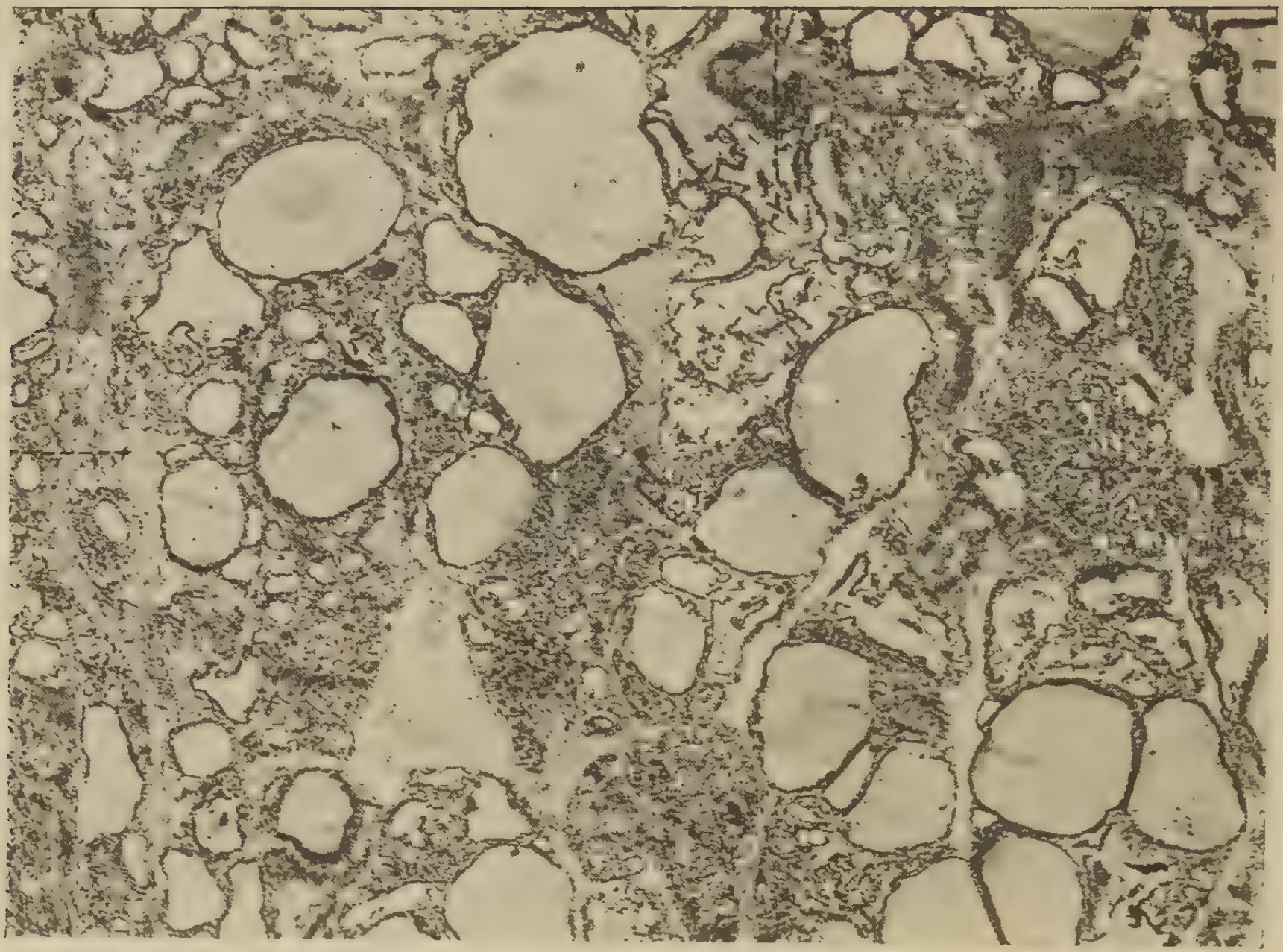

FIG. 1.

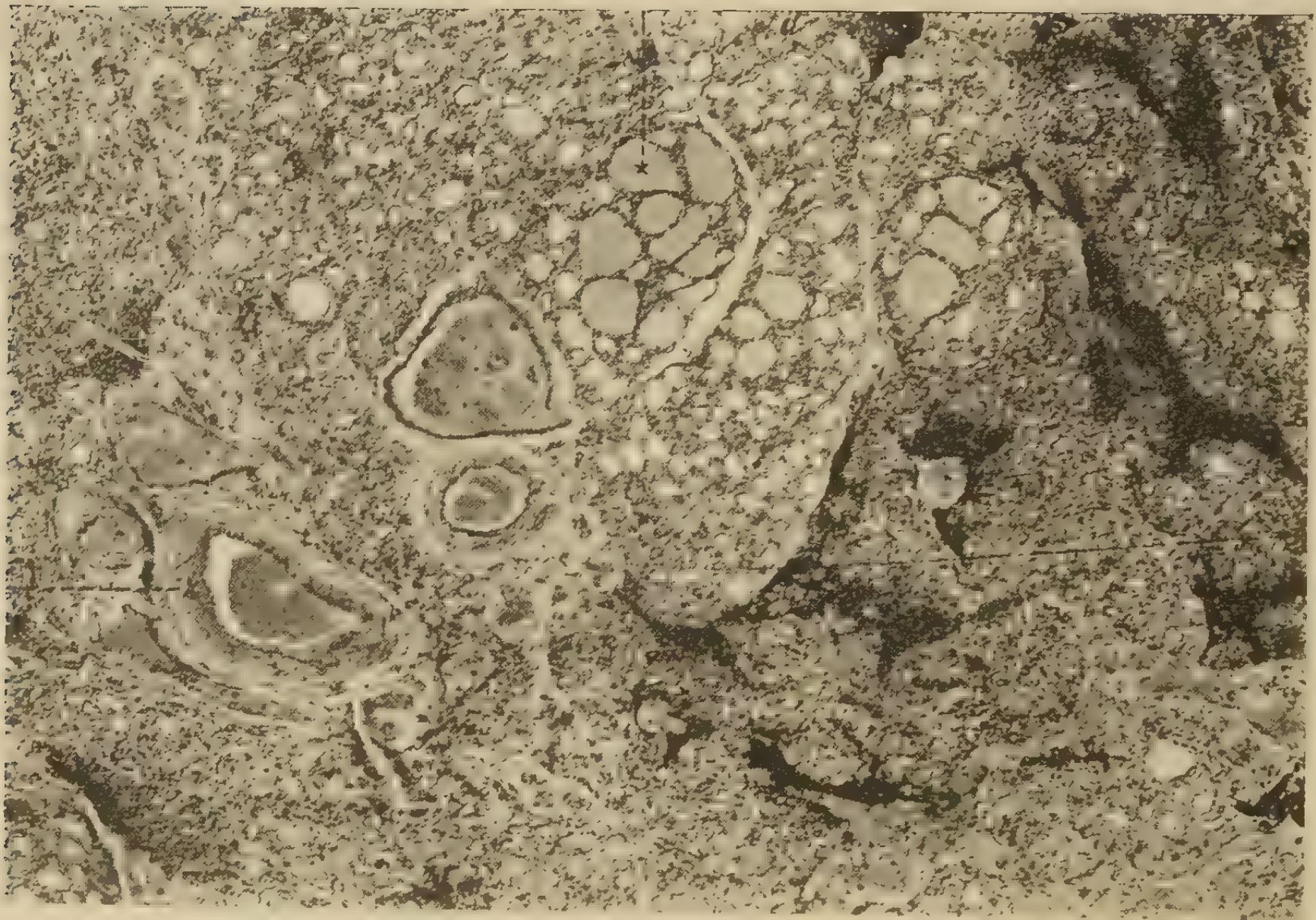

FIG. 2.

FIG. 1. *Schildklier*. Geval 3. Microphotographie. Kleuring haematoxyline. *f*. vervormde door elkaar gekronkelde follikels, *i*. interstitieele cellenmassa, *b c*. bindweefsel, colloidaal gedegenereerd.

FIG. 2. *Schildklier*. Geval 5. Microphotographie. Kleuring haematoxyline. *c*. colloid bevattende follikels, *f*. leege kleine follikels, *a*. arterie, *l*. lymphocyteninfiltraten.

Zoo'n algemeen voorkomende verandering kunnen we in geen geval met een specifiek grondlijden in verband brengen.

Schildklier. In alle 4 daarop onderzochte gevallen was de schildklier in uitgesproken mate veranderd. Dit was reeds macroscopisch zichtbaar.

In twee gevallen (1 en 2) werd behalve een geringe volumetoename een groot gedeelte door talrijke en groote colloidcysten ingenomen, in een geval (3) werden vele colloidcystetjes gevonden en maakte de rest een zeer fibreuzen indruk. In het andere geval (6) vonden we een zeer kleine atrophische schildklier, roodwit, spekkig, gemarmerd op doorsnede.

In alle 4 gevallen, hoewel zeer wisselend in intensiteit, werd microscopisch een sterke bindweefselwoekering geconstateerd, met hyaline degeneratie in geval 1, 2 en 3, een sterke vervorming der follikelwanden, met papillaire celwoekeringen in alle gevallen.

In twee gevallen (1 en 2) eene oppropping met colloid met zeer vergroote, daarnaast talrijke kleine follikels. (Plaat VII).

In een geval (3) plaatsen met veel colloid en uitgezette follikels (in de minderheid), afwisselend met leege door elkaar gekronkelde follikels, die als interstitieele celwoekering imponeeren (in de meerderheid).

In een geval (geval 6) bijna geen colloid, overal kleine follikels, reusachtige interstitieele cellenmassa's (uit zeer kleine follikels opgebouwd) en talrijke lymphocyten infiltraten. (Plaat VIII).

Epitheellichaampjes [1]). Het onderzoek van deze organen mag zeker niet op volledigheid aanspraak maken.

---

[1]) De glandulae parathyreoideae zijn opgebouwd uit celstrengen, van elkaar gescheiden door een fijn bindweefselstroma, waarin capillairen loopen. Volgens Erdheim tot het tweede jaar van solieden bouw met teere stromabalkjes, wordt het orgaan daarna dikwijls door grootere vaten voerende bindweefselsepta „zerklüftet", en wel van de plaats uit, waar de hoofdvaten het orgaan binnentreden.

Er was niet nagegaan of alle 4 epitheellichaampjes aanwezig waren, in vele gevallen was niet meer bekend of we met het bovenste of onderste epitheellichaampje te doen hadden.

Toch meen ik, dat in alle 4 daarop onderzochte gevallen veranderingen voorkomen, geheel overeenkomend met die welke

---

Al naar de wijze van verdeeling van het parenchym zou men volgens GETZOWA (97), die zich gedeeltelijk bij KOHN aansluit, kunnen spreken van compacten, netvormigen, lobulairen en spongieuzen bouw (van spongieuzen bouw spreken zij als zij een regelmatig capillairnet aantreffen, met zeer weinig bindweefselstroma, in welker mazen zij ronde dikwijls lange celgroepen van 5 à 30 cellen aantreffen; ERDHEIM (73) spreekt dan van alveolairen bouw.

Hoe ouder het individu, des te meer bindweefsel zou men in het algemeen aantreffen. Het grootste gedeelte van het parenchym wordt gevormd door kleine, meestal polyedrisch tegen elkaar afgeplatte cellen, met relatief groote, zich met haematoxiline mooi teekenende kern. Het protoplasma gering in hoeveelheid, neemt of in het geheel niet, of zeer wazig de kleurstof tot zich (wasserhelle Zellen van GETZOWA — normaalcellen van ERDHEIM). De celgrenzen zijn meestal zeer duidelijk, eosinerood gekleurd, doch hier en daar onduidelijk, terwijl de cellen zoo dicht opeen gepakt liggen, dat men van kerngroepen zou kunnen spreken (GETZOWA bespreekt deze soort als afzonderlijken vorm, n.l. de syncitiumähnliche Zellen). Naast deze als het ware chromophobe cellen vindt men de chromophile cellen. Een aantal hiervan heeft een groot protoplasmalichaam, meestal fijn gegranuleerd, echter ook wel vacuolenachtig en neemt duidelijk de eosinekleurstof tot zich. De celgrenzen zijn duidelijk. De kern is kleiner dieper, meer gelijkmatig blauw door haematoxiline gekleurd (oxyphile cellen van WELSH). Doch ook vindt men kleinere cellen met grooteren kern, wier protoplasma intensief de eosinekleurstof tot zich neemt. Deze groote oxyphile cellen liggen meestal groepsgewijze (5—20 cellen) aan de peripherie van het orgaan. Vooral bij oude individuen kunnen ze zeer groot zijn. Ze treden pas op na het 10e jaar, zich vermeerderend met het aantal jaren. Toch zouden ze volgens GETZOWA nooit meer dan hoogstens 1/10 deel van het doorsnedeoppervlak innemen en in verhouding tot de andere elementen gering zijn.

Ook zouden volgens laatstgenoemde schrijfster de kernen dezer cellen meer kunnen gaan gelijken op de kernen der normaalcellen, die grooter en helder worden, terwijl in het protoplasma meerdere vacuolen zouden komen.

Men houdt zich het gemakkelijkst aan deze indeeling, omdat bijna iedere schrijver wederom eigen namen kiest, zie o.a. PETERSEN (210), en de indeeling naar het al of niet kleurbaar zijn van het protoplasma een gemakkelijke is en o.a. ook bij de hypophysis wordt toegepast.

ERDHEIM (73) in 6 van zijn 8 gevallen van osteomalacie (7 puerperale en 1 seniele vorm) heeft beschreven.

In één geval (1) werden 3 epitheellichaampjes onderzocht. Het epitheellichaampje der onderpool imponeerde als groot (12 m.M.). De bouw herinnert slechts weinig aan het normale epitheellichaampje. We vonden daar een alveolairen bouw met lumenvorming, terwijl de lumina door een éénlagig cilinder-epitheel scherp waren begrensd, en in hun inhoud kernen en colloidklompen met talrijke overgangen aanwezen (Plaat X fig. 2).

Het tweede epitheellichaampje vertoonde zeer vele groote groepen van oxyphile elementen (groepen van wel 5 à 600 celelementen).

Het derde epitheellichaampje vertoonde weinig veranderingen.

In geval 2, waarvan 2 epitheellichaampjes werden onderzocht, werd in één epitheellichaampje in het centrum een uitgesproken alveolairen bouw aangetroffen, meestal zonder lumenvorming, gevuld met talrijke „Hauptzellen" (die zoo dicht opeen gepakt zitten, dat op vele plaatsen geen celgrenzen meer te herkennen waren (Plaat X fig. 1 h). Behalve kleinere groepen van oxyphile cellen, ziet men in het centrum een zeer groote groep van oxyphile cellen (o), die scherp tegenover de omgeving afsteekt, waarin verschillende cellen zich radiair rondom een lumen hebben gerangschikt.

Het andere epitheellichaampje van deze patiente lag zooals de epididymis over den testikel ligt, over een afgesnoerd

---

Alleen dient nog opgemerkt, dat GETZOWA vooral bij oude menschen dikwijls aantreft groepen van zeer groote „wasserhelle" cellen.

Tusschen de verschillende cellen in (zoowel tusschen de normale als de chromophile cellen) treft men hier en daar colloidale substantie aan, meestal in geringe hoeveelheid tot enkele plaatsjes beperkt, zoowel los als kleine kogeltjes tusschen de cellen ingelegen, als omgeven door een rij cellen, die somtijds een cilindervorm aannemen. Hun kern aan de basis van het cellichaam gelegen.

Reeds vanaf het 5e jaar beginnen vetcellen in het bindweefsel te komen. Deze vormen in het 20e jaar reeds samenhangende complexen en kunnen in latere jaren zelfs het parenchym in hoeveelheid overtreffen (ERDHEIM (74*a*)).

kwabje van den schildklier, was 9 m.M. in doorsnede en vertoonde in opvallende wijze uitgebreide groepen van groote cellen, waarvan sommige groepen uitsluitend uit oxyphile elementen bestonden, andere uit groote elementen, met grooteren kern (als van de „Hauptzellen") en dichter, zich met eosine donkerrood kleurend protoplasma. (Plaat IX fig. 2 g).

In geval 3 staat vermeld, dat het epitheellichaampje van de onderpool was vergroot, dit is voor het onderzoek verloren gegaan.

In een der bovenste epitheellichaampjes valt op, dat alle cellen den indruk maken van plantencellen (zeer helder, bijna niet gekleurd protoplasma), terwijl het meerendeel uit in verhouding tot de normale „Hauptzellen" zeer groote cellen bestaat. (Plaat IX fig. 3).

De kleinste soort is bijna even groot als de grootste celsoort (die dan nog weinig voorkomen), van het normale epitheellichaampje.

In het laatste geval (6) waren de epitheellichaampjes niet vergroot.

Histologisch viel echter op, dat een zeer groot gedeelte der doorsnede in 2 daarop onderzochte epitheellichaampjes werd ingenomen door groote groepen oxyphile elementen, die gezamenlijk wel $^1/_5$ à $^1/_6$ van het doorsnedeoppervlak in beslag nemen.

Of we dus, zooals ERDHEIM aanneemt, in deze gevallen met pathologisch hyperplastische processen te doen hebben, waag ik niet te beslissen.

Zonder dat we van grove veranderingen kunnen spreken, onderscheiden deze orgaantjes zich van de normale, door het overwegen der cellen van groote orde.

Zoowel de kennis der patho-histologische bouw dezer organen, als de juiste kennis hunner functie, hebben nog niet tot volkomen eenstemmigheid geleid; daardoor is de interpretatie der gevonden afwijkingen een moeilijke.

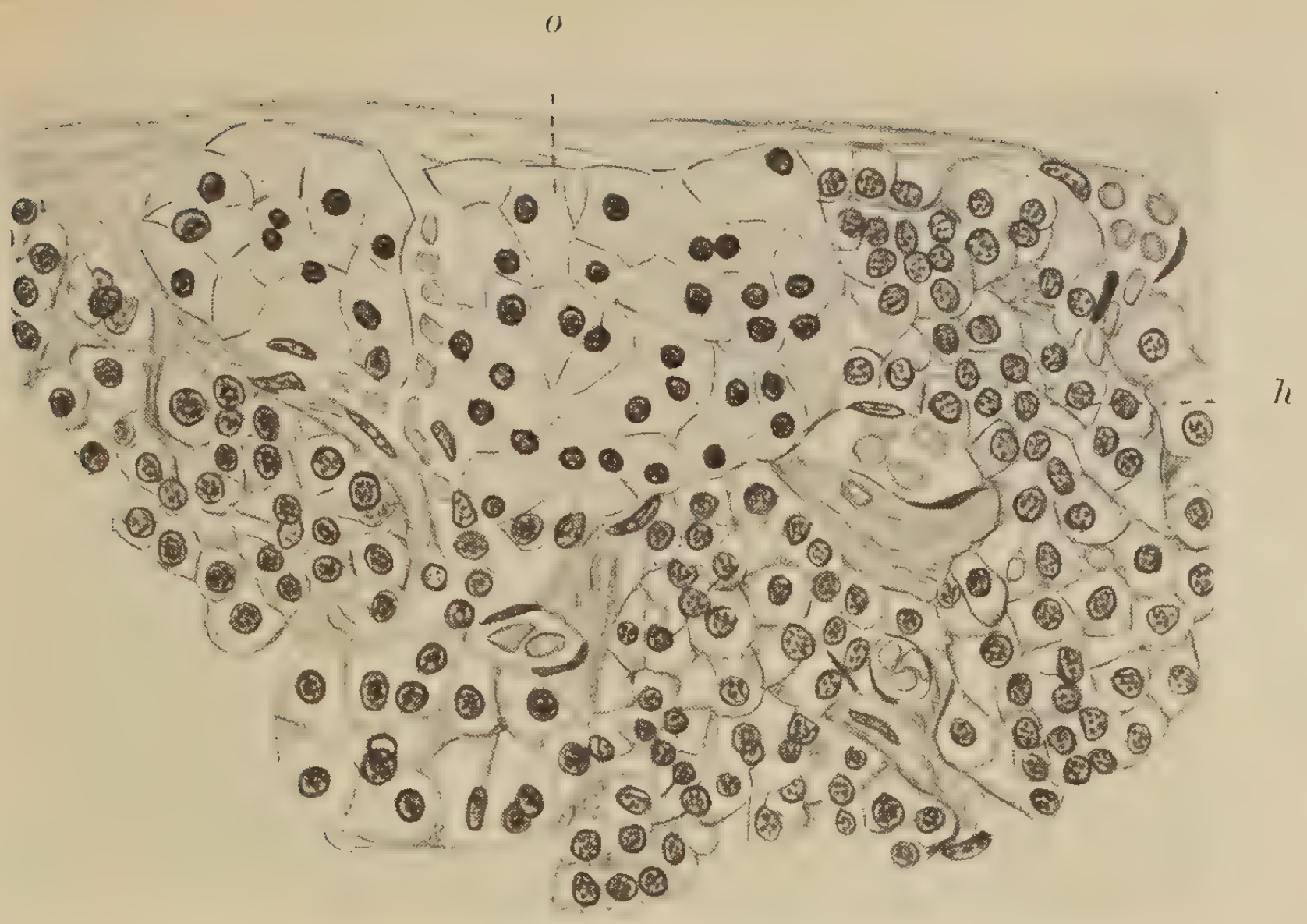

FIG. 1.

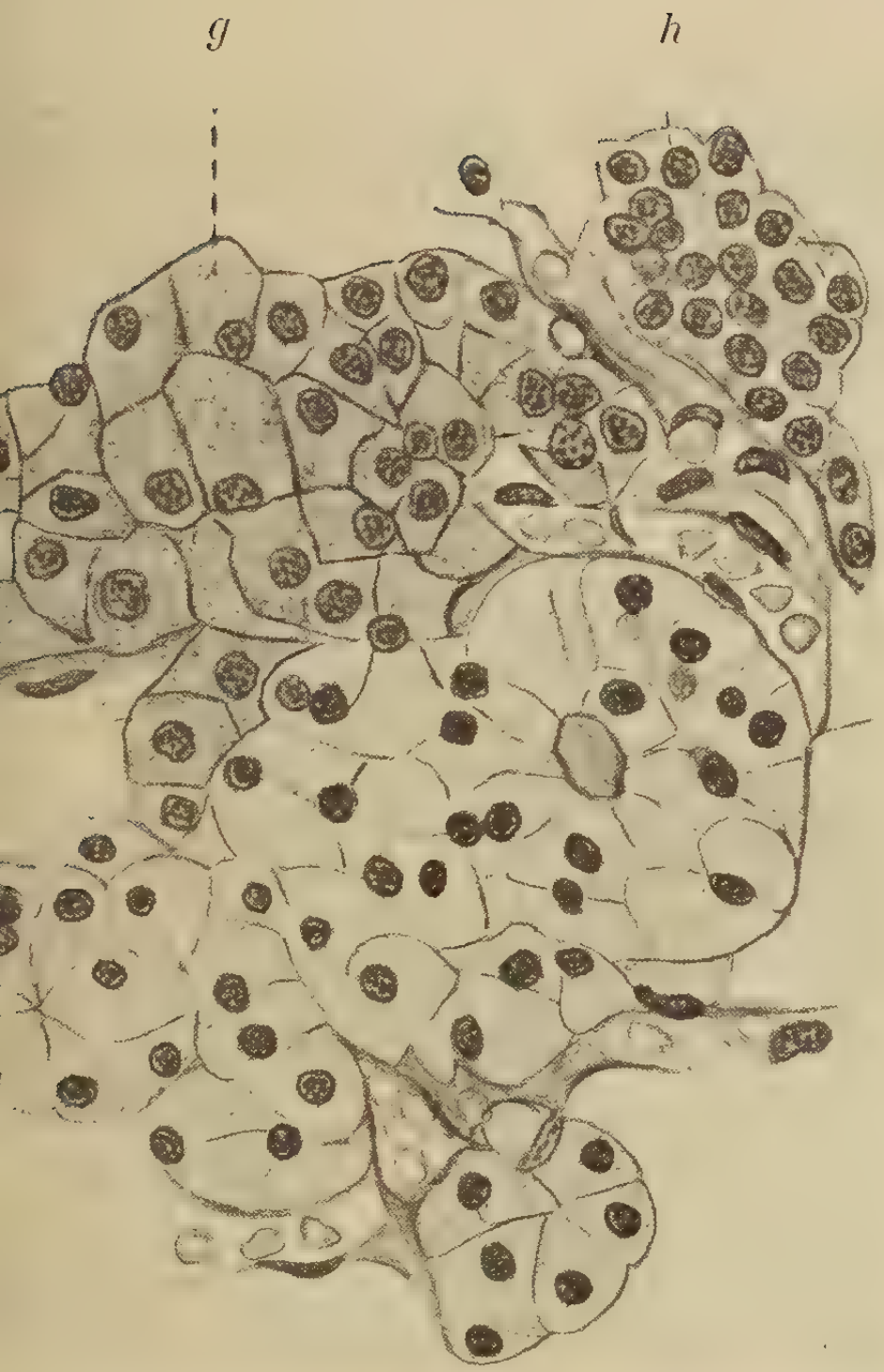

FIG. 2.

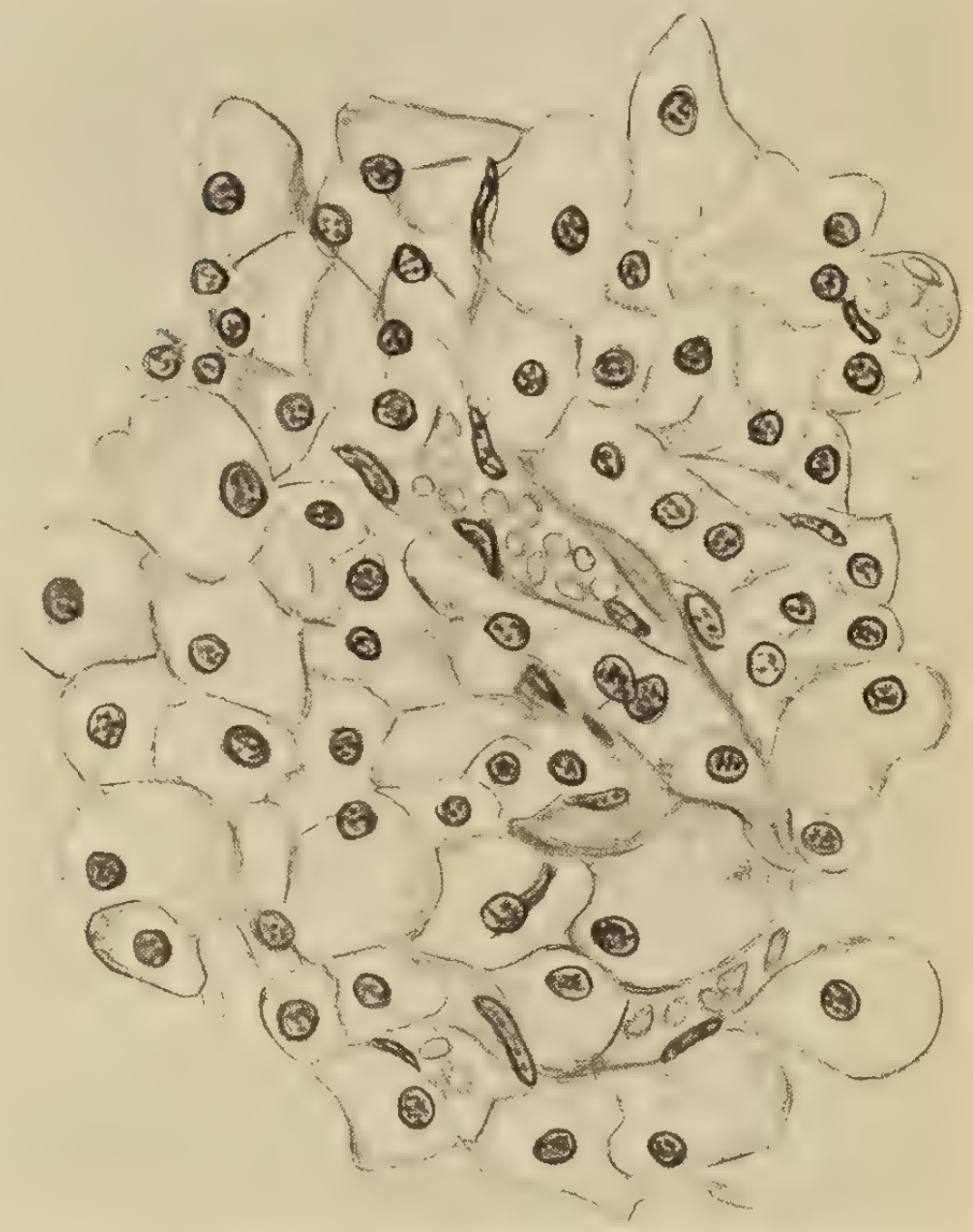

FIG. 3.

. 1. Gedeelte uit normaal *epitheellichaampje*. Oc. 4. Obj. REICHERT No. 6.
o. oxyphile celgroep. *h.* Hauptzellen.

. 2. Gedeelte uit *epitheellichaampje*. Geval 2. Oc. 4. Obj. REICHERT No. 6.
h. Hauptzellen, *o.* gedeelte van oxyphile celgroep, waarvan sommige zich radiair rondom een lumen hebben gerangschikt. *g.* gedeelte van een celgroep uit groote cellen bestaande, met zich donkerrood (eosine) kleurend protoplasma.

. 3. Gedeelte uit het *epitheellichaampje*. Geval 3. Oc. 4. Obj. REICHERT No. 6. Bestaande uit zeer groote „wasserhelle” cellen, waaruit het geheele epitheellichaampje is gebouwd.

FIG. 1.

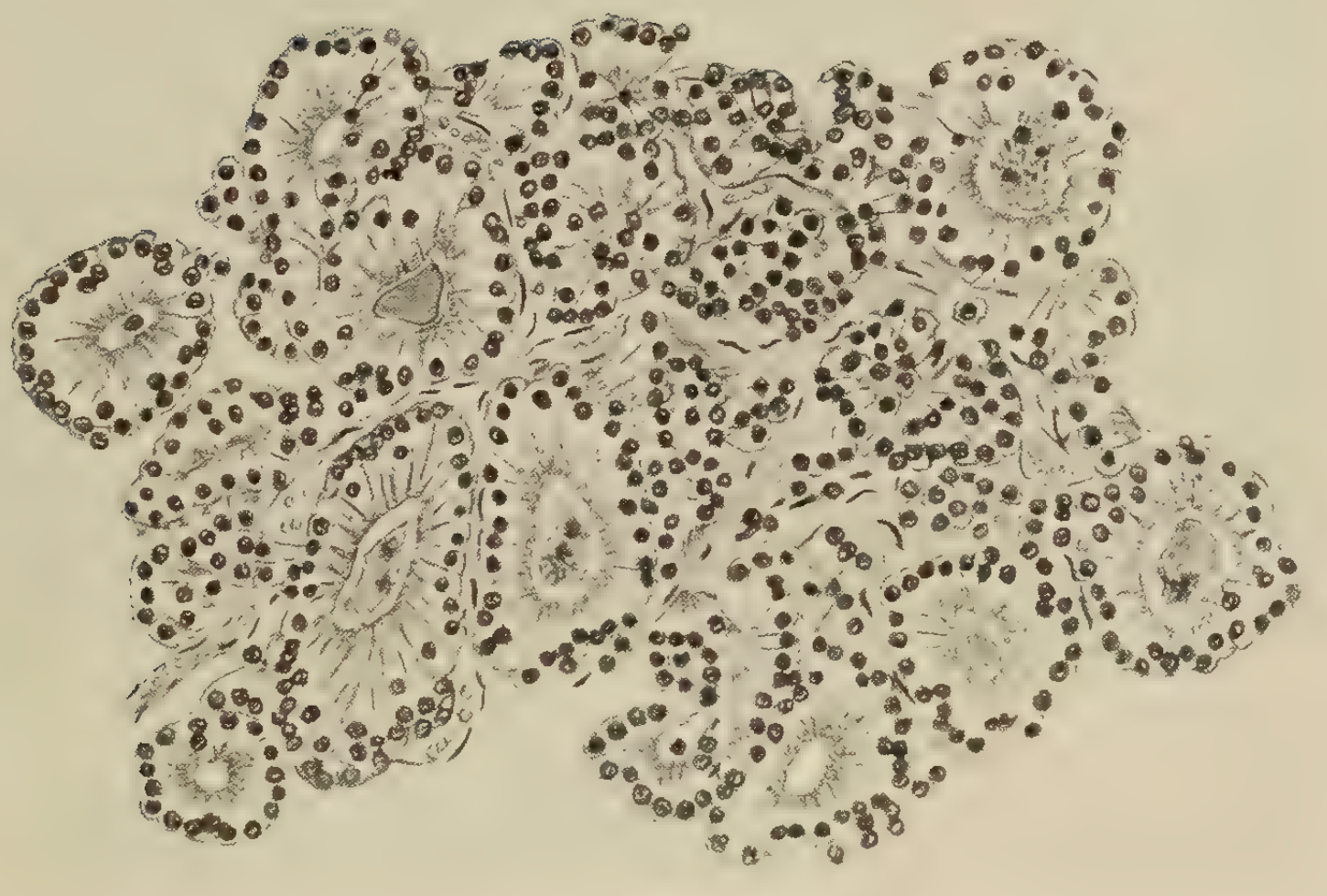

FIG. 2.

FIG. 1. Gedeelte uit *epitheellichaampje*. Geval 2. Oc. 4. Obj. Zeis A. *h*. Hauptzellen, duidelijke alveolairen bouw, zonder lumenvorming, zonder duidelijke celgrenzen. *hd*. Hauptzellen, niet zoo compact op elkaar, met duidelijke celgrenzen, *o* groote oxyphile celgroep, in het centrum van het orgaan gelegen.

FIG. 2. Gedeelte uit *epitheellichaampje*. Geval 1. Oc. 4. Obj. Zeis C. Uitgesproken alveolairen bouw en lumenvorming. In de lumina kernen en colloidale massa's, met talrijke overgangen tusschen deze twee.

Bij de bespreking der pathogenetische hypothesen der osteomalacie komen we hierop nog even terug [1]).

De *hypophysis* werd in drie gevallen onderzocht.

In 2 gevallen (1 en 6) heeft dit onderzoek geen voldoende waarde, daar slechts enkele coupes konden worden onderzocht en naar het gedeelte der hypophysis waarvan zij afkomstig waren, moest worden geraden.

In het 3e geval (5) vond ik behalve een zeer sterke bloedvulling der capillairen, het aantal „Hauptzellen" in verhouding tot de andere te groot. Hierin waren tevens veranderingen aanwezig, n.l. vergroote cellen met kleurbaar protoplasma en soms zeer groote kernen.

We hebben hier te doen met iemand, die 14 kinderen heeft gehad. Misschien dat dus deze veranderingen nog terug te brengen zijn tot resten van de tijdens zwangerschap optredende veranderingen der „Hauptzellen" door Erdheim en Stumme (78) zoo uitvoerig beschreven. Deze toonen tevens aan, dat de involutie dezer „Schwangerschaftszellen" des te langzamer gaan, hoe meer bevallingen het individu heeft doorgemaakt.

De *ovariën* vertoonden de veranderingen, zooals ze in de seniele ovariën gevonden worden.

De *bijnieren* waren in 3 gevallen (1, 3 en 6) verweekt.

In 2 gevallen (2 en 5) werd veel vet vooral in de schorscellen aangetroffen, in één geval (2) bestond een klein struma lipomatosa suprarenalis. Overigens konden geen afwijkingen daarin worden aangetoond.

---

1) Hoewel men het over den aard der wisselwerking nog niet eens is, wordt toch door velen aan bepaalde betrekkingen tusschen schildklier en epitheellichaampjes gedacht. Gley zag reeds, dat na exstirpatie der schildklier de epitheellichaampjes gaan hypertrophieeren en moet dus de vraag gesteld worden of deze hyperplastische processen ook in verband zijn te brengen met de zoo uitgesproken veranderingen in de schildklier.

In één geval (4) waar geen microscopisch onderzoek werd verricht, staat vermeld: „bijnieren vertoonen geen veranderingen".

Welke beteekenis naar mijn meening aan deze orgaanveranderingen mag worden gehecht, zal bij de behandeling der verschillende pathogenetische hypothesen over de osteomalacie besproken worden.

HOOFDSTUK V.

Verschillende theorieën over het wezen der Osteomalacie.

De chemische theorie en de theorie der voedingsstoornissen is lang de alleenheerschende geweest. In den tijd, dat men de kalklooze zoomen, als de meest essentieele verandering van het osteomalacisch beenproces beschouwde en aannam, dat deze door ontkalking ontstonden, trachtte men een zuur en de oorsprong daarvan op te sporen, waaraan men dit verschijnsel kon toeschrijven [1].

De stofwisselingsproeven met het oog hierop genomen, waarbij door sommigen melkzuur [2] in de urine werd gevonden, werden al spoedig als onvoldoende beschouwd. Het melkzuur werd door velen nooit gevonden en ook aangetroffen in de urines bij lijders aan andere ziekten. (Hofman (101), Senator (241), Frey (82)).

---

[1]) Reeds bij Pringle (201) vinden wij in 1753 de gedachte aan een zuur uitgesproken. Hij zegt: „Some of the whole substance of the leg and thigbones that was entirely dissolved into a kind of pulp, was sent to an ingenious chemist and by the experiments which be made he said he could discover neither acids nor alkali prevailing in it".

[2]) Mörs en Muck (158) vonden in 3 gevallen tweemaal melkzuur in de urine.

De vermeerderde uitscheiding van phosphor en kalk, die in de se- en excreten door velen werd geconstateerd [1]) mogen gedeeltelijk slechts als secundair verschijnsel van het kalkverlies van het skelet worden opgevat (BERNARD (26)).

De hypothese, dat door bloedstuwing in het beenmerg het bloed de koolzuur zou leveren (RINDFLEISCH (212), RIBBERT (218), TILMANNS (261)) om de kalk uit het been op te lossen, blijft hypothese en wordt door geen bewijzen gesteund. De meening, dat door stoornis in de stofwisseling melkzuur plaatselijk in het beenmerg zou ontstaan (SCHMIDT (234) [2]) heeft wel enkele voorstanders gehad (WEBER (279) [3]) doch kon geen stand houden door de bevindingen van anderen, die juist eene alkalische reactie van het beenmerg in osteomalacische beenderen aantoonden (VIRCHOW).

De opvatting, dat voedingsstoornissen oorzaak zouden zijn voor het ontstaan der osteomalacie, waardoor allerlei zuren, melkzuur, oxaalzuur, mierenzuur, in bloed en weefselvochten

---

[1]) Gegevens hierover vindt men bij NEUMANN (184—186), DENECKE (57), SCHUCHARD (245), ALLISON (2), MACINTYRE (164), HOSTY (103), BOURNEVILLE en FÉRÉ (15), m'INTOSH (117), MOORE (142), EWARD (69), CROFT (43), LINDSAY (139), BAR (25) e. a.

In HOSTY's (103) geval (hetzelfde als geval MORAND—Madame SUPIOT) werd er door speeksel en zweet een stof uitgescheiden, die vlekken in het linnengoed maakte en waarvan gedacht werd „that this sediment was the earthy matter, that gives the bones their solidity and hardness, which had been dissolved by the same vitiated quality of the fluids and evaccuated by the emunctories already mentioned".

Bij een der gevallen van m'INTOSH werden talrijke triplephosphaat kristallen in het liquor cerebrospinalis gevonden en waren de wanden der zijventrikels daarmede belegd.

[2]) SCHMIDT (234) was de eerste, die aan het melkzuur de schuld van het verweekingsproces gaf. Hij vond in het merg der lange pijpbeenderen melkzuur, dat naar zijne meening door een plaatselijk ontstekingsproces uit melksuiker zou ontstaan. De melksuiker zou in het bloed aanwezig zijn, door onvolkomen verbranding der koolhydraten, welke stofwisselingsanomalie hij terugvoert tot een bij zijn patiente bestaande psychose.

[3]) WEBER vond in 3 gevallen van osteomalacie melkzuur in het beenmerg.

zouden komen, (KRAUS (126), MEISCHER (162), BOUCHARD (35)) heeft in de dierexperimenten geen voldoenden steun kunnen vinden [1]).

De hypothese van hen, die in de osteomalacische zoomen zien een nieuw gevormd beenweefsel, waarin de verkalking achterwege blijft door verminderde alkaliciteit van het bloed (EISENHART (72)) een proces, dat men zich als stofwisselingsanomalie zou kunnen denken (POMMER (199) [2]) vraagt nog steeds om bewijzen. Niet alleen dat verminderde bloedalkaliciteit herhaaldelijk bij andere ziekten vooral bij kachectische toestanden wordt aangetroffen (VON JAKSH (123), SENATOR (241), [3]) maar ook is zelfs in vele gevallen van osteomalacie een ver-

---

1) HEISS (102) gaf in den tijd van 388 dagen 2300 gram melkzuur aan een hond, zonder dat er verschijnselen van osteomalacie optraden.

SIEDAMGROTZKY en HOFMEISTER (251) deden uitvoerige onderzoekingen over den invloed, welke het geven van melkzuur op het beenstelsel van planteneters had. Wel vinden zij eene vermindering der kalkstoffen van het been, doch van osteomalacie was toch geen sprake.

Ook ROLOFF (219) kon door toevoeging van zuren geen osteomalacie of rachtitis experimenteel in het leven roepen en bestrijdt de conclusies, die HEITZMAN uit zijne proeven afleidde. CASPARI (44) gaf aan konijnen oxaalzuur en ook al werd de werking door alkaliën afgestompt, dan kwamen nog steeds beenveranderingen ongeveer na 2 maanden voor den dag, die tot osteoporose moeten worden teruggebracht.

Microscopisch werd nooit het beeld der osteomalacie aangetoond.

Bij schapen, die herkauwen, waardoor het oxaalzuur eerst vergist voordat het in het bloed kan worden opgenomen, vielen zijne proeven negatief uit.

2) POMMER is van meening, dat door „Hemmungen und Störungen im Ablaufe der Spaltungs- und Oxydationsvorgänge im Organismus" melkzuur en andere gelijkwerkende tusschenproducten in het organisme blijven bestaan, en een verminderde bloedalkalescentie tengevolge hebben, waardoor het nieuw gevormde been niet meer kan verkalken. De oorsprong en zetel van deze stofwisselingsanomalie zoekt hij in het centrale zenuwstelsel.

3) VON JAKSH onderzocht 88 gevallen en vond de volgende cijfers: normale alkalescentie 0.28 pCt., typhus 0.16 pCt. en 0.08 pCt., tabes 0.36 pCt., nephritis chronica 0.04 pCt., carcinoma hepatis 0.03 pCt., diabetes 0.24 pCt., leucämie, chlorose, osteomalacie 0.08 pCt.

meerderde alkalescentie van het bloed waargenomen (LIMBECK (143), PENDE, FEHLING) [1]).

Trouwens we bespraken het reeds in de inleiding het geheele pathologisch-anatomische proces, zooals men dit bij de osteomalacie vindt, strijdt met de opvatting van zulk een passief gedacht proces. (Ook zou niet met een verminderde alkaliciteit, of met de zuurtheorie in overeenstemming zijn te brengen het feit, dat men bij de osteomalaciepatienten zoo dikwijls de kalk op andere plaatsen van het lichaam ziet afgezet [2]).

Al deze hypothesen moeten dus als door geen voldoende argumenten gestaafd, terzijde worden gezet. De door sommige schrijvers geopperde hypothese, als zoude osteomalacie teruggebracht moeten worden tot eene stoornis in het centrale zenuwstelsel, vraagt een eenigszins uitvoeriger bespreking, daar de psychosen toch uitingen zijn van een abnormale functie van het centrale zenuwstelsel. Dit des te eerder omdat bij positief organische aandoeningen daarvan uitgesproken stoornissen in ons beenstelsel somtijds worden waargenomen. Vooral bij de tabes dorsalis en de syringomyelie zijn deze veranderingen veelvuldig beschreven, en is er verband gezocht tusschen de stoornissen in het centraal orgaan en in de beenveranderingen.[3])

De op dit gebied verrichte pathologisch anatomische onderzoekingen zijn echter karig. Toch rechtvaardigen zij in ieder

---

1) PENDE (geciteerd naar BERNARD (24),) vond in 5 gevallen van osteomalacie de alkaliciteit van het bloed vermeerderd (XIVe Congres de Med. int. Rome 1904).

2) Zoo b.v. in het CURLING'sche (40) geval waar de lumbaal en iliocoecaalklieren in hooge mate verkalkt werden aangetroffen.
In het geval van SOLLY (236), waarbij het geheele nierbekken door een groote phosphaatsteen was opgevuld. In de door ETIENNE en DAUPLAIS (67) medegedeelde gevallen, waar een verkalkt myoma uteri en een sterk uitgesproken atheroom van de aorta werd waargenomen.

3) BAUM (21) staat zeer sceptisch tegenover de opvatting als zouden de tabetische skeletveranderingen op trophische stoornissen vanuit het zenuwstelsel terug gebracht moeten worden. Veel moet zijns inziens worden geweten aan de kachexie en inactiviteit.

geval, in verband met andere gegevens, het vermoeden dat de beenveranderingen op een osteoporotisch, niet op een osteomalacisch beenproces berusten [1]).

't Is toch een bekend feit, dat de spontaanfracturen bij tabes dorsalis meestal snel en goed genezen, waarop GURLT (90), DAMASCHINO (59), e. a. wezen, terwijl juist bij de werkelijke osteomalacie de fracturen, die vermeld staan, of niet, of in dien zin genezen, dat geen verkalking der callus optreedt (SOLLY (236), ATKINS (4), MORSELLI (166). Ook in twee onzer gevallen wilden de fracturen niet consolideeren.

Wat er verder voor pleit, dat we met een osteoporotisch proces te maken hebben, zijn wel de radiogrammen, die men vooral in den laatsten tijd van tabetisch veranderde beenderen heeft gemaakt. Men ziet dan een verdunde compacta en verwijde spongiosa. Waar echter de omtrekken en schaduwen alle zeer duidelijk op die radiogrammen zijn aangewezen, pleit dit tegen een osteomalacisch proces. Hiermede wil ik echter niet betoogen, dat bij een tabes dorsalis of bij een taboparalyse, bij syringomyelie, geen osteomalacie voor kan komen, alleen moeten wij in onze beoordeeling voorzichtig zijn en ook hier osteoporose en osteo-

---

1) Wel zegt DÉJERINE (60) bij de bespreking der trophische beenstoornissen der tabes dorsalis en der syringomyelie „la lésion primordiale semble être une décalcification des travées osseuses, qui s'accuse surtout au voisinage des canaux de Havers — maar ik geloof, dat hij hiermede bedoelt een verdwijnen der beenzelfstandigheid rondom de Haversche kanalen, omdat hij op voorgaand gezegde laat volgen: „par suite ces canaux s'élargissent et forment ses cavités visibles à l'oeil nu, qui donnent à la surface de l'os son aspect poreux. Cette lésion profonde du tissu osseux se révèle pendant la vie du malade par la fragilité toute particulière de l'os: c'est la cause anatomique de ce qu'on l'appèle les fractures spontanées des tabétiques.

Een macroscopisch en microscopisch onderzoek van het linker femur van een tabeslijder, die een spontaanfractuur aan het rechterbeen had gekregen, 8 dagen daarna stierf, beschrijft HEYDENREICH (114). Reeds begin van consolidatie, veel callus. Het linker femur was zeer stevig en liet zich met geen kracht breken. Microscopisch geringe verwijding der Haversche kanaaltjes.

malacie uit elkaar houden [1]), temeer daar bij de tabes dorsalis aanzienlijke skeletvervormingen speciaal van den thorax kunnen voorkomen. Ook zelfs aan het bekken kunnen door deze stoornis veranderingen ontstaan. Zeer uitvoerige onderzoekingen over deze veranderingen aan de wervelkolom zijn verricht door ABADIE (5), ROSAENDA (221), SALVADORI (246), e. a. waaruit blijkt, dat kolossale vervormingen kunnen optreden.

Wat ons speciaal interesseert, zijn wel de pathologisch anatomische onderzoekingen hierover. 't Is jammer, dat geen der bovengenoemde schrijvers een microscopisch onderzoek vermeldt. Dat we behalve de beennieuwvorming en de veranderingen in gewrichtskapsels en gewrichtsbanden met een hoofdzakelijk osteoporotisch proces te doen hebben, lijkt mij het waarschijnlijkst [2]).

Afgezien van het feit, dat deze veranderingen van de wervelkolom voor een groot deel het sterkst in het lendengedeelte zijn uitgesproken, dikwijls berusten op subluxaties en luxaties, terwijl bij de osteomalacie de wervelvlakten met elkaar in contact blijven (SALVADORI (246)) vinden we zoovele andere trophische stoornissen bij de beenaandoeningen der tabes dorsalis: als nieuw vorming rondom de gewrichten, arthropathieën, periarthropatieën zooals DUPRÉ en DEVAUX (62) deze veran-

---

[1]) Tot mijn spijt was ik niet in de gelegenheid been van een tabeslijder, die kennelijk aan beenbreekbaarheid of vervormingen had geleden op dezelfde manier te onderzoeken, als ik dit deed bij mijne osteomalacien en mijn osteoporosen.

[2]) ABADIE vindt een microscopisch onderzoek in zijn gevallen onnoodig. Hij zegt: „nous avons jugé ces recherches inutiles. La porosité de ces os, leur légèreté étonnante, leur friabilité sous la pressions du doigt ou leur rupture sous le moindre effort sont des preuves grossières mais elles nous ont paru suffisantes.

Als macroscopisch anatomisch substraat der wervellichamen vermeldt hij: Geval 1. Os déchequetés légers et poreux. Geval 2. Bassin peu déformé. Diamètre anteroposterieure légèrement rétréci, par saillie exagerée de l'angle sacro-vertebraal. Os légers, porosité extrême du tissu spongieus. Geval 3. Porosité du tissu osseux. Geval 4. Os légers, poreux.

deringen in gewrichtskapsel, ligamenten en omgevende weeke deelen noemen, dat we, al zouden we in het microscopische beeld gelijkenissen vinden met de beenveranderingen, zooals men ze bij de osteomalacie aantreft, we toch zeker niet van een identisch proces zouden mogen spreken.

Immers deze osteopathieën bij de tabes dorsalis hebben een veel meer locaal karakter, waarschijnlijk afhangend van den zetel van het proces in het centrale zenuwstelsel, terwijl aandoeningen van de gewrichten en hunne omgeving zoo goed als altijd bij de osteomalacie gemist worden. (SOLLY (236), CURLING (40), HOSTY (103), FLEISCHMANN (84), VOISIN (272)) [1].

Doch waar men soms bij de tabes dorsalis een over het geheele skelet verspreide osteoporose kan waarnemen, „ook van den schedel" en men dus meer naar een algemeen centrale en niet zoozeer locale oorzaak moet zoeken, is het toch niet van belang ontbloot, dat er osteomalacieën bij tabes dorsalis zijn beschreven (VOISIN (272), WEISMAYR (281), een geval door mijzelf waargenomen (geval 3)).

Men moet hier echter m. i. met de klinische diagnose tabes voorzichtig zijn, omdat, zooals we hebben gezien, vele der beginsymptonen bij de osteomalacie aan die van tabes dorsalis doen denken [2]. Hoe het ook zij, vóórdat meerdere pathologisch anatomische onderzoekingen op dit gebied zijn verricht, geeft niets ons het recht, de beenafwijkingen bij de tabes dorsalis in het algemeen als neurotische osteomalacie (VIRCHOW (276), NEUMAN (187)) te bestempelen.

Hetzelfde wat we over de tabes dorsalis gezegd hebben, geldt voor de syringomyelie, die vooral om zijn soms vrij sterk

---

1) CURLING (40) zegt: It is remarkable that even in the most extreme case of this disease, no change is produced in the articulating cartilages.

LATZKO daarentegen beweert, dat soms bij osteomalacie wel gewrichtsontstekingen kunnen voorkomen.

2) Ook het gordelgevoel wordt bij de osteomalacie dikwijls aangetroffen, (LATZKO 145).

In het geval van VOISIN en in ons geval werden echter medullaire veranderingen aangetroffen, die de diagnose tabes dorsalis wettigen.

optredende kyphoscoliose en vele trophische been- en gewrichtsstoornissen onze aandacht vraagt in verband met de stoornis in het centrale zenuwstelsel [1]).

Ook hier wordt op grond van radiogrammen door RAYMOND en LEJONNE (222) een beenaandoening der wervels als oorzaak voor de scoliose aangezien. Zij spreken echter van een „ostéite condensante" en de beenstoornissen zijn over het algemeen van nog localeren aard, dan bij de tabes dorsalis [2]).

Ook bij lijders aan myopathie, aan dystrophia musculorum zijn tal van osteopathieën beschreven, meestal beenatrophieën (vooral de concentrische vormen LE GENDRE (95), FRIEDREICH (89), JAMIN (124), SCHULTZE (258)).

GUINON en SOUCQUES (96) beschreven 5 gevallen, waarvan 4 met trechterborst, die zij als gevolg van een osteotrophisch lijden beschouwen. MARQUARDT (179) zou daarentegen typische osteomalacische skeletveranderingen bij de sectie van een 13-jarigen knaap hebben waargenomen. PIERRE MERLE en REVILLOT, LAPOINTE (173), PIERRE MARIE (174) en CROUZON beschreven beenaandoeningen bij myopathieën, die zoowel tot

---

1) NALBANHOFF (188) beschrijft een locaal osteomalacisch proces aan de eindphalanx van de duim bij een syringomyelie-lijder. Een locaal ontstekingsachtig proces aan de duim was vooraf gegaan. Dit rechtvaardigt de vraag of het ontstekingsproces niet oorzaak van de beenverandering is geweest, zooals KIENBOCK (136) m. i. terecht opmerkt. Later beschrijft N. een proces, waarbij de sterk vervormde wervelkolom in het borstgedeelte zeer gemakkelijk te zagen was en waar chemisch en histologisch onderzoek wees op een proces, zooals men dit bij arthritis deformans aantreft.

TEDESCO (266) toont met behulp van Röntgenphoto's aan, dat men bij de syringomyelie met een *osteoporotisch* proces te doen heeft, „wir haben somit dass untrügliche Bild einer Osteoporose i. e. Atrophie des Skelettes ohne Verschmächtigung der Knochen vor uns", welk beeld scherp van de osteomalacie gescheiden moet worden.

Hij vond 1e mässige Aufhellung des Knochenschattens; 2e die Corticales der Diaphysen sind verschmälert; 3e die Spongiosa sind rarefizirt bei scharf erhaltener Strukturzeichnung.

2) Ook hier zijn de gewrichten herhaaldelijk aangedaan en schijnt er microscopisch geen verschil tusschen de afwijkingen bij arthritis deformans, tabes dorsalis en syringomyelie te bestaan (BORCHARD (36).

vervormingen en verkrommingen van de extremiteiten, als tot abnormale breekbaarheid van het beenstelsel hadden geleid, waarbij het Röntgenonderzoek door de transparente beelden een rarefactie vooral van de substantia spongiosa der epiphysen, maar ook van de diaphysen doet vermoeden. In 't midden latend, of we bij de myopathieën te doen hebben met een lijden van het centrale zenuwstelsel, zooals SCHULTZE (258) [1]) terecht opmerkt, zijn de pathologische anatomische onderzoekingen over deze beenaandoeningen nog zoo onvolledig, dat we een vermelding hiervan voldoende mogen achten en de vraag waarop dit beenproces berust, voorloopig buiten beschouwing moeten laten.

De beenveranderingen bij hemiplegici (DEJERINE (66), NONNE (190) moeten ook als beenatrophie worden beschouwd. Waarschijnlijk geldt ditzelfde ook voor de na periphere laesies ontstane, z. g. n. neurotische beenatrophieën (BERENT, SUDECK) [2]).

Al wordt het hiermede hoogst waarschijnlijk, dat organische aandoeningen in het centrale zenuwstelsel niet in staat zijn, plaatselijk die veranderingen in het been te voorschijn te roepen, zooals men ze bij de osteomalacie over het geheele skelet verbreid vindt, is daarmede de hypothese, dat de osteomalacie het gevolg zou zijn van een algemeen gestoorde functie van het centraal orgaan, nog niet weerlegd.

---

[1]) SCHULTZE (258), die zooals zoovelen voor hem, geen enkele afwijking in het centrale zenuwstelsel vond, spreekt als zijne meening uit, dat het de vraag is, of de spierdystrophie afhankelijk is van eene stoornis in het centrale zenuwstelsel. Het vinden van uitgesproken beenatrophie, ook in zijn geval, vindt hij er voor pleiten, dat evengoed onbekende stofwisselingsstoornissen of tot nog toe onbekende abnorme chemische invloeden, ook zonder primaire zenuwziekte zoowel het spier- als het beenstelsel op gelijke wijze kunnen doen atrophieeren.

[2]) Hoe interessant ook, zie ik mij genoodzaakt de vraag, of de beenstoornissen bij bepaalde aandoeningen van het zenuwstelsel terug te brengen zijn tot direct-trophische invloeden of tot indirecte (circulatiestoornissen, inactiviteit, etc.) hier verder buiten beschouwing te laten. Hiervoor kan ik verwijzen naar de onderzoekingen en opvattingen van SCHIFF, SCHROEDER VAN DER KOLK, VIRCHOW, CHARCOT, NASSE, KASSOWITZ en MEYER, BILLIARD en BRILLET (37), KAPSAMMER (137) etc.

We weten, dat onze geheele stofwisseling onder invloed staat van het centrale zenuwstelsel. Dat dus een algemeen ziekzijn van het beenstelsel, eene ziekte die in zoovele opzichten den indruk maakt een stofwisselingsziekte te zijn, evenals de diabetus mellitus, in verband met functiestoornissen van het centrale zenuwstelsel wordt gebracht, is zoo onlogisch niet gedacht (POMMER (299)). Alleen hoe dat verband dan zou zijn, hoe dan de osteomalacie met al zijne afwijkingen moet verklaard worden, blijft vrijwel een open vraag.

Hoewel zeer zeker de meeste onderzoekers het eens zijn, dat er verband moet bestaan tusschen het veelvuldig optreden van osteomalacie bij psychosen-lijders (BLEULER (20) vindt geene aanleiding een bepaald verband aan te nemen) [1]) zijn hunne uitlatingen meestal zeer vaag.

MÜNCH (169) zegt in 1851 bij de beschrijving van eene osteomalacie + dementia epileptica: „es könnte möglich sein, dass zwischen diesen beiden Erscheinungen eine Zusammenhang stattgefunden hat, jedoch möge ich nicht darüber etwas aus zu sprechen". Vele anderen na hem spreken wel van een verband, de een beschouwt het als eene trophische stoornis van uit het CZS. (MORSELLI (166), anderen spreken wel van den invloed, die diepgaande psychische alteraties op het ontstaan der osteomalacie schijnen te hebben [2]), maar aan eene

---

[1]) BLEULER schrijft het ontstaan der osteomalacie toe aan een te weinig komen in de buitenlucht van de menschen in een gesticht. Behalve dat vele der door hem beschreven gevallen niet boven elken twijfel verheven zijn, gaat deze opvatting voor vele gestichten, in het bijzonder voor Meerenberg, bij lange na, niet op.

[2]) LITZMAN (141), ECKSTEIN (71), LITTAUER (146), DURHAM (51).

GILFORD (91), spreekt van eene bepaalde praedispositie. Ook M'INTOSH (117) laat zich niet verder uit.

VON WEBER EBENHOFF (280), getroffen door het feit, dat er van de 15 bekkens in het pathologisch anatomisch museum 6 waren, die uit krankzinnigengestichten kwamen, spreekt de hoop uit, dat de onderzoekingen van het centrale zenuwstelsel bij osteomalacie-patienten meer licht zullen werpen op de pathogenese van de osteomalacie.

De afwijkingen die ik in het centrale zenuwstelsel mijner gevallen vond, hebben niet aan deze verwachting voldaan.

werkelijke verklaring hebben zich slechts weinigen gewaagd. De opvatting van POMMER (199) hebben wij reeds besproken, dus kunnen wij deze buiten beschouwing laten. (Zie pag. 109).

Degene, die zich feitelijk het eerst duidelijker heeft uitgelaten, is SCHMIDT (234) geweest, die als hypothese opwerpt, dat misschien door de psychose de stofwisseling op dezelfde manier verandert als in de laatste dagen der zwangerschap, in en na het puerperium; de genoten koolhydraten worden in melksuiker omgezet, die op de ziekteplaats gekomen, een volledig gistingsproces doen ontstaan, waaruit melkzuur zou komen, dat tot oplossing der kalk zou voeren. Hoewel te bezien staat, of we met een werkelijke osteomalacie te doen hebben, is de hypothese toch zeer zeker gebaseerd op het ontstaan van een uitgesproken beenverweeking.

Als DAVEY (61) in 1858 zegt, dat hij de osteomalacie opvat als eene ziekte van het sympathisch zenuwstelsel, waardoor eene veranderde functie der capillairen in het leven wordt geroepen, die tot de osteomalacie aanleiding heeft gegeven. Als hij de osteomalacie opvat als „a peculiar atonic affection of the bones", dan mogen we daarin toch zeker een poging tot verklaren zien, al brengt deze hypothese ons niet veel verder.

De opvatting, die FINKLENBURG (85) in 1860 uitspreekt, dat door ruimtebeperking in den schedel (indrukken van het pars basilaire, os occipitale, verdikking der tabula interna, waardoor stuwing in de bloedcirculatie van den schedel) de psychosen bij zijne 2 patienten verklaart, voldoet ons daarom niet, omdat 1e. lang niet altijd schedelveranderingen worden geconstateerd; 2e. de osteomalacie meestal optreedt lang na het eerste begin der psychose [1]).

Als WAGNER (282) de mogelijkheid toelaat, dat de osteomalacie als stofwisselingsziekte mag worden opgevat en dat dus

---

[1]) Ook SOLLY (236) wijst op het eigenaardige, dat van zijn 2 patienten de psychisch-abnormale een zeer dikken schedel had, terwijl dit bij de normale niet het geval was.

door veranderde bloedsamenstelling, de psychische afwijkingen ontstaan door opgewekte voedingsstoornissen in de hersenen, dan tracht ook hij te verklaren het vóórkomen van eene psychose bij osteomalacie [1]).

Zeer zeker is niet van belang ontbloot, dat hem is opgevallen, dat in de streek waar veel osteomalacieën optreden, ook het optreden van puerperaal en zwangerschapspsychosen zoo veelvuldig is.

De eerste, die zich aan eene eenigszins diepere en uitvoeriger verklaring heeft gewaagd, is HABERKANT (111) geweest.

Deze vindt, dat: 1e de osteomalacie het veelvuldigst voorkomt bij de dementia praecox en bij aangeboren zwaktetoestanden van den geest, dat zij bij de Morbus Basedow en bij myxoedeem meer voorkomt, dan bij andere ziekten. Waar nu dementia praecox (speciaal de katatonie) misschien als autointoxicatie mag worden opgevat en ook de Morbus Basedow en myxoedeem hiertoe teruggebracht kunnen worden is dit zijns inziens van groot belang in verband met het optreden van de osteomalacie in zwangerschap en puerperium. Immers deze spelen in de aethiologie der psychosen eene groote rol. Ja, de meeste psychosen, die bij Basedow en bij zwangerschap optreden, zou men gevoegelijk in de groep der dementia praecox kunnen onderbrengen.

Kan het nu ook zijn, zegt hij, dat we een bepaald gift hebben, tengevolge van gestoorde inwendige secretie der ovariën of zieke glandula thyreoidea, waardoor eerst het centrale zenuwstelsel ziek wordt (het meest gevoelige weefsel) en daarna pas de beenveranderingen in het leven worden geroepen? Hij stelt dus als hypothese, dat een en hetzelfde gift de psychose (en dan speciaal de dementia praecox) en later de osteomalacie in het leven roept.

---

[1]) OGLE (191) zegt (pag. 291). The disease called mollities ossium or osteomalacia presents features which render it likely, I think, that modifications in the condition of the nervous system have in many cases, at least, much to do with its production.

Ook Barbo (19) is de meening van een circuleerend vergift, dat eerst de psychose, daarna de osteomalacie veroorzaakt toegedaan, hoewel hij zich over den invloed, die de glandula thyreoidea daarbij heeft, niet durft uit te spreken, daar in zijn 4 gevallen de schildklier niet zou zijn aangedaan.

Al deze hypothesen, uitgezonderd die van Haberkant, geven ons heel weinig uitleg van verschillende klinische feiten, die we met betrekking tot het optreden der osteomalacie kennen. Maar ook deze Haberkant'sche hypothese kan mij onmogelijk voldoen. Dat toch de osteomalacie gevolg zou zijn van een primair ziek zijn, van glandula thyreoidea of ovarium blijft, zooals we straks zullen zien, nog onbewezen. Hij gaat dus van een m. i. verkeerde premisse uit.

Om hierover echter een goed oordeel te kunnen vellen, is het noodig eerst de andere pathogenetische hypothesen na te gaan.

De pathogenese-leer der osteomalacie werd in geheel nieuwe banen gevoerd, nadat Fehling (81) den 4den Januari 1887 eene osteomalacielijderes zag genezen na wegname alleen van beide ovariën.

De porro-operatie had reeds aan enkele gevallen van osteomalacie genezing gebracht (Saenger. Der Kaiserschnitt, Leipzig 1882). Uitgaande van het idee, dat door de porro-operatie, ovulatie, zwangerschap, factoren, die het ontstaan van de osteomalacie in de hand werken, ophielden, besloot Fehling tot dubbelzijdige castratie over te gaan.

Steunend op dit therapeutisch effect van de castratie, door hem zelf en anderen bevestigd, doet hij al spoedig een geheel nieuwe theorie over de pathogenese der osteomalacie het licht zien. „Het wezen der osteomalacie zou gezocht moeten worden in eene ziekelijke functie van de ovariën”.

De aethiologie wijst er op, dat zwangerschap en puerperium de grootste factoren zijn bij het ontstaan der osteomalacie.

De kliniek zou op een vermeerderde of ziekelijke functie wijzen — de menstruatie zou abundanter zijn, de vruchtbaarheid zou grooter zijn.

Hij spreekt zich hier als volgt uit: (Archiv f. Gyn. Bd. 39) „Ich bin geneigt anzunehmen, dass es bei der Osteomalacie durch krankhafte Tätigheit der Ovarien reflektorisch auf den Sympathicusbahnen zu einer krankhaften Reizung der Vasodilatoren kommt oder zu einer Lähmung der Vasokonstriktoren. Wahrscheinlicher ist das Erstere. Unter dem Einflusse der venösen Stauungshyperämie des Knochens kommt es zuerst zur Auflösung der Kalksalze, dann zur Einschmelzung des Knochengewebes; ob hierbei, wie RINDFLEISCH annahm, die vermehrte CO_2 im Spiele ist als auflösendes Moment, oder ob andere Saüren tätig sind, wird noch fest zu stellen sein. Die Folge ist jedenfalls neben der anfangs erhöhten Resorption eine Verminderung zur Kalkassimilation. Fällt durch Wegnahme der Ovarien der anhaltende Reiz auf die Vasodilation weg, so vermindert sich der Blutreichtum der Gefässe, es findet wieder Neubildung des Knochengewebes und Verminderung der Kalkausscheidung statt. Die Osteomalacie ist demnach als eine Trophoneurose der Knochen anzusehen".

Was het wonder, dat men het effect der operatie ziende, met enthousiasme deze ovariaalhypothese overnam?

Wel onderging zij talrijke modificaties KEHRER[1]), SCHNELL(239)[2]),

---

[1]) KEHRER (geciteerd naar LITTAUER), stelt een zuiver chemische hypothese op — door de ovariën wordt een chemische stof geproduceerd, die in het bloed komt, welke de eigenschap bezit de beenphosphaten en carbonaten op te lossen. In den norm *remt* deze hypothetische stof slechts de beennieuwvorming. Bij overproductie krijgen we dus osteomalacie.

[2]) SCHNELL (239) houdt vele slagen om zijn arm. Hij onderscheidt twee vormen, de tardive en progressive vorm. Bij deze laatste is zwangerschap niet de principieele oorzaak. Toch oefenen ook hier de ovariën een grooten invloed uit. Hij ziet in de ovariën organen, die met gland. thyreoidea en pancreas analoog door stofwisselingsproducten in verband met zenuwinvloeden een „regulatorischen Beisteuer" voor de chemische huishouding van ons organisme leveren. Als deze onbekende producten, door een onbekende eerste oorzaak zich op onbekende wijze veranderen, zoo lijdt het chemisme van dissimilatie en assimilatie, die klinisch voornamelijk in het beenstelsel tot uiting komt.

Lauper (149) [1]), maar toch wordt de opvatting, dat het wezen der osteomalacie gezocht moet worden in eene primaire aandoening der ovariën, door velen ook in den tegenwoordigen tijd nog als de meest verklaarbare gehuldigd.

Het feit, dat de geslachtsklieren een grooten invloed op onzen beengroei uitoefenen, welke door Sellheim (252) experimenteel na wegname van ovariën en testes bij jonge dieren werd geconstateerd [2]), het vermoeden, dat de kiemklieren op de phosphor- en kalkstofwisseling grooten invloed schijnen te hebben Curatullo en Tarulli (38) [3]) maar vooral de door Hanau (100) [4]) gekenmerkte verandering van het been, die men bij zwangere vrouwen zeer veelvuldig aantreft, in verband met de zoo

---

1) Lauper (149) neemt aan dat in de ovariën zou geproduceerd worden een „osteomalacischer Substanz". Hij stelt de mogelijkheid (pg. 32) „dasz durch die natürliche Imfung auf den Wege der Resorption vom Magendarmkanal aus den Verdauungsfermenten widerstehende Mikrobenstoffwechselprodukte dem Blute zugeführt werden die im Ovariën die vermehrte Produktion jener hypothetisch osteolyt. Substanz anregten".

2) Gecastreerde mannen vertoonen een grover skelet dan normalen, (Littauer (146)). Voor het rundvee geldt hetzelfde (Lauper (149)).

3) Curatullo en Tarulli nemen aan: dass ein inneres Sekretionsprodukt der Eierstocke die Oxydation der organischen phosphorhaltigen Stoffe begünstigt, welche das Material für die Bildung der Knochensalze liefere (geciteerd naar Cramer (39)).

Deze bewering vindt geen steun in de onderzoekingen van Lüthje (150), die na castratie geene verandering in de uitscheiding der phosphaten vond.

Ook K. en C. Berger, geciteerd naar Tolot et Sarvonat (262), vonden geene verschillen.

Daartegenover staat, dat Neuman (186) en Senator (241) na het geven van ovariaal-substantie vermeerderde uitscheiding van kalk in urine en faeces constateerden.

4) Hanau (100) en Bertschinger (10), vonden bij een groot aantal zwangeren breede en talrijke kalklooze lagen osteoid weefsel, zoowel subperiostaal als aan de wanden der mergholten en Haversche kanalen, vooral als er veel schedelosteophyt voorhanden is, ook de Recklinghausen'sche „Gitterfiguren" werden veel waargenomen. *In geen der gevallen waren zulke klinische of grof-anatomische veranderingen te constateeren, als bij de osteomalacie.*

Schrijvers staan op het standpunt der appositieleer.

schitterende resultaten door castratie verkregen, dit alles steunt zeer zeker de opvatting, dat men de ziektemakende oorzaak in de ovariën zou moeten zoeken.

Het experiment van STOCKER (255), die bij een kalf van 4 weken, de ovariën van eene gezonde koe inplanteert en dan rachitis ziet optreden (welke door sectie wordt bevestigd) en daaruit concludeert, dat in een hypersecretie van de ovariën, de oorzaak der rachitis en der osteomalacie moet gezocht worden, staat nog te veel op zichzelf om bewijskracht te kunnen hebben [1]).

Toch zijn er te veel argumenten tegen deze ovariaalhypothese, om deze zonder meer over te kunnen nemen.

Wat leeren ons de onderzoekingen met het oog op eventueel pathologische afwijkingen in de ovariën gedaan?

FEHLING (87), HEYSE (109), ROSSIER (224), DONAT (56), THORN (264), SCHNELL (239), EBERHARDT (70), SCHOTTLANDER (244), MACEDONIO (168), MEEK (170), vinden allen diepgaande veranderingen in de ovariën [2]).

Daartegenover staat, dat er een aantal gevallen zijn, waar, niettegenstaande nauwkeurig onderzoek, geen pathologische afwijking in de ovariën aantoonbaar was (VON WINKEL, LOHLEIN, SEELIGMAN (248), LAUPER (149).

Maar m. i. van evengroot belang is, dat de ovariën zoo herhaaldelijk grove aandoeningen vertoonen bij verschillende ziekten, dikwijls zonder, dat ze tot een of ander verschijnsel

---

[1]) STOCKER vindt bij de sectie atrophie van de bijnieren, tengevolge van de hen antagonistisch tegenwerkende hyperfunctie der ovariën.

[2]) Deze veranderingen kunnen (geciteerd naar LAUPER) teruggebracht worden tot verwijde en geslingerde vaten en hier en daar hyaline degeneratie van hunne wanden, zoo nu en dan sclerose van de corticalis, cysteuse ontaarding der follikels, die nu eens eene vermeerdering, dan weer eene vermindering in aantal, doch meestal onregelmatig verdeeld, worden aangetroffen. Zoo nu en dan vindt men hyaline haarden in de substantia corticalis (HEYSE, ROSSIER), geringe haemorrhagieën (operatieve ingreep! WALDEYER), opvallende bloedrijkdom (SCHOTTLAENDER).

aanleiding hebben gegeven, vandaar dan ook, dat FLATAU (83), BREIDHARDT (17), en BULIUS (16) aan hun gevonden afwijkingen geen specifieke waarde toekennen en ook FEHLING zelf reeds aan de anatomische fondsen geen voldoende waarde durft toeschrijven. Trouwens de beschreven veranderingen zijn zoo verschillend, dat men zeker van specifieke, altijd weer terugkeerende, soortgelijke veranderingen, niet kan spreken.

Men kan zich echter op het standpunt van velen plaatsen, die zeggen: een microscopisch normaal beeld van een orgaan behoeft niet met een normale, goede functie samen te gaan en dan moet zoo'n uitspraak volkomen toegegeven worden, doch er zijn zoovele andere dingen, die de ovariaalhypothese als zoodanig onwaarschijnlijk maken, dat we aan de beschreven afwijkingen zeer zeker niet te groote waarde mogen hechten.

In de eerste plaats komt de osteomalacie niet alleen voor bij puerperae en zwangeren, maar ook bij seniele individuen, waar we het orgaan, of liever de functie daarvan, toch zeer zeker buiten beschouwing mogen laten, treedt ook op bij mannen, men zou dan echter een testiculaire hypothese naast de ovariaal hypothese kunnen stellen, treedt op bij nooit gebaard hebbenden. Dit laatste kan wel niet als bijzonder argument dienen, maar wijst er toch zeker op, dat zwangerschap en puerperium lang niet altijd de hoofdfactoren zijn.

Wat echter het meeste pleit tegen de ovariaaltheorie, is het zoo nu en dan uitblijven van eenig resultaat na de castratie en het nog al eens optreden van recidieven: ik kan hier niet vervallen in eene opsomming der negatieve tegenover de positieve resultaten, die men door castratie verkreeg [1]) alleen kan ik vermelden, dat de negatieve resultaten nog vrij vele zijn. Tegen de hypothese pleit ook, dat met het optreden der menopauze de osteomalacie, indien zij bestaat, meestal kalmpjes haar gang gaat.

---

[1]) Daarvoor verwijs ik naar de werken van LATZKO (142, 144, 145), FEHLING (81, 87), POLGAR (205), MESLAY (175), waarin uitvoerige statistieken.

Ook zou men moeilijk met eene zuivere overiaaltheorie in verband kunnen brengen het zoo gaarne endemisch optreden en het familiair optreden (waarop Hönnicke de aandacht heeft gevestigd [1]).

Hoe dan het gunstige resulaat, wat men door castratie verkrijgt, verklaard moet worden, blijft vooralsnog onbekend. Dat zooals Gelpke (92) wil, door de castratie een afname van den bloedtoevoer „Verödung der Gefässe und dadurch Schrumpfung und Hartwerden der Weichteile und Knochen", tot stand wordt gebracht, blijft evengoed hypothese, als wanneer Hönnicke zegt, dat door castratie de phosphor in het organisme wordt tegengehouden en dus gunstig zou werken op het verloop der osteomalacie, hoewel deze laatste aanname, met het oog op de onderzoekingen van Sellheim (252), Curatullo en Tarulli (38), veel verleidelijks in zich heeft, temeer, daar wij het gunstige effect van den phosphor op het verloop van de osteomalacie door vele ernstige onderzoekers hebben leeren kennen.

De hypothese dus dat het wezen der osteomalacie gezocht moet worden in het ziek zijn van het ovarium — hetzij primair, hetzij secundair — mist tot nog toe voldoende bewijskracht.

Dat er echter een nauw verband bestaat tusschen geslachtsklierfunctie en osteomalacie, daarop wijzen ons de aetiologische factoren, daarop wijst ons vooral ook het nuttig effect, dat men door middel van castratie verkrijgt.

Als men dan in het eind der 19e eeuw door het dierexperiment en door den vooruitgang der operatieve techniek leert inzien en begrijpen de groote waarde, die verschillende klieren voor het normaal bestaan van het dierlijk organisme hebben, ontwikkelt zich de leer der z. g. n. inwendige secretie. Aan

---

[1]) Moeilijk met de zoo dikwijls gehuldigde hypothese, dat door een hyperfunctie van het ovarium de osteomalacie zou ontstaan, zijn in overeenstemming te brengen, de waarnemingen, die er op wijzen, dat tijdens de graviditeit de secretie van het corpus luteum de ovariaalfunctie remt.

bepaalde klieren worden bepaalde functies toegekend — de kennis wordt door de kliniek uitgebreid. 't Kon moeilijk anders of vele ziekten, duister in hunne pathogenese, werden aan eene stoornis in de functie dezer organen toegeschreven. Ook de osteomalacie heeft reeds het rijtje doorloopen. Aan bijna ieder dezer klieren met inwendige secretie is reeds een pathogenetische hypothese verbonden, zoo, behalve aan de ovariën, aan de schildklier, de bijnieren. Ook de epitheellichaampjes zijn in nauwer verband met de osteomalacie gebracht.

Volgens HOENNICKE (104-106) zou de oorzaak der osteomalacie gezocht moeten worden in een hyperthyreosis. De gronden, die hij daarvoor aanhaalt, zijn de volgende: *a.* Er zijn bepaalde streken in Europa, waar de osteomalacie endemisch is [1]. In die streken nu zouden aandoeningen der schilklier (krop en morbus Basedow) ook endemisch zijn [2]. *b.* Bij krop- en schildklierziekten, vooral bij de morbus Basedow, worden dikwijls osteomalacieën en osteomalacische verschijnselen waargenomen. De morbus Basedow zou een der veelvuldigste complicaties der osteomalacie zijn. *c.* In een groot deel der osteomalacie gevallen kunnen objectief veranderingen der schildklier en thyreogene verschijnselen worden aangetoond [3].

---

[1] Genoemd worden de Elsas, de Hartz, Beyeren, Saksen, Bohemen, de omstreken van Wurtemberg, Heidelberg, Weenen, Budapest, Kroatië, de omstreken van Milaan, het dal van Olona en van Ergolz.

[2] Hij gaat zelfs zoo ver te zeggen: in Gegenden wo keine Kröpfe vorkommen, findet man auch keine Osteomalacie. Hieruit mag niet worden afgeleid, dat waar de krop endemisch is, osteomalacie moet worden aangetroffen, zooals STOELZNER (254) tegen HOENNICKE aanvoert.

[3] HOENNICKE zelf onderzocht 33 gevallen van osteomalacie uit het Würzburger materiaal van HOFMEYER en vond bij een geval morbus Basedow, bij 3 gevallen een groot struma, bij 15 gevallen een middelmatig struma, bij 2 gevallen een waarschijnlijke struma en bij 1 een thyreoiditis. Bij 4 gevallen kon hij geen struma constateeren. In 7 van zijne gevallen bestonden bij familieleden ziekten van de schildklier. Daarbij kwam, dat bijna al zijne zieken vertoonden verschijnselen van dysthyreoidismus, nervensheid, duizeligheid, congesties naar het hoofd, tremoren, hartkloppingen.

Gaan we nu na, of deze hypothese van HOENNICKE voldoende recht van bestaan heeft, dan kunnen ten gunste hiervan verschillende gegevens worden aangehaald. HOENNICKE zelf vermeldt uit de literatuur gevallen waar morbus Basedow te zamen met osteomalacie zou zijn waargenomen [1]). (KOEPPEN (129), HÄMIG (105), LATZKO (142), HIRSCHL [2]), REVILLIOD (228)). Hij vond onder de door HOFMEYER beschreven gevallen van osteomalacia een geval van morbus Basedow en vermeldt zelf een geval, waar osteomalacie bij een Basedowlijder werd gevonden (zie beschrijving van dit geval in de casuistiek). Verder vond ik beschreven een geval door TOLOT en SARVONAT (262) [3]), een door MEEK (170) [4]), en vinden we onder de door BAB (29) ver-

---

1) Hij noemt een geval van KÖPPEN en een van HAEMIG, waarbij pathologisch anatomisch de osteomalacie werd bevestigd (in het KÖPPEN'-sche geval door von RECKLINGHAUSEN). Verder een geval van MÖBIUS, een van KÖPPEN en verder gevallen van LATZKO, die resp. 1, 1 en 6 gevallen klinisch waarnamen.

2) Het geval van HIRSCHL is naar zijne meening reeds door LATZKO beschreven.

3) TOLOT en SARVONAT vermelden het volgende geval. Vrouw, 52 jaar, tremores, tachycardie, exophthalmus, profuse menstruatie en osteomalacie. Bij de sectie kolossale krop en microscopisch het typische beeld der osteomalacie, zoowel wat het beenmerg als het been zelf betreft. „La moëlle est en activité très manifeste. Contrairement à ce qu'on voit normalement à l'age présenté par la malade, même au niveau des côtes, ou la moëlle reste active assez longtemps".

Schrijvers stellen zich in zoover op HOENNICKES standpunt der geographische uitbreidingswijze, dat zij volkomen toegeven, waar de osteomalacie voorkomt, worden ook schildklierziekten aangetroffen. Ook de streek nl. rondom Lyon is volgens schrijvers een streek, waar gaarne Morbus Basedow optreedt, en ook daar doen zich vrij veel gevallen van osteomalacie voor.

4) MEEK beschrijft een 21jarig ongehuwd meisje, die geleidelijk osteomalacie kreeg. Reeds vanaf haar 17e jaar Morbus Basedow (struma tachycardie, exophthalmus). Bij de sectie: nephritis suppurativa, ovarien klein, zacht, bleek, bijnieren schijnen normaal. Schildklier groot, vast en dicht bruinrood op doorsnede. In de rechterkwab enkele colloidale kysten. Microscopisch vindt hij de schildklier normaal(!!) BEEN heeft ook microscopisch de veranderingen, zooals de osteomalacie ze aanwijst.

meldde osteomalaciegevallen eene lijderes met geringe vergrooting der thyreoidea, geringe exophthalmus, met misschien enkele myxoedemateuse verschijnselen en beschrijft PAVIOT (206a) [1], een osteomalaciepatient met gedeeltelijke Basedow symptomen. Ook REVILLIOD (298) spreekt over een bepaald verband tusschen osteomalacie en thyreoidisme.

Ook bij kretins zou gaarne osteomalacie optreden. ALLARA (geciteerd naar Hoennicke) vermeldt, dat kretins dikwijls lijden aan rachitis en osteomalacia. Reeds JOLLY (122) vermeldt een geval van osteomalacie bij een kretinen idioot. En ook RECKLINGHAUSEN vermeldt een geval. MARINESCO, PARHON en MINEA (165) vermelden een osteomalacie bij een doofstommen kretin. Er zijn verder gevallen bekend, waar bij de osteomalacielijder een struma of andere schildklierveranderingen werden gevonden, zonder Basedow-verschijnselen.

Klinisch werd dit door ECKEL (76), STERNBERG (243), MASSIEGEN en STIEDA (257) waargenomen, zoowel klinisch als postmortaal door FINKLENBURG (85), POMMER (199), POPPE (208), BAAKE (22). WULFF [2]) en SOMMER vonden een struma, welke tijdens het leven niet gevonden werd.

MESLAY (175) [3]) vermeldt in een van zijn 4 gevallen veranderingen van de schildklier.

---

[1]) PAVIOT beschrijft un tremblement nerveux bien rythmique et individuel des doigts, de la dilatation pupillaire à gauche, de l'exophthalmie, mais sans autre signe oculaire de la maladie de Basedow.

[2]) In het geval BAAKE staat bij de sectie, pag. 20: in der rechten Schildrüse ein taubenei grosser Kropfknoten von teils braunlich durchschimmerndem, teils gelblich weissen Aussehen, mit reichlichen Blutgefässen. WULFF (Petersburger med. W. 1882) vond: hochgradige Entartung der Schildrüse (geciteerd naar HOENNICKE).

[3]) MESLAY (175), pag. 174, geval 2, glande thyreoide: volumineux, à la palpation on y perçoit des points indurés qui incisés se montrent être des kystes que comme un petit pois et remplis d'un liquide muqueux et filant. En certains points on trouve des kystes abondances dont la taille ne dépasse pas un grain de millet.

Bij Erdheim (73) [1]) vinden we in 7 van zijn 8 osteomalaciegevallen veranderingen in de schildklier.

Parhon en Minea (204) beschreven 2 gevallen van osteomalacia senilis met schildklieraandoeningen [2]). Marinesco, Parhon en Minea (165) beschrijven behalve den reeds genoemden, doofstommen kretin, nog twee gevallen van osteomalacie, waar veranderde schildklieren werden gevonden [3]). In het geval van v. Weber Ebenhof (280) vinden we „Schildrüsse mittelgrosz grobkörnig, braunrot gefarbt". Ook Haberkant vermeldt in een van zijne gevallen schildklierveranderingen [4]).

Barbo (19) daarentegen zegt, dat in zijn 4 gevallen geene veranderingen werden waargenomen in de glandula thyreoidea. Ook in een geval van Meslay (175) zouden geene veranderingen der schildklier gevonden zijn. Daartegenover zouden wij weer onze 4 gevallen kunnen stellen, waarbij in alle, veranderingen reeds macroscopisch duidelijk zichtbaar werden gevonden.

---

[1]) In de 6 gevallen van Erdheim vermeldt hij in een geval een macroscopisch en histologisch normale schildklier. In een geval geringe colloidstruma, plus zwangerschapshyperplasie. In een geval eenige kleine adenomen. In de 3 andere gevallen uitgesproken strumas (één diffuus colloid struma met hyperplasie, twee keer een struma adenomatosa. In nog 2 gevallen waren ook de schildklieren veranderd.

[2]) Doua cazui de osteomalacie senila. Riv. stintelor medicale No. 1, 1907. (Geciteerd naar Marinesco). Geval 1 struma, wegend 120 gram, met sclerotische veranderingen, weinig colloid, kalkinfiltratie. Geval 2 schildklier weegt slechts 15 gram en is sclerotisch veranderd.

[3]) Geval 1: (kretin) uitgesproken sclerose der schildklier, met degeneratie van het bindweefsel. Geval 2: schildklier weegt 8 gram, is zeer klein. Geval 3: schildklier weegt 40 gram, wordt gedeeltelijk ingenomen door eene verkalkte knobbel, de rest is sclerotisch veranderd. Uitgezonderd het eerste geval staat het m. i. lang niet vast, dat schrijvers voldoende onderscheid maken tusschen seniele osteoporose en seniele osteomalacie.

[4]) Schildklier normaal van grootte, rechter kwab kysteus veranderd, linker kwab iets grooter, vermeerdering van het bindweefsel, het lumen der acini bijna zonder colloid. (Zie verder casuistiek).

Monéry (thèse de Lyon) vond in een geval van osteomalacie het jodium in de glandula thyreoidea ontbreken.

Parhon en Goldstein (les secrétions internes Paris 1909) vonden het jodium eer vermeerderd, dan verminderd.

Voor zoover wat de kliniek en de postmortale vondsten ons omtrent de schildklier bij de osteomalacie leerden. Gaan we nu na of we meer argumenten ten gunste van de schildklierhypothese kunnen vinden. We mogen toch het beenlijden als een der meest in het oog loopende verschijnselen bij de osteomalacie beschouwen.

De schildklier staat nu in zeer nauwe betrekking tot het beenstelsel. Dat de kretins een terugblijven in groei van hun beenstelsel vertoonen (hoofdzakelijk door stoornis in de enchondrale ossificatie) staat vast. Holmgren (115) toonde aan, dat omgekeerd bij Basedowlijders op jeugdigen leeftijd de enchondrale ossificatie spoediger plaats vond dan bij normalen [1]).

Dat schildklierpraeparaten bij kretinen, bij vele infantilen met niet verkalkte epiphysairlijnen (type Brissaud) een gunstigen invloed uitoefenen, ook speciaal op de enchodrale verbeening, is genoegzaam bekend.

Zeer vele onderzoekers schrijven aan schildklierpraeparaten een gunstigen invloed toe op de snellere genezing van fracturen [2]).

---

[1]) In verband hiermede zijn de waarnemingen van Bircher (18) interessant. Deze gaf aan jonge ratten, die niet meer door de moeder werden gevoed thyreoidtabletten te vreten. Deze dieren bleven in groei terug. Dit terugblijven in groei schrijft hij toe aan zeer snelle verkalking der epipysairlijn, waardoor de lengtegroei ophield. Hij vond toen bij het contrôledier een zeer breede epiphysairlijn, bij de proefdieren een zeer smalle.

Akopienko (6) vond na wegname der schildklier bij jonge dieren een verlangzaamde ontwikkeling van alle weefsels speciaal van het beenstelsel.

[2]) Bij Marinesco (165) vinden we een aantal schrijvers aangehaald, die met thyreoideapraeparaten, zoowel positieve, als ook negatieve resultaten hadden.

Gautier (Lyon médical 27 Juin et 4 Juillet 1897). Médication thyroidienne dans les fractures à consolidation retardée. en in „Les médications thyroidiennes. Paris 1902"), verzamelde 37 gevallen, waarbij in 32 gevallen het geven van thyreoidpraeparaten een gunstigen invloed op de fractuurgenezing had uitgeoefend.

Hanau et Steinlein vonden, dat bij gethyreoidectomiseerde dierenfracturen langzamer genazen.

Ook Bayon (23) is het met Hanau en Steinlein eens en beweert, dat bij gezonden fracturen sneller genezen.

Stofwisselingsproeven wijzen op den invloed, die het geven van thyreoideapraeparaten heeft op de kalk en phosphorcyclus (Roos (213), Scholtz (260), Silvestri en Tosatti [1]). Bij morbus Basedow zou de phosphor en kalkuitscheiding vermeerderd zijn. (Scordo et Franchini, Charcot) en bij myxoedeem verminderd (Roos). De beoordeeling van deze resultaten is een moeilijke, daar velen der door mij genoemde schrijvers slechts uit andere werken konden worden overgenomen en dus de methode, waarop de stofwisselings-proeven zijn genomen mij voor een deel onbekend zijn [2]).

Hiertegenover staan Carrière et Vauverts (Soc. de biologie. Juin 1900) die beweren, dat bij dieren met normale glandula thyreoidea, de experimenteele fracturen langzamer genezen, terwijl volgens Pizzolini (Lo sperimentale Vol. VII, 1903, gecit. naar Marinesco), de vertraging der fracturen bij gethyreoidectomiseerde dieren pas komt als er kachexie is.

[1]) Roos (Zeitschr. f. physiol. chemie Bd. XXXI, Hft. 1, 1895) vindt bij een lijder aan struma en bij een hond, waarbij hij thyreoidectomie deed, verminderde phosphaturie, en tracht uit het terugblijven van phosphor in het lichaam de intellectueele stupor te verklaren (hetgeen overeen zou komen met de theorie, dat vermeerdering van kalk verlaagde, vermindering van kalk in het lichaam verhoogde prikkelbaarheid van het centrale zenuwstelsel zou te weeg brengen). Hiertegenover staan de onderzoekingen van Scholz (Centralbl. f. innere Med. 1895, Bd. XVI, pag. 1039). Deze geeft aan een gezonde en aan een lijder aan morbus Basedow glandula thyreoidea en onderzocht de excreten op NaCl. en P_2O_5. De urinephosphaten bleven vrijwel dezelfde, maar het gehalte aan phosphor in de faecaliën vermeerderde bij den gezonden van 25 op 100 en bleef bij den morbus Basedowlijder gelijk. Hieruit besluit hij, dat hyperthyreoidisme geen vermeerderde phosphaatuitscheiding geeft.

Silvestri en Tosatti (Gaz degli ospedagli e delle cliniche 1907, p. 1067, geciteerd naar Marinesco) vonden: matige giften thyreoidine hebben bij niet lijders aan schildklierlijden een terughouden van calcium tengevolge, groote giften zouden daarentegen eene afgifte van calcium tengevolge hebben. Als schrijvers, die dit ook vinden, noemt Marinesco: Moracrewotio en Nissifesco.

[2]) Speciaal voor de kalkstofwisseling (dus ook voor de phosphor) heeft F. Voigt (Ztschr. f. Biologie 29, S. 325) hierop gewezen. Een eenvoudige urineanalyse is geheel onvoldoende. De meeste kalk verlaat ons lichaam waarschijnlijk door het epitheel van onze darmen. Ook van Noorden en Belgardt (184) wijzen hierop.

Hoewel deze laatste niet altijd eensluidend en wel eens moeilijk te beoordeelen zijn, wijst toch alles er voldoende op, dat de schildklier een groote rol vervult bij de instandhouding van ons beenstelsel.

Het experimenteel verkrijgen van osteomalacie, door het geven van schildklier aan een zwanger konijntje, zou Hoennicke (98) eenmaal gelukt zijn.

Een eigenaardig, moeilijk daarmede in overeenstemming te brengen resultaat vermeldt Panse (200), die bij zwangere konijnen de schildklier wegnam en aldus osteomalacie in het leven riep.

Men zou nu kunnen spreken op de manier zooals Marinseco (165) dit doet, om te verklaren, dat men osteomalacie zoowel bij hypo- als bij hyperfunctie der glandula thyreoidea krijgt: „Il semble resulter qu'il soit nécessité d'une certaine dose d'un optimum quantitatif, de sécrétion thyroidienne, et qu'au dessous ou au dessu de cette dose le métabolisme du calcium est en défaut. On conçoit de cette façon la possibilité d'un syndrome ostéomalacique dans l'insuffisance thyroidienne comme dans l'hyperthyroidienne", maar met zoo'n uitspraak komt men niet veel verder.

Of nu de schildklier invloed op onze beenstofwisseling bezit op directe of indirecte wijze (circulatieverandering) kunnen wij in het midden laten.

Kunnen we nu, waar het experiment ons tot nog toe vrijwel in den steek liet, op grond van deze verwantschap tusschen schildklier en beenstofwisseling (welke het geheele leven door plaats vindt), in verband met de mededeelingen van Hoennicke, Tolot en Sarvonat, Marinesco, Parhon en Minea, gezien de beschreven veranderingen aan schildklieren van osteomalacie-lijders, ook de afwijkingen in de schildklieren van 4 door ons daarop onderzochte gevallen in aanmerking genomen, aannemen de als zoodanig opgeworpen hypothese, dat de osteomalacie een direct

gevolg is van eene gestoorde functie der glandula thyreoidea? [1]) Ik meen, dat daarop dan slechts een ontkennend antwoord kan volgen.

Dat in verschillende gevallen vermeld staat, dat de schildklier geene veranderingen vertoonde, kan niet als argument tegen deze hypothese gelden, indien niet tevens vermeld staat, dat een nauwkeurig onderzoek ook microscopisch van de *geheele* glandula thyreoidea is geschied [2]) en hiervan is mij in de literatuur tot nog toe slechts één geval bekend. (Erdheim (73)).

Wel echter zijn er tal van andere redenen, die ons nopen voorzichtig te zijn, gevonden schildklierveranderingen in een direct causaal verband met de grondlijnen te brengen.

Zeer terecht zegt Jansen (125) in zijn zorgvuldig bewerkte

---

1) Hoennicke neemt een hyperthyreosis aan en verklaart de gunstige resultaten door castratie verkregen dat daardoor de phosphor en kalk in het lichaam wordt teruggehouden (experimenten van Curatullo).

Möbius (180), die bij een osteomalacische patiente morbus Basedow zag, ontstaan, gelooft, dat de osteomalacie den lijder vatbaarder maakt voor het thyreogene gift.

Latzko aan de wisselwerking tusschen ovariën en thyreoidea herinnerend gelooft, dat het zieke ovarium ook de schildklier ziek maakt, waardoor èn osteomalacie (door de ovariën) èn Basedow door de zieke schildklier zou ontstaan.

Ook Marinesco, Minea et Parhon zijn voorstanders der thyreoideaal theorie. Hoewel zij het samengaan van twee mogelijkheden niet uitsluiten, b.v. dat de glandula thyreoidea door een infectie ziek kan worden, zien zij toch de osteomalacische beenstoornis aan als direct gevolg van de verkeerde thyreoideaal functie (waarschijnlijk hyperfunctie).

Tolot et Sarvonat zijn voorzichtiger, beschouwen de osteomalacie als een „syndrome clinique de la démineralisation osseuse", kennen den invloed der interne secretie een groote rol toe, maar sluiten andere oorzaken, als voedingsstoornissen, die het evenwicht der beenstofwisseling kunnen storen, niet uit.

2) Zooals bekend is en ook door Claude en Smiergeld (48) nogeens in herinnering wordt gebracht, kan men op het onderzoek van een klein stukje, op eene willekeurige plaats uit de schildklier genomen, absoluut niet aan, vooral in de veranderde schildklieren kan op verschillende plaatsen van het orgaan de structuur zulke ongelijke microscopische beelden geven, dat we daaruit foutieve conclusies zouden trekken.

dissertatie: „proeven over transplantatie der schildklier", dat het tot een der moeilijkste problemen gerekend moet worden uit het microscopisch beeld der schildklier zich eene voorstelling van de functie der klier te maken.

Hij wijst op de onderzoekingen van Edmunds, Horsley, Langendorff, Dingvall-fordyce en Peiser, waaruit blijkt, dat reeds physiologische invloeden het beeld van den microscopischen bouw der schildklier in sterke mate kunnen veranderen.

Hoe moeilijk moet het dan wel zijn uit pathologische afwijkingen bepaalde conclusies te trekken, met betrekking tot het grondlijden, waar men deze afwijkingen bij aantreft.

Dit des te meer, daar de meeste onderzoekingen over den microscopischen bouw der schildklier meestal zijn *gedaan* met het *doel* om juist zulk een verband op te speuren en maar al te dikwijls de eventueel bijkomende ziekten, die van het grondlijden onafhankelijk zijn (tuberculose, nephritis, etc.), buiten beschouwing worden gelaten. Ja zelfs, indien zoowel macroscopische als microscopische veranderingen bij een bepaald lijden, altijd worden aangetroffen, zooals bij de morbus Basedow het geval zou zijn, voert men nog steeds strijd of deze veranderingen specifiek zouden zijn zooals Lubarsh (152) meent en staat het nog niet boven allen twijfel verheven, dat de oorzaak van het grondlijden in eene primaire aandoening der schildklier gezocht moet worden.

Men toont dan niets anders aan, dan dat er een zeer nauw verband bestaat tusschen bepaalde ziekteverschijnselen en klierafwijking. Maar er is nog meer, er zijn uitgesproken schildklierveranderingen gevonden bij tal van in wezen geheel verschillende psychosen — zoo bij de epilepsie (Claude en Schmiergeld (48)), bij de dementia arteriosclerotica, bij de dementia senilis, bij de dementia praecox (Zalla (292)), bij kachectische toestanden, bij toxische processen (chronisch alcoholisme. A. Schmiergeld, Archives de médecine expérimentale et d'anatomie patholoqiques 1900, N°. 1), schildklierveranderingen, waarvan de beschrijving dikwijls, doch lang niet altijd

past in hetzelfde beeld als wij in onze gevallen konden waarnemen, zoodat dit de beoordeeling van de beschreven en gevonden afwijkingen nog meer bemoeilijkt.

Toegegeven moet worden, dat de veranderingen, die ik in 4 van de gevallen vond, in sterke mate waren uitgesproken. Om uit die veranderingen echter conclusies te trekken, dat we hier met specifieke afwijkingen te doen hebben, daartoe voel ik mij niet bevoegd. Integendeel na het voorafgaande lijkt het mij zelfs waarschijnlijker, dat we van specifieke veranderingen zeer zeker niet mogen spreken. Ik wil er alleen op wijzen, dat, hoewel in menig opzicht onderlinge verschillen duidelijk zijn, er ook gelijksoortige veranderingen in te vinden zijn, veranderingen, zooals men ze in de Basedow struma's als specifiek heeft beschreven, veranderingen, zooals ze in sommige gevallen bij de osteomalacie staan vermeld.

En waar nu in geen der 4 daarop onderzochte gevallen een normale schildklier werd aangetroffen, sterken deze veranderingen ons in het vermoeden dat tusschen osteomalacie en schildklieraandoening waarschijnlijk eenig verband bestaat. Dit in verband met de reeds besproken afwijkingen in de schildklieren, die men herhaaldelijk vermeld vindt, in verband met het feit, dat osteomalacie gaarne bij morbus Basedow en bij struma wordt aangetroffen [1]). Ze geven ons echter niet het recht aan te nemen, dat de osteomalacie moet opgevat worden als een *gevolg* van eene ziekelijke aandoening der glandula thyreoidea.

Trouwens dan zouden we toch zeker veel en veel meer osteomalaciegevallen moeten aantreffen. Het is waar, zooals Hoennicke zegt, niet elke ziekte met hare complicaties behoeft op te treden, maar daartegenover moet toch toegegeven worden, dat in verhouding tot het relatief veelvuldig voorkomen van ziekten door (?) schildklierveranderingen, tegenover de zoo herhaaldelijk beschreven schildklierveranderingen bij tal van ziekten,

---

[1]) Hoe men zich misschien dit verband zou kunnen voorstellen, daarover hoop ik me in mijn eindconclusie iets nader uit te laten.

speciaal bij psychosen, het voorkomen van osteomalacie als iets zeer zeldzaams moet worden beschouwd.

In 7 gevallen van morbus Basedow, die Hämig (105) speciaal op eventueele beenaandoeningen onderzocht, kon hij slechts éénmaal een osteomalacie aantoonen.

De conclusie, die ik dus uit bovengenoemde beschouwingen meen te mogen trekken, is deze: dat hoogstwaarschijnlijk schildklieraandoeningen wel een rol in de pathogenese der osteomalacie kunnen spelen, dat echter tot nog toe niets ons het recht geeft aan te nemen, dat het wezen der osteomalacie in eene ziekelijke functie der schildklier moet gezocht worden.

er. In de laatste jaren is er eene strooming merkbaar om de osteomalacie toe te schrijven aan een slecht functioneeren der bijnieren. Deze bijnierhypothese, die voor de rachitis reeds in 1901 door Stoeltzner (230*a*) was uitgesproken en later door denzelfden schrijver ook op de osteomalacie wordt overgebracht, is hoofdzakelijk van Bossi (26) uitgegaan, die door adrenaline-injecties een osteomalaciegeval tot genezing bracht en in 1907 dus deze behandelingsmethode aanbeval [1]).

Vrij talrijke mededeelingen over de adrenalinetherapie volgden al spoedig en toonden den soms zeer gunstigen invloed op het verloop der osteomalacie aan. Hoewel gevallen van genezing zeker voorkomen, staan daartegenover een groot aantal, waar slechts verbetering optrad, tevens een groot aantal, waar het therapeutisch effect volkomen uitbleef [2]).

---

[1]) Bossi beveelt aan dagelijksche injecties van $^1/_2$ cM^3. eener $1^0/_{00}$ adrenalineoplossing.

[2]) Bij de Bovis (14) en bij Stocker (247) vindt men gevallen uit de litteratuur verzameld, waar de adrenalinebehandeling werd toegepast. Stocker wijst op de nevenverschijnselen — duizeligheid, hoofdpijn, braken, moeheid, hartkloppingen, praecordiaal angst, soms ook bradycardie, dyspnoë, tremores, collapsverschijnselen — geeft den raad het adrenaline slechts in zeer kleine doses van 0.0001—0.0002 gram toe te passen en is van meening, dat men de behandeling gerust kan staken als er na 4 à 5 injecties nog geen verbetering te bespeuren is. In 35 pCt. trad genezing op. In 26 pCt. verbetering. In 30.4 pCt. gaf het niets.

Om door middel van het dierexperiment argumenten ten gunste dezer hypothese te verkrijgen, stuit men op groote moeilijkheden. Dieren doorstaan toch in het algemeen eene dubbelzijdige bijnierextirpatie zeer slecht en gaan binnen enkele dagen ten gronde (BIELDL (28), pag. 133—140).

Alleen ratten schijnen de dubbelzijdige bijnierexstirpatie goed te doorstaan. Deze nu vertoonen na deze operatie geene enkele skeletverandering (MORPUGO 175*a*)[1]).

BOSSI zelf beweert, dat éénzijdige wegname van de bijnier bij een schaap, osteoporotische beenprocessen in het leven zou roepen, hetgeen hij door Röntgenphoto's tracht te bewijzen — en dan nog wel alléén aan den kant, waar de bijnier is weggenomen! (pathologisch anatomische onderzoekingen ontbreken). Tot nog toe zijn deze experimenteele resultaten nog niet bevestigd en worden door SOLDA, SILVESTRI en TOSSATI (geciteerd naar BERNARD) tegengesproken. Dat men hier dus eenigszins sceptisch tegenover staat, is niet te verwonderen.

Desalniettemin heeft het adrenaline soms een nuttig effect en zou dit ook op de rachitis hebben (STOELTZNER (230) — KÖNIGSBERGER (128)[2]).

De argumenten, die STOELTZNER (253) deels op theoretische, deels op klinisch-physiologische gronden ten gunste der bijnierhypothese aanvoert, hebben vooral voor de rachitis iets verleidelijks. De slappe muskulatuur, de atonie der darmen, de wijdte der bloedvaten, zou op een tekort aan adrenaline in het lichaam wijzen, de bijnieren van rachitische kinderen zouden veel minder adrenaline en chromaffine substantie be-

---

[1]) Zij komen echter voor de vraag, of de bijnier op het skeletsysteem een invloed uitoefent, niet in aanmerking, omdat er zeer vele accessorische bijnieren bij den rat worden aangetroffen (ABELOUS en LANGLOIS, geciteerd naar BIEDL).

[2]) KÖNIGSBERGER (128) gelooft wel, dat het adrenaline een gunstigen invloed heeft op het verloop der rachitis, gelooft niet aan een specifieke eigenschap, doch schrijft het effect toe aan werking, die het adrenaline op circulatieorganen en ademhalingscentrum kan uitoefenen.

zitten, dan die van normalen[1]), en brengt men zooals STOELTZNER doet, de hypothese op de osteomalacie over, dan zou door de wisselwerking tusschen ovariën en bijnier ook de gunstige invloed, die de castratie op de osteomalacie heeft, verklaard kunnen worden.

Door de castratie toch hypertrophieeren de bijnieren, en daardoor zou meer adrenaline aan het lichaam worden afgegeven. Omgekeerd zou adrenaline de ovariaalsecretie belemmeren (BOSSI).

Vele klinische waarnemingen zijn er niet om de bijnierhypotese te steunen. 't Moge zijn, dat een enkele maal een osteomalacie is beschreven bij iemand, waar beide bijnieren verkaasd werden gevonden (RECHLINGHAUSEN), 't moge zijn dat STOELTZNER in één geval van Addison'sche ziekte breede osteoide banden vond in de ribben en wel dicht bij de aanhechtingsplaats van het kraakbeen — een veelvuldig samengaan is toch nog niet geconstateerd.

Trouwens SCHMORL onderzocht twee gevallen van Addison'sche ziekte, zonder eenige verandering in het skeletsysteem te kunnen constateeren.

Nu is het volkomen waar, dat men daarbij bijna steeds een destructief proces in de bijnieren aantreft en mag dat argument dus niet als direct bewijs tegen de bijnierhypothese gelden (destructie en abnormale functie mogen natuurlijk niet op een lijn worden gesteld), gesteund wordt de hypothese er niet door.

Evenmin wordt zij gesteund door het vinden van normale bijnieren bij de osteomalacie, met veel adrenaline en voldoende chromaffine substantie (SCHMORL (235), PARHON, MINEA (204), MEEK (170)[2]).

---

[1]) SCHMORL heeft bij floride rachitis wel dikwijls, doch lang niet altijd de chromafinne substantie en adrenaline vermist, doch vond ditzelfde ook wel bij niet-rachitische kinderen.

[2]) In het geval, door MEEK medegedeeld, staat: The suprarenal glands showed no abnormality and contained a normal amount of chromaffine substance.

Maar waaraan dan de soms zoo gunstige werking van het adrenaline toe te schrijven?

Het feit, dat zoovele gevallen van osteomalacie geen heil bij deze behandeling vinden, wijst er op, dat we de geneeskrachtige werking niet zonder meer aan een specifieken invloed mogen toeschrijven.

Veel meer ligt het voor de hand een indirecte werking aan te nemen (circulatieveranderingen), een pharmocodynamischen invloed van het adrenaline, zooals BIEDL zegt.

De opvatting van STOELTZNER, die aanneemt, dat het adrenaline het weefsel meer geschikt maakt, de kalk uit het lichaam vast te leggen, vindt oogenschijnlijk, in het ontstaan van atheroom der aorta en van arteriosclerosis na adrenalineinjecties eenigen steun. De verklaringswijzen van dit laatste zijn echter zoo talrijk, dat we voorloopig deze hypothese als onbewezen ter zijde moeten laten. Hoewel dus reeds uit tal van theoretische overwegingen de bijnierhypothese van de hand gewezen moet worden, zullen histopathologische onderzoekingen zooals ik ze over de bijnieren in 2 mijner gevallen instelde, moeilijk tot eene oplossing kunnen bijdragen.

Als we zien hoeveel ernstige meeningsverschillen er bestaan over het lipoidgehalte der schors, hoeveel histologische en microchemische onderzoekingen over den aard van die lipioden reeds zijn gedaan, zonder nog tot volkomen oplossing te geraken [1], als we zien hoe groot de invloed van leeftijd [2], intoxicaties, infecties, chronische ziekten, etc. is niet alleen op het lipoidgehalte (OPPENHEIMER en LOEPER (193), ALBRECHT en WELTMAN (7) [3]), maar ook op de structuur der schorscellen als we zien hoe het adrenalinegehalte, de hoeveelheid chromaffine-

---

[1]) Men leze hierover: BIEDL, 258—270.

[2]) Bij oude menschen kan de geheele schors, met uitzondering der binnenste zone, een geelwit aspect hebben.

[3]) ALBRECHT en WELTMAN's onderzoekingen loopen over 350 bijnieren, bij verschillende pathologische toestanden op hun lipoidgehalte onderzocht.

substantie van het bijniermerg, onderhevig is aan zoo tal van ver-uiteenloopende factoren (SCHMORL)[1] — vooral postmortale invloeden niet te vergeten (OBERNDORFER (195)), dan zullen we begrijpen hoe moeilijk het is uit histologische onderzoekingen tot een eventueel pathologische functie van de bijnier te besluiten. Een bloote vermelding van het gevondene lijkt me hier beter op zijn plaats, dan in speculatieve gissingen te vervallen.

el/ jes. Ook de epitheellichaampjes zijn den dans niet ontsprongen om met de osteomalacie in verband te zijn gebracht. ERDHEIM (73) vond namelijk in 7 van de 9 gevallen van puerperale osteomalacie, meer of minder uitgesproken afwijkingen in de epitheellichaampjes, processen, die in het meerendeel der gevallen tot hyperplasie terug te brengen waren[2]. 't Ligt echter buiten zijne bedoeling, zooals sommige schrijvers hem toedichten, de oorzaak der osteomalacie in een functiestoornis dezer orgaantjes te zoeken. Hij beschouwt n.l. deze hyperplasieën als: „Ausdruck ihrer erhöhten Inanspruchnahme durch Vermehrung gewisser, den Knochen beeinflussender Stoffwechselprodukte. Wo aber

---

[1]) SCHMORL. Discussie op de voordracht van SCHARZWALD. Ueber das Verhalten des chromaffinen Gewebes beim Menschen unter dem Einflusse der Narkose (Verh. der D. P. G. 1909, pag. 268).

[2]) In geval 1 vond hij 3 E L normaal, het 4e kolossaal hyperplastisch.

In geval 2 waren 3 E L niet vergroot, doch histologisch vertoonden ze mutipele klierwoekeringsprocessen.

In geval 3 waren 2 E L bepaald vergroot. Histologisch werden teekenen van atrophie gevonden. Hij meent, dat ze nog grooter zouden geworden zijn, indien ze niet vergroeid waren geweest met de kapsel der vergroote schildklier.

In geval 4 en 5 waren de E L niet vergroot, doch vertoonden histologische multipele, kleine woekeringsprocessen.

In geval 6 konden geen pathologische veranderingen worden geconstateerd.

In geval 7 werden weer woekeringsprocessen aangetroffen.

In geval 8 waren de eenige veranderingen, hier en daar verspreide kleine lymphocyteninfiltraties.

und durch welche Umstände letztere im Organismus erzeugt werden, das sagen uns die Ek. Befunde nicht".

Hoewel de stofwisselingsproeven na wegname der E. L. = epitheellichaampjes, allesbehalve eensluidend zijn, de één retentie (v. Reuss en Welde, geciteerd naar Biedl, pag. 58), de ander vermeerderde kalkuitscheiding (Mac Callum en Vögtlin (176) vond na exstirpatie der epitheellichaampjes [1]), toonde Erdheim (74) hun invloed aan op de dentineverkalking der knaagtanden van witte ratten. Hij toch beschrijft bij ratten, die 54—162 dagen de parathyreoydectomie overleefden, eene constante verandering aan de knaagtanden, die op eene foutieve, resp. ontbrekende verkalking van het dentine, aan den anderen kant in een hypoplasie van het email zou bestaan, veranderingen, die in de 6e tot 10e week na de exstirpatie optreden [2]). Leischner (154) kon dit bevestigen.

Ook op de kalkstofwisseling van de skeletbeenderen schijnt een invloed uit te gaan. Iselin (118) verhaalt van stoornissen in den beengroei bij een muis, na parathyreoydectomie. Bij nog groeiende dieren nam hij stilstand in beengroei waar, echter zonder secundaire beenvormingen.

Ook in de kliniek vinden we aanwijzingen, eenig verband tusschen osteomalacie en glandula parathyreoidea niet zonder meer van de hand te wijzen. Tetanie toch, waarvan we weten, dat zij experimenteel door wegname van alle epitheellichaampjes in het leven kan worden geroepen, schijnt een niet zoo zelden voorkomende complicatie der osteomalacie

---

[1]) Leopold en v. Reuss, die geparathyreoidectomeerde ratten onderzochten op de geheele kalkhoeveelheid van het lichaam, vonden bij volwassen dieren geen verschil. Bij het nog groeiende individu werd echter constant eene afname in de geheele hoeveelheid door hen waargenomen.

[2]) Dezelfde veranderingen aan de tanden als na parathyreoidectomie beschrijft Weichselbaum (287) bij witte ratten met rachitis en wijst op de mededeeling van L. Fleischman in: „der K. K. Gesellschaft der Aertze in Wien, Nov. 1907", die bij rachitis der kinderen precies dezelfde veranderingen zou hebben gevonden.

te zijn (Blazicek (33), Freund (88), Weber (288), Hecker (116) [1]). Vooral Krajewska (132) heeft te dien opzichte een groote bijdrage geleverd. Onder 70 tetanie-gevallen, die zij in den tijd van 10 jaar in Sarajewo waarnam, waren er 48 van puerperalen oorsprong en kwamen voor bij lijderessen aan den puerperalen vorm van osteomalacie. Waar echter nog lang niet is vastgesteld, dat elke tetanievorm een insufficiente werking der epitheellichaampjes eischt, wordt de vraag naar het eventueele verband tusschen tetanie en osteomalacie een geheel andere, dan bij de Morbus Basedow, struma's en osteomalacie. De tetanie toch moet meestal beschouwd worden als complicatie der osteomalacie en niet omgekeerd de osteomalacie als complicatie der tetanie zooals dit bij schildklierveranderingen wel meestal het geval is [2]). Hoe we ons dit eventueel verband ook voorstellen, veranderingen in de epitheellichaampjes schijnen niet zoo zelden voor te komen, zooals ook onze eigen onderzoekingen bewijzen [3]). Ze behoeven echter niet voor te komen. Schmorl [4]) onderzocht de epitheellichaampjes in 4 osteomalacie gevallen en vond slechts één maal een vergroot epitheellichaampje met verschijnselen van hyperplasie.

Van het verleggen der osteomalacie-oorzaak in eene zieke functie der epitheellichaampjes kan natuurlijk absoluut geen sprake zijn, daarvoor is het getal hyperplasien en adenomateuse woekeringen der epitheellichaampjes te groot, zonder dat er

---

1) Blazicek, Freund en Hecker vermelden ieder één geval, Weber vermeldt twee gevallen.

Ook één der patienten door Marinesco (165) beschreven vertoonde latente tetanie.

2) Eene uitzondering hierop maakt het Hecker'sche (116) geval. Hecker toch spreekt van eene lijderes aan idiopathische tetanie, die *later* osteomalacie kreeg.

3) Samenvatting, zie pag. 97.

4) Schmorl, M. M. W. 1907, (geciteerd naar Lubarsh).

ooit van skeletveranderingen gesproken wordt [1]), zonder dat in de daarop speciaal onderzochte gevallen (LUBARSH) (152) [2]) veranderingen in de skeletbeenderen konden worden aangetoond.

Verband schijnt er te bestaan, doch de juiste kennis der werkelijke functie van deze zeer zeker gewichtige organen, zoowel als van den patho-histologischen bouw, is relatief zoo gering, er zijn zoovele moeilijkheden om gevonden afwijkingen naar hun juiste waarde te interpreteeren — bij een en hetzelfde individu kan men soms verschillende toestanden in de epitheellichaampjes vinden — 't eene kan normaal, 't andere atrophisch, het derde hyperplastisch zijn (CLAUDE en SCHMIERGELD (98)) [3]), ook bij andere ziekten schijnen veranderingen te worden aangetroffen (epilepsie), dat het voorloopig nog ondoenlijk schijnt uit eventueel gevonden afwijkingen tot vaste conclusies met betrekking tot het grondlijden te geraken.

Hypophysis. De hypophysis is het langst buiten schot gebleven en hoewel geen directe hypophysishypothese is opgesteld om de osteomalacie te verklaren, is dit orgaan toch niet geheel en al onbesproken gebleven.

---

[1]) Zulke gevallen vinden we bij DE SANTI. (Laryngol. Gesellsch. te Londen, Juni 1899; (BENJAMINS (Zieglers Beiträge 1902, Bd. 31); ERDHEIM (Ziegl. Beitr. XXXIII, 1903); HULST (Zentralbl. f. allgem. Pathol. u. pathol. Anat. XVI, 1905); MAC CALLUM (Joh. Hopkins Hospital Bulletin Vol. XVI, No. 168, 1905); VEREBELLY (V. A. Bd. 187), (allen geciteerd naar ERDHEIM).

[2]) LUBARSH (152) vertelt van een adenomateuse woekering van een epitheellichaampje, waarbij hij verschillende skeletstukken onderzocht, zonder ook slechts eene aanduiding van osteoide zoomen te vinden.

[3]) Men zou de hyperplasieën der epitheellichaampjes als gevolgtoestand kunnen beschouwen. Vergrooting b.v. door een te hooge eischen stellen aan de functie van het orgaan, zooals dit ERDHEIM het meest plausibel toeschijnt. Zooals ERDHEIM echter reeds zelf zegt, krijgen we de moeilijkheden te verklaren, waarom dan niet alle 4 de orgaantjes gelijkmatig hyperplastisch zijn, waarom somtijds slechts één epitheellichaampje hyperplastisch wordt aangetroffen.

Bab (29) toch trachtte door middel van pituitrine-injecties de osteomalacie tot genezing te brengen.

Hij ging uit van het idee, dat tusschen de verschijnselen van akromegalie en die van osteomalacie een bepaalde tegenstelling was te constateeren [1]).

Hoewel de resultaten niet schitterend zijn te noemen, moet in ieder geval in aanmerking genomen worden, dat hypophysis-extract en adrenaline in vele opzichten een soortgelijke werking uitoefenen, dat dus het eventueele resultaat even goed, zooals bij de adrenaline tot een pharmocodynamische werking zou kunnen worden teruggebracht.

Dat dit orgaan met zijn positief aangetoonden grooten invloed op onzen beengroei, op de stofwisseling in het algemeen nog niet eerder tot verklaring der osteomalacie is aangehaald, mag zeker verwondering wekken, als we zien, dat alle overige organen der inwendige secretie wel reeds een rol in de verklaringswijze van deze ziekte hebben gespeeld.

Vatten we dus samen al wat ons met betrekking der osteomalacie over deze organen der inwendige secretie bekend is, dan zien we, dat aan geen der opengestelde hypothesen volkomen recht van bestaan kan worden toegekend. Het idee

---

[1]) Bab (29) geeft de volgende symptomenrijen:

Akromegalie.	Osteomalacie.
Atrophie der ovariën.	Hyperfunctie der ovariën.
Genezing door wegname van de hypophysis.	Genezen door wegname van de ovariën.
Begin in het climacterium.	
In aansluiting aan hypophysis-exstirpatie begint de menstruatie weer.	Verhoogde fertiliteit.
Geen zwangerschap meer.	Veel libido.
Geen libido.	
Dikwijls glycosurie.	
Akromegalie gaarne met myxoedeem gecombineerd.	Osteomalacie en Basedow.

Overgangen.

echter dat velen dezer gewichtige organen een rol spelen in de pathogenese der osteomalacie, heeft zich uit al het bovenstaande ernstig bij ons opgedrongen.

De kliniek wees er ons op, dat de osteomalacie het veelvuldigst wordt aangetroffen bij zwangeren en puerperae, toonde den invloed van zoogen en menstruatie op den ernst der klachten, leerde ons het zoo dikwijls gunstige therapeutische effect der castratie kennen.

De kliniek leerde ons, dat ook bij de morbus Basedow dikwijls osteomalacie wordt aangetroffen, dat de osteomalacielijder dikwijls symptomen vertoont gelijk aan die, welke wij bij de morbus Basedow aantreffen. We zagen dat in streken, waar osteomalacie veelvuldig wordt aangetroffen, ook de krop endemisch optreedt. De verschillende autopsieën deden ons talrijke gevallen bekend worden, waar ovariën en vooral de glandula thyreoidea dikwijls in pathologischen toestand werden gevonden.

Ook in onze eigen gevallen werden de meest in het oogvallende afwijkingen in de schildklier aangetroffen, aan de afwijkingen in de ovarieën kon door den leeftijd der patienten niet te groote waarde worden toegekend. We zagen ook veranderingen in vele andere klieren der inwendige secretie, vooral in de epitheellichaampjes waarvan we de juiste waarde, met het oog op de nog zoo relatief gebrekkige kennis over deze organen, niet durfden te interpreteeren.

We leerden verder kennen den grooten invloed, die van deze organen speciaal de ovarieën en glandula thyreoidea, uitging op onze beenstofwisseling — op onzen beengroei — op de kalkstofwisseling en phosphorcyclus in ons organisme. We kennen verder de innige verwantschap, de wisselwerking, die er tusschen al de organen der inwendige secretie bestaat, speciaal tusschen ovarieën, glandula thyreoidea en hypophysis.

Is het dan wonder, dat we van de gedachte niet los kunnen komen, dat er in vele gevallen tusschen de osteomalacie en deze organen (en dan speciaal de glandula thyreoidea en de ovarieën) wel eenig verband moet bestaan, temeer daar we

weten welke ernstige skeletveranderingen bij het nog groeiende dier door thymusexstirpatie worden verkregen (Klose en Vogt (138). En hoewel niet zonder meer experimenten op het nog groeiende dier zijn over te brengen op het volwassen individu, wordt daardoor toch zeker aangetoond de kolossale invloed, die het wegnemen van een orgaan met inwendige secretie op onzen beengroei kan uitoefenen.

We zagen echter aan den anderen kant de moeilijkheden, die zich voordoen bij het interpreteeren der gevonden afwijkingen, we zagen, dat geen één der bovenbesproken hypothesen onze feitenkennis van de osteomalacie voldoende kan verklaren.

En hoewel zeer zeker in de leer der inwendige secretie nog zeer veel onverklaarbaars is, de exacte wetenschap over de functie van die organen nog zeer gering genoemd mag worden, moet toch in ieder geval aan de hand van feitenmateriaal uit de kliniek en uit de experimenteele physio- en pathologie getracht worden hypothesen op te stellen, die ons het verder werken in eene bepaalde richting mogelijk maken.

Om hiertoe te geraken, is het echter noodig, dat we ons oog wenden naar eene pathogenetische verklaring der osteomalacie, die in analogon met feitenkennis uit de dierenwereld reeds vele voorstanders heeft gevonden. Ik bedoel de infectieuse theorie der osteomalacie.

Er zijn zeer vele argumenten op te noemen, die voor een infectieuze theorie pleiten. Als zulke mogen gelden:

1. De meening van velen, dat het osteomalacisch beenproces zou moeten worden opgevat als een chronisch ontstekingsproces, althans als een proces zeer nauw daarmee verwant.
2. De kennis, die men in de laatste 10 jaren vooral heeft verkregen met betrekking tot de osteomalacie der dieren. Bij sommige soorten konden voldoende bewijzen voor de infectieuze theorie worden bijgebracht.

3. Het zoo dikwijls endemisch optreden, het gebonden zijn aan bepaalde streken, zoowel van toepassing op de osteomalacie der menschen als op die der dieren.

4. Onderzoekingen uit de laatste jaren, die het vermoeden zouden bevestigen, dat de osteomalacie ook bij den mensch dikwijls het gevolg van eene bepaalde infectie zou zijn.

Onderwerpen we ieder dezer vier punten een oogenblik aan een korte afzonderlijke bespreking.

Wat het eerste punt betreft, is het zeer moeilijk, zooals we reeds in de inleiding hebben gezegd, ons het beenverweekingsproces der osteomalacie als iets passiefs voor te stellen. Reeds in talrijke macroscopische beschrijvingen van het beenmerg vinden we aanwijzingen van een irritatief proces. In bijna alle gevallen, vooral in die, waar de ziekte een progedient verloop heeft, vinden we een in sterke mate hyperaemische beenmerg beschreven, een congestie van het vaatstelsel met talrijke haemorrhagieën, cystes gevuld met bloed, etc. [1]).

Zij, die zich nader met de studie van het beenmerg der osteomalacische beenderen hebben ingelaten, beschrijven tal van veranderingen, die op een irritatief proces zouden wijzen.

Tolot en Sarvonat zeggen: „La moelle donne les signes d'une activité marquée, il n'y a peu de vésicules de grains et partout les cellules de la moelle remplissent les intervalles intertrabéculaires, parmi elles les myelocytes amphophiles et les hématies nuclées paraissent tout particulièrement nombreux,

---

[1]) Zoo bij Ziegler (290), Tillmans (261), Förster (79), Vierordt (268), Weber (279), von Weber Ebenhof (280), Rindfleisch (212), Lindsay (139), Schiffmacher (232), Litzman (141), Curling (40) (die het beschouwt als secundair ontstaan door de atrophie van het been), Solly (236), Ringel (215) (schedel), Jeannerat (120) (tissu conjnnctive de la moelle et hypertrophie), Macintyre (164), Hosty (103), Virchow (271), Marinesco (165), Parhon en Minea (204), Morselli (166), Fleischman (84), Meek (170), e. a.

par contre les éosinophiles sont relativement rares". De beschrijvingen, die MESLAY (175), MEEK (170) [1]), BASSET (30) e. a. geven, de aanwezigheid van vele osteoblasten en osteoklasten, het overgaan van het merg in vasculair fibreus beenmerg zouden het actieve in het proces aantoonen.

Ook de veranderingen in de vaste beenzelfstandigheid, speciaal in de specifieke beenelementen worden als bewijs voor een ontstekingsproces aangehaald (VIRCHOW (273)). De onkotisch veranderde beenlichaampjes (RECKLINGHAUSEN (217)), de beenlichaampjes met gezwollen verdikte protoplasma uitloopers (BASSET (30)), de irregulariteit der beenbalkjes, het ongesystematiseerde in de beenstructuur, zouden ten gunste van het actieve proces pleiten.

In sommige gevallen is het osteoide weefsel beschreven als een jong weefsel rijk aan cellen, gelijkend op het beeld zooals men dit bij het sarcoma fusicellulare aantreft (MESLAY (175)).

Kortom tal van veranderingen zooals deze beschreven zijn bij de locale ontstekingen in de buurt van abscessen (Cornil, société anatomique 1896) zooals ze zijn aangetroffen bij de multipele carcinomatose [2]), bij de multipele reuzencellensarcomen in het beenmerg (SCHÖNEBERGER (230), SCHMORL), zooals het

---

[1]) MEEK (170) beschrijft vele osteoblasten, proliferatie der neutrophile myelocyten, minder van de eosinophile lymphocyten van verschillende grootte, andere celtypen, die aan osteoblasten en osteoklasten doen denken, normoblasten en mestcellen, met overal veel karyokinesis.

PAVIOT (in thèse de DUVAL 65) beschrijft vele „megacaryocytes et de myeloplaxes de ROBIN".

BASSET (30) beschrijft in hoofdzaak vasculair fibreus merg, stervormige cellen met lange uitloopers, waartusschen talrijke capillairen verwijd loopen, bindweefselfibrillen groeien daartusschen door.

[2]) HANOT en GASTON, RITCHIE en STEWARD (214). Deze laatste schrijvers vermelden een geval, waar na mammaamputatie voor een scirrhus $6^1/_2$ jaar later klinisch het typische beeld der osteomalacie optrad en waar het beeld door secundaire carcinomatose van het been in het leven werd geroepen.

wordt vermeld bij luetische beenveranderingen, die soms als osteomalacie gegeneraliseerd over het geheele skelet verspreid schijnen te kunnen voorkomen (BOULEY en HANOT (31)).

Mijn eigen onderzoekingen van het beenstelsel zijn niet geschied met de speciale bedoeling een pathologisch-anatomische bijdrage te leveren tot de kennis over den aard van het osteomalacische beenproces als zoodanig.

Wel echter heeft het vrij groote materiaal dat mij in dit opzicht ten dienste stond, en dat ik op verschillende wijze, zoowel aan ontkalkte, als niet ontkalkte beensneden heb onderzocht de gelegenheid voor mij geopend me eenigszins een eigen oordeel te vormen over den aard van dit proces. Geleid door de opvattingen van mannen als VIRCHOW (273), WEBER (279), FÖRSTER (79), VOLKMAN (269) e.a. gesteund door de onderzoekingen van BASSET (30) [1], BERNARD (24) [2] maar vooral RECKLINGHAUSEN (217) [3], hebben mijn eigen onderzoekingen er toe geleid me te scharen aan de zijde van hen die het proces opvatten als zeer nauw verwant aan de chronische ontsteking.

In 't kort kan ik dan resumeeren dat ook in al mijn 6 gevallen er een reusachtige bloedrijkdom van het beenmerg was, in alle gevallen veel fibreus weefsel in het merg gevonden werd, dat als een netwerk tusschen de verschillende beenbalkjes was uitgespannen en dikwijls als een breede laag de kalklooze banden

---

[1]) BASSET komt tot de conclusie, dat niets het proces van de gewone beenontsteking kan afgrenzen.

[2]) BERNARD vat de osteomalacie op als „osteopathie myelogène". Door bepaalde stoffen wordt een irritatie in het beenmerg in het leven geroepen waarbij hoofdzakelijk de beenvormende en beenstrueerende elementen betrokken zijn.

[3]) RECKLINGHAUSEN (217) komt na een 20jarige studie over dit onderwerp tot de overtuiging, dat van pathologisch-anatomisch standpunt uit geen scherpe grenzen te trekken zijn, o.a. niet tusschen de ostitis, de rachitis, en de osteomalacie, en dat in ieder geval de metaplastische vorm van de osteomalacie doet denken aan een irritatief proces.

bekleedde, dat in alle gevallen talrijke osteoklasten konden worden aangetoond, dat zeer mooi de onkotisch veranderde en ontaarde beenlichaampjes aantoonbaar waren. Ik zou verder in herinnering kunnen roepen de onregelmatige ongesystematiseerde veranderde beenstructuur, die we zoo mooi op de ribdoorsneden in fig. 1 Plaat I konden zien. Dat deze verschillende afwijkingen mij dus in de bovenuitgesproken opvatting hebben gesteund, ligt eenigszins voor de hand.

Ad punt 2. Dat bij dieren een ziekteproces voorkomt, dat bijna in alle opzichten op dat der osteomalacie gelijkt, mag wel als vaststaande worden beschouwd. Daarop wijzen de onder zoekingen van ROLOFF (219), DAVIDSON (53), BOULEY (32), MOUSSU (177), MOUSSU en CHARRIN (178), ROBERTSON (225), THEILER, OLIVER (196), MORPUGO (159), BASSET (30) en vele anderen.

Hoewel onder tal van verschillende namen beschreven (cachexie osseuse, malle des pattes (bij varkens), maladie de réniflement, maladie du son (bij paarden), osteoporose), schijnt het toch wel zeker te zijn, dat vele dezer aandoeningen terug-gebracht moeten worden tot de osteomalacie.

BOULEY (32) wees reeds op de groote klinische overeenkomst met de menschelijke osteomalacie. „De même que chez l'homme, le premier symptome est la douleur, qui se traduit par une claudication, la marche est pénible hésitante. Si l'animal est au repos il se tient immomil, les membres écartés, et semble éviter tout déplacement. Quelquefois, dès le début la station debout est impossible, l'animal reste couché en position sternale. C'est avec peine, qu'on détermine à se lever. Souvent même cela lui est impossible. Les fractures soit des os des membres, soit des os du bassin, sont fréquentes. Il suffit d'un choc léger, d'un mouvement brusque, d'un effort ou d'une chute pour déterminer une solution de continuité. L'amaigrissement est considérable. M. DEAGLER a cependant signalé des cas ou les animaux étaient gras pendant un temps assez long. Mais ordinairement l'émaciation est très rapide".

Ook bij de dieren kunnen de ergste vervormingen optreden en men krijgt soms verdraaiïngen der extremiteiten, alsof het been van caoutchouc was.

Morpugo en Basset toonen de groote overeenkomst met de menschelijke osteomalacie in pathologischen bouw van het verweekte been aan.

Het was Morpugo (159), die het eerst de infectieuze theorie bewees bij de osteomalacie, welke spontaan bij witte ratten voorkomt.

Hij toonde aan, dat de ziekte van het éene dier op het andere overging door verblijf in dezelfde ruimte, door cohabitatie. Met het beenmerg van aan osteomalacie lijdende witte ratten kon hij bij andere gezonde dieren osteomalacie in het leven roepen.

Hij kon uit het ruggemerg en later ook uit andere weefsels een diplococcus kweeken, waarvan het hem gelukte reinculturen te vervaardigen. Door inoculatie met deze reincultuur kon hij bij oude ratten osteomalacie, bij jonge nog groeiende ratten rachitis in het leven roepen.

De infectieusiteit der osteomalacie werd door Moussu (177) bij varkens aangetoond. Bracht men het zieke dier met een gezond in contact, dan kreeg dit laatste osteomalacie. Met emulsie van beenmerg konden Moussu en Charrin (178) de ziekte experimenteel te voorschijn roepen. Ook op konijnen werden deze zelfde experimenten met positief resultaat verricht.

Wat het derde punt betreft, pleiten zoowel bij de menschelijke als bij de dierlijke osteomalacie vele factoren voor een infectieus karakter der osteomalacie.

Vooral het endemisch optreden heeft reeds vroeg de aandacht hierop gevestigd.

Alleen op grond hiervan, stelde Kehrer zijn infectieuse theorie op.

Zurn (293) meende microben te kunnen constateeren.

Dat de osteomalacie bij menschen dikwijls endemisch optreedt, behoeft na de verschillende vroegere besprekingen niet meer betoogd te worden.

We kunnen verwijzen naar de daarover vroeger gedane mededeelingen, tevens naar de onderzoekingen van GELPKE (92), v. VELITZ (274), vooral die van KRAJEWSKA (133), e. a., ook op onze eigen onderzoekingen in verband met het beschreven vinden soms van talrijke gevallen in één krankzinnigengesticht.

Ook voor de dieren schijnen bepaalde plaatsen te zijn waar de osteomalacie endemisch voorkomt.

In Engelsch-Indië zou de ziekte onder paarden zelfs zoo verbreid zijn, dat in de groote steden (Calcutta, e. a.) bij het koopen en verkoopen op deze ziekte gelet wordt. Ook voor dezen vorm bij paarden zijn er vele aanwijzingen, die de infectieuse theorie zeer waarschijnlijk maken.

Genezing kan worden teweeggebracht door het brengen naar een streek waar geen osteomalacie heerscht, met behoud van hetzelfde voedsel (ROBERTSON (225)).

Een ostemalacische hit bracht de ziekte in een streek, tot dien vrij van osteomalacie.

PÉCAUD (209) zou in het beenmerg van paarden een diplococcus hebben gekweekt.

Volgens DUVAL (65) zou ook het verloop der osteomalacie in „poussées" wijzen op een infectieus karakter. Hij beschouwt de osteomalacie als een parainfectieuse ziekte. Dikwijls toch zou de osteomalacie vooraf gegaan worden door een of andere infectieuse ziekte, typhus abdominalis, rheumatiek, etc. en zelve dikwijls met koorts gepaard gaan.

Dit laatste nu wordt door de meeste schrijvers ontkend. De koorts, die we zoo nu en dan in het verloop van de osteomalacie constateeren, zou worden veroorzaakt door compliceerende ziekten (vooral van de ademhalingsorganen), die zoo dikwijls voorkomen. Het schijnt mij echter toe, dat dit laatste feit nog zoo vast niet staat; om daarover een juist oordeel te kunnen

vormen, moet men een zeer groot aantal gevallen hebben kunnen waarnemen. Als zoodanig mag KRAJEWSKA (132) toch zeker beschouwd worden. Zoo vind ik bij haar vermeld, dat in de vrij acuut optredende of verergerende gevallen koorts een gewoon verschijnsel is.

In verband hiermede lijkt mij vermeldenswaard, dat bij één mijner patienten steeds temperatuursverheffingen voorkwamen, waarvan de oorzaak niet kon worden opgespeurd (Geval 4). En werkelijk komen er hoofdzakelijk van Italiaanschen kant mededeelingen, die het vermoeden, dat ook de osteomalacie bij den mensch in sommige gevallen gevolg zou zijn van eene bepaalde infectie, veld doen winnen.

De bacteriologische pathogeneseleer der menschelijke osteomalacie, waarvan PÉTRONE als baanbreker genoemd moet worden, raakte na diens mededeelingen, door het negatieve resultaat, dat anderen bij het zoeken naar de door hem als karakteristiek aangegeven microben van WINOGRADSKY, al spoedig geheel op den achtergrond, totdat MORPUGO, zooals we reeds bespraken, aantoonde, dat de osteomalacie der witte ratten veroorzaakt wordt door een specifieken diplococcus, die dezelfde ziekte bij gezonde ratten te voorschijn kan roepen. Al spoedig daarop volgde de mededeeling van ARCANGELI en FIOCCA [1]), die uit het beenmerg van 6 osteomalacische vrouwen, 5 maal een diplococcus kweekten, die men met de bovengenoemde kon identificeeren wegens zijn morphologische en kultuureigenschappen.

Ook BINAGHI (34) kon uit het beenmerg van een aan osteomalacie lijdende vrouw in reincultuur een diplococcus isoleeren, geheel overeenkomend met de door MORPUGO beschreven diplococcus. Dat schrijver bij zijn entingsproeven op cobaya's, konijnen, honden en witte ratten, geen resultaat kreeg zou te wijten zijn aan het feit, dat men met

---

[1]) ARCANGELI en FIOCCA. In Centr. f. Allg. Pathol. u. path. Anat. Bd. 14.

een voor het individu alleen pathogenen diplococcus te doen heeft.

Ettore Levi (153) verhaalt, dat hij in twee gevallen van puerperale osteomalacie een positief bacteriologisch resultaat van den „diplococcus osteomalaciae" had, met dit micro-organisme van de eene patiente zou hij een positieve sero-precipitatie met het serum van de andere lijderes gekregen hebben.

Ook zegt hij microscopisch in beenmerg en in ruggemerg en hersenen den diplococcus te hebben kunnen aantoonen.

Het zou nu aan Artome di Sant Agnesse (8) gelukt zijn de ziekte bij witte ratten te hebben veroorzaakt, zoowel met stukjes rib van een osteomalacische vrouw, welke hij onder de rughuid bracht, als met reinculturen, die hij van den diplococcus in 8 van de 9 gevallen van puerperale osteomalacie kon maken.

Bij 3 van de 4 rachitische kinderen zou hij ook een micrococcus hebben gevonden, die op die van den puerperalen vorm der osteomalacie geleek.

Het ligt voor de hand, dat zeer zeker nog tal van onderzoekingen, met talrijke mislukkingen noodig zijn om deze tot nog toe op zichzelf staande mededeeling te bevestigen.

Hoe dit ook zij, behalve deze mededeelingen van de Italiaansche school zagen we tal van argumenten, die in staat zijn de infectieuze theorie te steunen. Daarom mag zeer zeker het vermoeden, dat we in sommige gevallen van menschelijke osteomalacia met een bepaalde infectie te doen hebben, niet geheel van de hand geschoven worden, neen veel eer moet aan haar een plaats in de eerste rijen der pathogenetische hypothesen worden toegekend.

Hoe nu kunnen we, nadat we gezien hebben, dat ook de klieren met inwendige secretie zeer waarschijnlijk in nauwer verband staan met de osteomalacie, alles onder één gezichtspunt te zamen brengen.

We zouden kunnen zeggen, de osteomalacie is eene infectie-

ziekte. De microben maken de klieren der inwendige secretie ziek, die op hun beurt de osteomalacie in het leven roepen. We hebben daarvoor echter te weinig aanknoopingspunten, omdat we toch zeer zeker niet precies kennen den aard der beenstoornis, die bij aandoeningen van die klieren ontstaan.

Trouwens er zijn te veel aandoeningen dier klieren zonder osteomalacie dan dat deze meening (die voor het ovarium o.a. door LAUPER wordt uitgesproken en welke mogelijkheid MARINESCO c.s. stellen voor andere klieren) voor ons waarschijnlijk is.

We zouden ook kunnen zeggen, de osteomalacie is eene infectieziekte en de veranderingen in de klieren voor inwendige secretie, zijn secundair, komen tengevolge van de osteomalacie. Tegen deze opvatting zou niet veel in te brengen zijn, als de morbus Basedow b.v. ontstond bij de osteomalacie-lijderessen, als de struma ontstond *dóór* de osteomalacie, en niet juist de osteomalacie optrad *bij* reeds bestaande stofwisselingsstoornissen tengevolge van verkeerde of veranderde functie van bepaalde klieren der inwendige secretie. Nemen we aan, dat èn beenstoornis èn orgaanfunctiestoornis gevolg van één oorzaak, in casu infectie is, dan zouden we niet begrijpelijk kunnen maken, waarom de beenstoornis dan dikwijls zoo laat voor den dag komt. Neen, naar mijne meening komt men het verste als men, zooals bij iedere ziekte gedaan wordt, *aanneemt een voorbeschiktheid en een praedilectieplaats.* Kan nu door ziekelijke functie der klieren met inwendige secretie iemand ook voorbeschikt zijn om osteomalacie te krijgen? Naar mijne meening zijn er dan vele argumenten, die voor deze mogelijkheid spreken. We zagen den grooten invloed die van deze klieren, speciaal schildklier, epitheellichaampjes, geslachtsklieren, etc. uitgaat op de kalk en phosphorcyclus van ons lichaam, den grooten invloed, die speciaal daardoor op onze beenstofwisseling wordt uitgeoefend.

Zijn die klieren (welke moet voorloopig nog buiten beschouwing gelaten worden, maar het zullen er wel meerdere en ver-

schillende kunnen zijn) ziek of functioneeren zij niet goed, dan zal dientengevolge de beenstofwisseling in de eerste plaats lijden, zullen er veranderingen in merg en been kunnen ontstaan, die het beenstelsel als het ware vatbaar maken voor agentia, welke een bepaalde neiging hebben juist het been aan te grijpen. We hebben echter nog geen zekerheid over de infectieusiteit der osteomalacie, het ligt zelfs eenigszins voor de hand aan te nemen, dat er meerdere directe oorzaken van het osteomalacische beenproces kunnen zijn, daarom is het voorloopig nog beter niet van een infectie, laat staan bepaalde infectie te spreken [1]), doch omzichtiger te zeggen: *dat we het osteomalacische beenproces opvatten als een chronisch ontstekingsproces, dat door een bepaald agens (misschien door toxinen, bacterieën, etc.) in het leven geroepen wordt, echter vraagt een bepaalde voorbeschiktheid, welke praedispositie zeer gaarne zal te voorschijn geroepen worden door een gestoorde beenstofwisseling.*

Deze zal op haar beurt wederom kunnen ontstaan als de klieren onder wier nauwe invloed zij staat, verkeerd of ziekelijk functioneeren (we sluiten hierdoor dus niet buiten andere invloeden, die de beenstofwisseling kunnen schaden).

Nemen we deze opvatting als hypothese aan, dan vinden we verklaring voor het feit, dat de osteomalacie het veelvuldigst voorkomt bij puerperae en zwangeren, dat zij veel voorkomt bij Basedow- en strumalijders, dat herhaaldelijk bij de osteomalacie talrijke veranderingen in de klieren met inwendige secretie gevonden worden, die moeilijk alleen als secundaire verandering zijn op te vatten, dan wordt verklaard, waarom ook nog al eens in de puberteitsjaren en in het climacterium de osteomalacie optreedt. Het optreden van de osteomalacie bij seniele menschen vindt dan ook een plausibele verklaring.

---

1) Tot mijn spijt was ik zelve nog niet in de gelegenheid ernstige studies te maken over het al of niet infectieus zijn van het beenmerg, over het al of niet aanwezig zijn van microben.

Deze opvatting geeft ook recht van bestaan aan hen, die het beenproces als een chronisch ontstekingsproces beschouwen [1]).

---

[1]) Ik wil hier in herinnering brengen de interessante bijdrage van J. LANKHOUT (155) over „osteomalacie op kinderlijken leeftijd." Wel wijst hij bij de bespreking der pathogenetische hypothese der endocrine klieren op den sterken groei van het hoofdhaar en de vroege haargroei aan de geslachtsorganen en in de oksels, op de abnormale huidpigmentaties, op de onafgebroken tachycardie, op de glucosurie en atonie van maag- en darmkanaal, doch op grond van het feit, dat voor zoover lijkopeningen bij osteomalacie-patienten zijn verricht, geen bepaalde en altijd afwijkende veranderingen zouden gevonden zijn, op grond van onze gebrekkige kennis der functie van die organen, op grond van het voorkomen van rachitische skeletveranderingen bij dieren met fistels van galwegen, pankreas of darmen, waar dus de endocrine organen aanwezig zijn (functies?) wettigt echter volgens hem niet de hypothese, als zou de osteomalacie door een stoornis in die endocrine klieren ontstaan.

Zooals voldoende uit voorgaande gebleken zal zijn, ben ik het met deze laatste uitspraak volkomen eens. Niet echter dat we pathologisch-anatomische gegevens met betrekking tot steeds weerkeerende veranderingen in sommige dier klieren missen (tenminste in de gevallen waar dit is na te gaan, en dat zijn er reeds vrij talrijke). Mijn eigen onderzoekingen mogen tevens als bijdrage daartoe dienen. Ook LANKHOUT schijnt veel voor een infectieuse theorie te voelen.

HOOFDSTUK VI.

Slotbeschouwing.

Keeren we na deze voorafgegane onderzoekingen en beschouwingen terug tot ons uitgangspunt nl. het voorkomen van osteomalacie bij chronische psychoselijders, dan hebben we voor we over een eventueel verband tusschen deze twee ziekteprocessen kunnen spreken, ons allereerst de vraag te stellen of er voldoende aanwijzingen zijn, die een toevallige coincidentie kunnen buiten sluiten.

Hoewel we zeker niet uit het oog mogen verliezen, dat bijna ieder, die krankzinnig wordt in een gesticht komt, waar veelal postmortaal onderzoek geschiedt, niet iedere zieke in een ziekenhuis komt, waar onderzoek en sectie plaats vindt, en dus menig geval van niet puerperale osteomalacie nooit tot onze kennis zal komen, wordt toch langzamerhand het getal bij krankzinnigen beschreven gevallen van osteomalacie wel wat te groot om een louter toevallig samengaan aan te nemen. Waar ik in den tijd van 2½ jaar 10 gevallen bijeenbracht [1]), waarvan 6 uit Meerenberg, pleit, dunkt mij, alles er voor, dat deze ziekte nog veel meer in de krankzinnigengestichten zal voorkomen, dan tot nu toe bekend is. De diagnose der osteomalacie lijkt mij vooral bij krankzinnigen in vivo een zeer moeielijke. Ik ben het absoluut oneens met BLEULER (20), die

---

1) Hierbij is niet gerekend het osteomalacisch veranderde bekken dat mij uit het krankzinnigengesticht te Zutphen werd afgestaan.

zegt, dat de diagnose „unschwer zu stellen ist". Juist de aard der ziekte waarmede we in onze gestichten te maken hebben, is eene zoodanige, dat òf geen klachten spontaan worden geuit, òf talrijke klachten op een manier te voorschijn worden gebracht, die als van zelf, tot het grondlijden, in casu de psychose, worden teruggebracht. Dit toch geldt speciaal voor de lijders met paranoide waandenkbeelden.

Hun lichamelijke klachten, hunne pijngewaarwordingen worden op geheel andere wijze geuit, dan bij de normalen, door hen zelf met hunne ziekelijke geestvermogens op een geheel andere wijze geïnterpreteerd. Hunne pijnen worden hen door magnetische invloeden van buiten aangedaan. Medepatienten en verpleegsters worden als de schuldigen aangezien. Waar nu al dergelijke klachten en beschuldigingen bij de psychosen, ook zonder dat ooit lichamelijke afwijkingen kunnen worden gevonden, zeer talrijk voorkomen, ligt het voor de hand, dat zeer dikwijls al deze uitingen als direct gevolg van hun psychische alteratie worden beschouwd.

Zoo is het mij zelf gegaan in 2 van de gevallen, zoo ging het de omstanders en zoo zal het vermoedelijk menigeen gaan. Dit nu maakt ook het vaststellen van eene zekere diagnose zoo moeilijk. De een geheel suf en stil, niet vatbaar voor pijnprikkels, klaagt nooit en zit stil den geheelen dag sterotiep in dezelfde houding zonder spontatiteit, zonder zich te uiten, waardoor het ondoenlijk is te constateeren, of het zoo weinig mogelijk zich bewegen berust op een gemis aan alle initiatief, of dat het is toe te schrijven aan een zich te moe, een zich te zwak voelen. Anderen weer van begin van hun psychisch ziekzijn af, vol allerlei vreemde waanideeën, hallucinaties en betrekkingsideeën, die hunne handelingen bepalen, geven de groote moeilijkheid, werkelijkheid van het psychogene te onderscheiden. Ja zelfs, als reeds duidelijke verkrommingen aanwezig zijn, staan we voor de groote moeilijkheid uit te maken of deze zijn ontstaan door het jarenlang in ééne houding zitten, of dat het komt door een beenaandoening, vooral als de

menschen een leeftijd hebben bereikt, waarbij skeletverkrommingen dikwijls optreden.

In ieder geval nopen bovengenoemde mededeelingen aan de hand van ons eigen onderzoek om iederen krankzinnige met hypochondrische waanvoorstellingen en betrekkingsideeën aan een zeer nauwkeurig lichamelijk onderzoek te onderwerpen.

Doch niet alleen klinisch zal naar mijne meening menig geval over het hoofd gezien worden, ook postmortaal ben ik overtuigd, dat vele gevallen aan ons oog ontsnappen, daar lang niet altijd op den toestand van het beenstelsel wordt gelet.

Afgezien van mijne meening, dat hoogstwaarschijnlijk nog veel meer gevallen van osteomalacie bij de krankzinnigen voorkomen, dan tot nog toe bekend is, is het reeds beschreven aantal gevallen en het groote getal, wat ik zelf in zoo'n korten tijd kon waarnemen, werkelijk te groot in verhouding tot het toch relatief zelden voorkomen der osteomalacie, om eene toevallige coincidentie aan te nemen. Volgens mededeeling van Professor Treub zag deze in zijn langjarige praktijk in de Amsterdamsche vrouwenkliniek slechts 3 à 4 gevallen van puerperale osteomalacie. In de Amsterdamsche gasthuizen wordt de osteomalacie tot de zeer zeldzame ziekten gerekend. Dan mag toch mijn aantal gevallen in verhouding daarmede groot genoemd worden.

Op welke manier we dan dit verband moeten zoeken? Dat is een vraag, die moeilijker te beantwoorden is. We bespraken reeds de verschillende verklaringswijzen, die sommigen trachten te geven en zagen, dat geen der opgestelde hypothesen voldoende was alle bekende feiten te verklaren.

En hoewel we zeer zeker niet uit het oog moeten verliezen, dat de leefwijze, de zoo dikwijls verminderde vitaliteit mede oorzaak kunnen zijn voor het ontstaan van de osteomalacie, mogen we toch ook niet uitsluitend daarin de oorzaak voor de osteomalacie zoeken. Dan zouden we bij het zoo reusachtig groote aantal chronische psychosen met hunne talrijke stof-

wisselingsstoornissen weer veel meer osteomalaciegevallen mogen verwachten.

Slechte hygiënische omstandigheden, slechte voeding, te weinig frissche lucht, bedompte armoedige omgeving, aetiologische momenten, die dikwijls met recht als hulpoorzaken worden aangehaald, moeten in de tegenwoordig zoo goed ingerichte, aan strenge hygiënische eischen voldoende gestichten waartoe toch zeker Meerenberg gerekend mag worden, buiten beschouwing blijven. Tot eene directe verklaring komen ook wij niet.

We kunnen slechts vaststellen, het feit, dat chronische psychoselijders meer dan andere menschen (misschien de gravidae en puerpurae buitengesloten) osteomalacie krijgen.

Toch heeft het onderzoek onze gedachten in eene bepaalde richting geleid. We zagen toch, dat de osteomalacie eene ziekte is, die het meeste tot nog toe bij gravidae en puerperae werd waargenomen. Dat onder de lijders aan Morbus Basedow en menschen met krop, vrij talrijke gevallen van osteomalacie voorkwamen. We vonden talrijke afwijkingen in schildklier, ovariën en epitheellichaampjes beschreven, organen, die ten nauwste met onze kalkstofwisseling schijnen samen te hangen. In onze eigen gevallen konden ook duidelijke veranderingen in die klieren worden aangetoond.

Zijn er nu ook aanwijzingen, die een nauwere verwantschap tusschen functiestoornissen in de klieren met inwendige secretie en de psychosen aan den eenen, osteomalacie aan den anderen kant waarschijnlijk maken? Aanwijzingen zeer zeker vele, doch exacte wetenschap ontbreekt ons met betrekking tot deze verwantschap nog vrijwel volkomen. Wel weten we, dat stoornissen in de glandula thyreoidea in staat zijn, chronische psychosen in het leven te roepen. We weten zeker, dat door extracten van deze klieren, psychische symptomen van ernstigen aard kunnen ontstaan, dat wegval van functie tot uitgesproken geestesafwijkingen kan voeren (myxoedeem, kretinisme, idiotia thymica (KLOSE en VOGT (138)).

Basedowlijders krijgen somtijds psychosen, die chronisch wordend, in dementie kunnen overgaan en die door sommige als specifieke Basedowpsychosen worden beschouwd, door anderen daarentegen als psychosen, ontstaan op denzelfden neuropathischen bodem als de Morbus Basedow.

We weten verder, dat aan de generatieve functie in de aethiologie der psychosen een zeer groote rol moet worden toegeschreven, doch moeten in het midden laten, of de psychose ontstaat dóór stoornis in de functie der geslachtsklieren en daarmede nauwverwante stofwisselingsstoornissen, of dat ook hier aan de psychische factoren op een daarvoor geschikten bodem een grootere rol moet worden toegeschreven, of we dus een specifieke puerperaal, graviditeits, laktatiepsychose mogen onderscheiden, ja dan neen [1]).

We weten verder, dat in de puberteitsjaren, waarin we toch zeker een geheele ommekeer in ons stofwisselingsleven mogen aannemen, de meesten der psychosen beginnen. Tal van aanwijzingen dus, die zeker de gedachte naar voren dringen, dat de klieren met inwendige secretie een groote rol spelen ook in het ontstaan van vele psychosen. Wij laten dan in het midden, op welke manier wij dien invloed zouden moeten verklaren.

Toch mogen we niet zonder meer zeggen: functiestoornissen in de klieren met inwendige secretie voeren tot psychosen en praedisponeeren daarom voor osteomalacie. Daarvoor is onze kennis nog te gering.

Het lukte mij niet een bepaalde psychose uit de medegedeelde gevallen te destilleeren. Wel echter bleek, dat het meerendeel tot een bepaalden graad van dementie voerde en moet dus toegegeven worden, dat de tegenwoordige dementia praecox groep, plus de idiotie en imbecillitas het grootste percentage osteomalaciegevallen leveren [2]).

---

1) Uitvoerige mededeelingen tot dit onderwerp vindt men bij Meyer (187) en bij Runge (229*a*).

2) Hierbij moeten we niet vergeten, dat dementia praecoxlijders, idioten en imbecillen, het grootste gedeelte onzer gestichtsbevolking uitmaken.

Maar het gaat toch niet de dementia praecox te beschouwen als één ziekte met één oorzaak, dat wil ook Kraepelin zelf niet. Er is zoo'n strooming om alles wat langzamerhand in dementie uitloopt te brengen, onder ééne groep, er is zoo'n neiging bij alles het uitgangspunt *in* de hersenen en niet daarbuiten te zoeken, dat te veel lichamelijke complicaties, de somatische verschijnselen, laat staan, niet over het hoofd gezien, dan toch in ieder geval te weinig in verband met de psychische verschijnselen worden gebracht. Juist in de studie der lichamelijke complicaties ligt m. i. de weg om te trachten nader door te dringen in de nog zoo duistere pathogeneseleer der psychosen [1]).

Blijkt toch, dat eene bepaalde ziekte met bekende pathogenese en aetiologie meer bij psychoselijders, dan bij normalen wordt aangetroffen, dan ligt daarin eene vingerwijzing, dat misschien in de pathogenetische verklaringswijze van zoo'n ziekte ook de sleutel gezocht moet worden voor het ontstaan der psychose.

We zagen door bijeenbrengen der gevallen, in de litteratuur neergelegd, en het waarnemen in zoo'n korten tijd van 10 eigen gevallen, dat de osteomalacie tot een dezer compliceerende ziekten moet worden gerekend, dat sommige chronische psychoselijders gepraedisponeerd zijn osteomalacie te krijgen.

---

[1]) Niet van belang ontbloot is het, dat in de osteomalaciegevallen uit de litteratuur, waar de vrouwen kinderen hebben gekregen, de psychose in zeer nauw verband met graviditeit, puerperium en climacterium kon worden gebracht en dat ook in 2 mijner gevallen een zeer nauw verband tusschen de generatieve functies en het uitbreken der psychosen kon worden waargenomen.

Klewe Nebenius (138*a*) zegt dan ook om te verklaren, dat osteomalacie zoo dikwijls bij dementia praecox wordt gevonden: Immerhin liegt es nahe an eine gemeinsame Krankheitswurzel zu denken, wenn man berücksichtigt, dass die Osteomalacie in ihrer puerperalen Form so nahe Beziehungen zur Tätigkeit der Keimdrüsen besitzt, und dass die Hypothese welche der inneren Sekretion ursächlicher Bedeutung in der Pathogenese der Dementia praecox zuspricht, eine gewisse Wahrscheinlichkeit für sich hat".

Nu behoort echter de osteomalacie niet tot die ziekten waarvan de pathogenese als bekend mag worden aangenomen.

Ik heb getracht op grond van mijne eigen onderzoekingen, in verband met de verschillende bestaande verklaringswijzen een hypothese op te stellen, die de aetiologische, symptomathologische en pathologisch-anatomisch bekende feiten onder één gezichtspunt kan samenbrengen en gesteund wordt door physiologische experimenten en analoga uit de dierenwereld.

Door het osteomalacisch beenproces op te vatten als naverwant aan een chronisch ontstekingsproces, dat door bepaalde agentia (in vele gevallen misschien door tusschenkomst van microben) in het leven geroepen wordt, moest getracht worden te verklaren waarom deze ziekte zoo gaarne bij gravidae en puerperae optrad, waarom bij Morbus Basedow en aandoeningen der schildklier zoo gaarne osteomalacie als compliceerende ziekte wordt aangetroffen.

Bekend met het feit, dat de beenstofwisseling onder invloed (hetzij direct hetzij indirect) staat van vele dezer klieren met inwendige secretie ligt het naar mijne meening voor de hand aan te nemen, dat individuen met stoornissen in, en veranderde functie van deze organen, een beenstelsel zullen hebben dat als „locus minores resistentiae" mag worden opgevat, voor dit in vele gevallen nog onbekende osteomalacische agens.

Ik heb getracht aan te toonen, dat in ieder geval, in de pathogenese der osteomalacie aan deze organen met inwendige secretie een groote rol moet worden toegeschreven.

Waar nu de osteomalacie bij de chronische psychosen herhaaldelijk wordt aangetroffen, wordt dus waarschijnlijk, dat ook de klieren met inwendige secretie een bepaalde rol spelen in de pathogenese van bepaalde nog niet afgegrensde vormen van krankzinnigheid.

Hierin worden we dan door verschillende aetiologische en symptomathologische feiten uit de psychoseleer zeer zeker gesteund. In ieder geval moeten we aannemen, dat het beenstelsel bij sommige chronische psychosen vatbaarder is voor

schadelijke agentia, dan bij normalen. Of dit uitsluitend aan gestoorde functie der klieren met inwendige secretie is toe te schrijven, zullen pas verdere onderzoekingen kunnen uitmaken. Zeer zeker wordt door bovengenoemde opvatting de pas aan andere mogelijke invloeden niet afgesneden.

CASUISTIEK.[1])

Gevallen PEDLER (205) (7 positief).

Pedler beschrijft 8 gevallen van „mollities ossium and allied diseases". Het artikel is geschreven in „the West Riding Lunatic Asylum Medical Reports Vol. 1, 1871". Veronderstellend, dat dit stuk niet zoo gemakkelijk voor den belangstellende te bereiken is — de moeite in aanmerking genomen, die ik zelf gedaan heb dit boekje te bemachtigen — deden mij het wenschelijk voorkomen deze gevallen in hun geheel over te nemen.

Aan psychische verschijnselen wordt in vergelijk met de somatische, in het origineel slechts weinig plaatsruimte toegekend.

Ik ben in de gelegenheid deze eenigszins te completeeren, door de welwillendheid van den tegenwoordigen directeur (Shaw Bolton) van dat gesticht, die mij een uittreksel uit die ziektegeschiedenissen toezond [2]).

Case 1. J. M. aet. 39, admitted into the West Riding Asylum 9th November 1866. She was placed under the dements, and the following notes were made of her condition. Soon after her admission

---

[1]) In de casuistiek zal men dikwijls vermeld vinden: De psychose lijkt het meeste op dementia praecox. Ik wil er hier op wijzen dat ik hiermede niets wensch te praejudiceeren en slechts bedoel dat in het beschreven ziektebeeld vele symptomen aanwezig zijn, zooals we ze als karakteristiek voor de tegenwoordige dementia praecox, gewoon zijn aan te nemen.

[2]) I gladly avail myself of the opportunity to publicly convey my thanks to Mr. S. Bolton.

she was noticed te be thin, had spinal curvature, and projection of the chest; she is described in further notes as much improved, in fact as much so as to be able to sit up and to employ herself in light work, such as knitting.

1869, August 16th. The chest has grown out and projects forwards considerably; the upper part of the body of the sternum with the adjacent cartilages of the ribs projects, forming a conical bulging of the size of a large orange. The spine has antero-posterior curvature; the ribs project behind and from two large protuberances, one on each side of the distorted vertebral column. She complains of the slightest pressure, even her arms seem painful on being touched, while her chest is so sensitive that she cannot bear the lightest touch of the stethoscope for examination. The bones of the extremities are not in the least bent, but the legs are so weak that she cannot be induced to stand them, although when the weight of the body is taken off she can move the legs, showing no true paralysis. She gradually became worse, and died January 2nd 1871. At the post-morten examination, at which the writer had the oppertunity of being present, the following was found to be the condition: Rigor mortis not present; general appearance of the body, greatly emaciated and much distorted and the bones much softened; the head is not misshapen, but the chest is malformed; the head is sunk into the thorax, and the ribs and upper part of the sternum project considerably; the clavicles are bent forwards, and the upper opening of the thorax is greatly contracted; the pelvis does not seem to have lost its external shape, nor are the extremities at all bent. On opening the chest it was found that the rib could be cut through with an ordinary scalpel easily, and the spine was seen to be distorted, having both antero-posterior and lateral curvatures. The bodies of the vertebrae were of the same soft consistence as the ribs. The pelvis, which was removed entire without any trouble as regards the bones, has been shown the Obstetrical Society. The section of the bones was made with an ordinary knife, and presented the appearance so well described by Hunter as sponge soaked in fat; they were dark in colour, easily bent by pressure, although each regained its form, if the pressure hat not been too great, directly it was taken off. The distortion of the pelvis was of the beak-shaped variety, as is so frequent in cases of this kind; the sides at the acetabula were pinched in, the sacral vertebrae falling in behind.

The diameters of the pelvis in the fresh state were as follows: at the brim, lateral four inches at the widest part, which only consisted of narrow slit about three quarters of an inch broad on the left side; the greatest antero-posterior diameter, again, only consisted of a narrow slit about an inch broad and three and three quarter inches long; a ball whose texture was unyielding and diameter an inch could not have been passed through the brim undue pressure. The outlet was so contracted that the measurement was — antero-posterior three inches, and lateral three quarters of an inch. The viscera were all healthy, except the brain, which was much wasted, especially in the ganglia at the base.

A specimen of the bone, consisting of the projecting part of the body of the sternum, was submitted to chemical examination by Mr. Alexander Pedler, F. C. S. with the following result:

It lost, thoroughly dried at 100° C., 24.74 per cent, of water; the dried sample then contained 32.75 per cent. of oily and fatty matters or 26.49 per cént. of the bone in its original condition, and the remaining 48.77 per cent. of the orginal bone consisted of true bone. One hundred parts of true bone, after the fatty matter had been carefully removed by ether, and the water by drying, contained 76.29 parts of cartilage and other organic. matter, 23.71 parts of inorganic. matter.

This last consisted of

20.81 parts of calcic. phosphate.
0.81 parts of magnesia phosphate.
1.61 parts of calcic. carbonate.
Traces of sulphuric acid, fluorine, &c.

The leading symptoms were well marked in the case above mentioned, but the disease seems to have been of somewhat longer duration than they usually are. The weight of the above patient gradually declined from sixty-eight pounds in January 1868, to sixty-two pounds in June 1869, after which date she was not weighed in consequence of her bedridden and helpless condition.

Toegevoegd uit de ziektegeschiedenis: before admission had been in bed for some years. Filthy to the last degree, defective in habits, incoherent. Admitted suffering from Dementia with spinal curvature and very feeble. Was vacant, smiled when spoken to, answered questions about certain matters. Takes food and sleeps well. Some months after-

wards was much improved, was out of bed frequently and employed at knitting.

In 1868 was quite industrious at knitting and anxious to avoid causing trouble. Would lie in bed all day if allowed. Health feeble.

Died of mollities ossium 2 January 1871.

Case 2. J. P., admitted in 1864, aet. 38. No mention is made of any deformity whatever during the first few years of her residence at the asylum; in fact, she was well enough during the first three years of that period, both mentally and physically, to be employed in the laundry.

1868. January 25th. She is now suffering from rheumatism. and complains of pains in the back and legs; she walks with the utmost difficulty, and will often lie in bed half the day. She is tolerably intelligent, but is very querulous.

1869. April. Her chest has grown out very much lately, and she is a great deal more helpless than she was. She suffers from rheumatic pains; the heart is displaced upwards by the deformity of her chest; she lies in bed a good deal now.

May 7th. Has been gradually getting worse; her chest has become more and more deformed, her breathing more difficult. She sank and died to-day.

Body much emaciated and deformed. The upper part of the sternum with the ribs attached, bulges prominently forwards; the ribs are indented and distorted, and the whole thorax is forced down into the abdomen, so that the floating ribs on the left side nearly rest on the crest of ilium. The spine is bent forwards and towards the right side; all the bones are much softened, quite flexible, and readily broken; the ribs cut like cartilage, their cut surfaces are dark in colour, and very greasy to the touch.

Heart. A few specks of atheroma on the lower part of the aorta and its valves.

Brain substance generally watery, and of a doughy consistence; slight wasting of the convolutions; ganglia plump and well rounded. Such was the softness and flexibility of the bones that the humerus of the left arm was taken between the thumb and forefinger of each hand, and broken without the exercise of any unusual force.

The weight of this patient shows a continual fall; she weighed ninety-

four pounds in January 1868, and in March 1869, she only weighed sixty-six pounds, showing a loss of twenty-eight pounds in fifteen months.

The pains, which are called rheumatic in the notes, are well marked as prominent symptoms of the malady. It is to be regretted that no analysis of the bones of this patient was made, but there is complete certainly that the disease would have been found to be as advanced as in the first case.

Toegevoegd uit de ziektegeschiedenis: before admission she talked incoherently, stared vacantly and made few replies to questions. On admission was suffering from dementia. Dull, indifferent to her surroundings. Sat looking on the ground all day. Slight loss of memory. Unfit for employment. Six months later was in good health and employed in the kitchen.

July 1865. Diarrhoea for two months. Emaciated and in bed. Improved mentally.

May 1866. Physically better, cleans in the ward.

September 1866. Employed in Laundry, better mentally.

June 1868. Difficulty in walking, half of her time in bed. Pains in the back of the legs. Tolerably intelligent, but very querulous.

Died May 7, 1869.

Case 3. E. B., aet. 27, admitted 22nd September 1862. In the early notes no mention is made of any deformity. She suffered from epilepsy very severely.

1868. June 26th. She is now in very feeble health, and is unable to stand from partial paralysis of the lower extremities. Se can knit, and is most pleased when so employed or when reading the Bible.

1870, January 15th. Mention is here made as a most peculiar form of „aura"; when about to have a fit she cries out suddenly. „Dangers and bolsters". She is in very feeble bodily health, and is the subject of spinal curvature; she has very defective circulation in the lower extremities.

June 4th. She sits now with her knees drawn up towards her chin, her legs are bent at the knee and cannot be straightened, her back is also bent but can be straightened. Movement of any kind causes her pain, the cuticular sensibility seems to be diminished in the extremities, she is unable to walk but has the power of advancing one foot before the other when she is supported and asked to do so.

July 8th. Sank very rapidly an died. The post-mortem examination was made the following day; the following are notes partly from memory: the chest very much misshapen from falling in of the ribs; the bones everywhere are very soft, being easily cut with an ordinary knife, so soft, indeed, that the shaft of the femur was cut through with a knife by a subsutaneous operation. They are also dark in colour, seemingly filled with fat, they all feel greasy when cut into. The bones of the ribs, sternum, and vertebrae are specially noted as extremely soft. There are a few specks of atheroma in the aorta. The first notes in this case as to the post-mortem appearances are, it is to be feared, lost, but sufficient has been quoted to show that this was unmistakably a case of mollities ossium. The weight of this patient shows a continuous and gradual fall from January 1868, at which date she weighed ninety-four pounds, to June 1870, when she only weighed seventy pounds, a fall of twenty-four pounds in two years and a half.

Toegevoegd uit de ziektegeschiedenis: Before admission violent and excited, escaped by a window as was afraid of being murdered. Admitted suffering from dementia, with vacant aspect, loss of memory, and suffered from epilepsy.

Duration 13 years. First attack at age of 14.

May 1866. Fits frequent. Confined to bed few days getting worse bodily and mentally.

June 1868. Feeble and partially paralysed in legs. Knits, and enjoys the work, and also reading the Bible. Frequent fits during which she is apprehensive of calamity and of the general judgment coming. She speaks very slowly and has a distant lost expression in her eyes.

Died July 8, 1870.

Case 4. E. C. aet. 70, admitted April 18th. 1867. She was epileptic and in very feeble health, but on admission no distortion of her body is noted, nor does she seem to have suffered from the intense fragillity of her bones until after a year's residence in the asylum.

1868, January 10th. She fell and fractured the radius of her right arm; a starck bandage was applied, and perfect union took place.

During 1869 she fractured her wrist and the clavicle; around the fractured ends of the bones large masses of osseous material were

deposited, but no union existed between the ends of the clavicle. In the latter part of May 1870, the right clavicle and the acromion process of the scapula were fractured. Mention is also made of great deformity of the thorax and spine, which seems to have been so great as to preclude the usual method of treatment; the fracture did not unite properly, although callus was thrown out at the fractured ends.

1871. January 15th. Stress is laid on the great deformity that the body had acquired.

The progress of this case was gradual, the chest having contracted on both sides and the spine become bent; her mental capacity was of so low a nature as to preclude any symptoms, as pain occurring to herself, to be mentioned; she now lived an automatic life, rarely speaking, and when she did it was unintelligible.

Post-mortem appearance: Body very much emaciated and deformed. There are traces of previous double fracture of the right clavicle, and also a thickening of the right wrist from impacted fracture of the radius. The bones of the skull are of average thickness, soft and of a bluish tinge; brain substance soft, ganglia wasted, but the convolutions not so. There is a lateral curvature of the spine in the thoracic region, the convexity to the right side. The ribs numbering 2—9 on both sides have been fractured midway between the sternum and vertebral column, some of them in two places. They are all old fractures, and the united extremities point inwards. The ribs are cut easily with an ordinary scalpel. The spine of the pelvis where the acetabula are placed bend inwards, causing much narrowing, with a beak anteriorly.

The case, until the post-mortem appearances are studied, seems to resemble more a case of fragilitas ossium than mollities, but the fact that a knife passed through the ribs easily is rather strong evidence that it was a case of mollities ossium.

The weight in this case shows the gradual wasting of the body. She was 101 lbs. in April, 1869, and only 80 lbs. in January 1871. This shows a falling off of 21 lbs. in less than two years.

Toegevoegd uit de ziektegeschiedenis: duration 2 years. Before admission her ideas were confused, vague and wandering, and lost to place. Manners childish and stilly, says she has a place ready in Heaven. Very excitable. Admitted after suffering from epilepsy for 5

years. She was destructive, tearing the clothes and inclined to be noisy. Physically feeble.

October 1867. Fits more frequent.

January 1868. Pushed down by a patient and fractured the right radius.

February 1868. Complete union of fracture.

June 1868. Fell and fractured the clavicle and acronion process of right side. When having fits she is very restless and devoid of intelligence, and her strength at all times barely enables her to walk without help. The treatment of the fracture was unsuccessful owing to deformity of spine and chest and her feeble and restless condition.

Remained in bed and died February 5. 1871.

Case 5. This is perhaps not so well marked a case, but it comes under another disease closely allied to malacosteon, if it is not a true Case of that disease.

A. F., aet. 29, admitted 14th of March 1868. The first note of any interest beyond that she is an epileptic and in feeble bodily health is made in September 1870, when it is reported that she fractured the left humerus. Although every effort was made to promote healthy union, none took place.

1871, April. She complains of pains in the legs, although she does not experience any in the back. There is slight abnormal projection of the seventh cervical vertebra, and also of the 9th, 10th, 11th and 12th dorsal and 1st lumbar. The sternum shows some slight projection at the junction of the manubrium with the body of the bone. The pains in the legs she describes as mainly affecting the joints, and the knees more particulary. The bones generally ache whenever they are even touched by anything. The pains have troubled her for some few months. There is no visible distortion of the pelvis when viewed from without, but the internal examination shows the sacrum and coccyx to bend forwards, and the curve of the former bone to be much increased; the spines of the ischia are closely approximated, allowing only two fingers to pass between them. The dimensions of the brim are not materially altered.

The case is not so well marked an example of this disease as some of the others, but the pains in the legs and the acute sensibility of the bones, together with their fragility, render it extremely probable that this is a case of mollities ossium.

The weight of this patient has not materially decreased up to the present time, but one may expect to find a loss flesh recorded in future notes.

Toegevoegd uit de ziektegeschiedenis: In workhouse for ten or twelve years and previously discharged incurable from Wakefield Asylum.

Of late she has become very violent and dangerous to herself and others. She is quite incoherent and is epileptic. She is very dull and slow and during the next 6 months became more demented. She was rarely quarrelsome.

September 27, 1869. Fractured left humerus by a fall in a fit. The fracture remained ununited.

May 1871. Flying pains about the body, worse on exertion.

October 1872. No change in mental condition.

February 1873. Quite demented, fits continue. Hardly able to move about.

August 1875. Spontaneous fracture of the left humerus.

March 19, 1876. Found dead in bed by night nurse.

Case 6. S. A. B., aet. 25, admitted 17th September 1861. Has had two children, but no particulars are given as to her labours. She was well nourished and not deformed, on admission, and for a time became quite stout.

1869, October 9th. Her legs are stiff and her back is deformed. This deformity is getting worse.

1870, June 4th. She has been losing flesh of late and looks pale; there is curvature of the spine- it is antero-posterior and very considerably; the right side of the chest seems larger, particularly behind, due to sinking in of the ribs on the left side at the angles. Two years ago was able to walk perfectly well; the power of locomotion then began gradually to get weaker, and now there is no power even to support the weight of the body for any length of time.

1871, April. Her height has gradually diminished, she now only measures 53 inches when extended on the bed; this measurement would be considerably less if she stood up, on account of the crouching posture which she assumes. The whole of the dorsal vertebrae project backwards, and the sternum is curved forwards and bulges considerably. The left side of the thorax is still further distorted by the

sinking in of all the true ribs at their angles. The nates seem dipped in on each side, just above and behind the trochanters. The spine of the ischium is separated from its fellow by a space of $1^3/_4$ inch. The vaginal examinination gives the following results: the brim is beaked in front and contracted at the acetabula; it is also filled up the centre behind by the projection sacrum. The greatest diameters at the brim are, lateral $2^1/_2$ inches, antero-posterior $2^1/_4$ inches. The outlet consists of two circular openings of a figure-of-eight shape, the contraction being due to the approximated spine of each ischium; only two fingers could be passed trough this contraction, while the two apertures would each have admitted a smallish orange; the antero-posterior diameter measured $3^1/_2$ inches. The sacral curve is much exaggerated, and the coccyx projects (altough freely movable) far into the posterior aperture. The configuration of the sacrum externally is that of an exaggerated curve; it forms a circle whose diameter would be $3^1/_2$ inches.

The weight of this patient has steadily declined. At the early part of her residence in the asylum she increased in weight from 117 lbs. (in January, 1868) until the end of 1869, when she weighed 137 lbs. During the year 1870 she lost weight at a gradually increasing rate, and at the end of that year weighed 92 lbs; while three months after that, or in March last, her weight is registered as 80 lbs., a loss of flesh amounting to 57 lbs. in fifteen months.

Toegevoegd uit de ziektegeschiedenis: Before admission tore her clothes. Wet and dirty, sullen and morose, refuses to answer questions. Grandfather died in Wakefield Asylum, eleven years ago. Demented, memory impaired, habits dirty, refused to answer and is indifferent to her surroundings.

October 1864. Mentally worse. Far advanced in general paralysis, never speaks or employs herself.

September 1866. Excited, and quarrelsome during the last few months. Generally troublesome and dirty in her habits.

September 1871. Has just recovered from cellulitis of the left leg and is not able to walk without assistance. Very cheerful and in good health.

December 6, 1871. Died from Bronchitis.

Case 7. M. H., aet. 35, admitted 2nd January 1869. There is no note of any importance as to the existence of any pains or malfor-

mation, but the first note announces the fact that her breasts were in such a condition as to leave but little doubt that she had recently been delivered of a child; she was melancholic, and had suicidal propensities.

1871, February 14th. For about two months past she has complained of pains in the chest, back, and limbs, which have become more frequent and severe lately. She describes as shooting pains, like the cutting of a knife, and as being more severe on the left side.

She has a slight antero-posterior curvature of the spine, and also a slight lateral one, with the convexity towards the right side. She complains of pain on pressure in every bone in her body, but most severe between the scapulae at their inferior angles; the chest seems bulged forwards about the junction of the lower and middle third of the sternum. and is flattened at the sides. When walking she holds her hips, and leans very much to the left side, and says that the pain is very much more acute when she is in the upright position. In the lower extremities reflex action is good, and sensation perfect and equal. She complains of pain in voiding her urine. Her condition in April 1871, was but very little altered, but the following particulars may be thought interesting. She says that she has felt these pains for the last twelve months, but it is only during te last few months that the pains have been at all sharp.

The pains are very acute in the knees and side of the thighs, but they are not continuous; „they come and go". She has had six children during the last twelve years; the first three were unassisted in their births, but for the fourth instruments had to be used; for the fifth the operation of turning had to be performed, and some other means taken to deliver, but she does not know what, as she was put under chloroform; at the sixth labour she was put under the influence of chloroform, and some very serious operation had to be performed, but she knows nothing as to its nature. The vaginal examination shows great deformity to exist in the pelvis; the greatest lateral diameter at the brim is $3^1/_2$ inches, while the antero-posterior diameter only measure $2^3/_4$ inches, it is heartshaped, and the sacral cavity is very deep; the outlet only admits two fingers in te lateral diameter; the anterior portion of the pelvis is pinched in, in the usual way, just in front of the acetabulum on each side; the pro-

jection of the bodies of the sacral vertebrae greatly encroaches on the space at the brim of the pelvis.

The weight of this patient has not undergone any material diminution.

Toegevoegd uit de ziektegeschiedenis: before admission unable to answer questions constantly repeating one or other meaningless question. She sings, knocks her head against the chair and throws her hands about.

On admission cerebration slow, thinks she has lost something.

Depressed, complete loss od recent and remote memory. Keeps saying she hat lost something, but never says what it is.

February, 1, 1870. Much more cheerfull, answere questions pretty rationally. Employs herself with sewing. Cries occasionally and is miserable at times.

October 1870. Has suffered from acute melancholia with suicidal tendencies. Miserable, sleepless. Concelled a knife in her bed. Gives no cause for her misery.

August 1871. Very restless and excited, especially at night.

October 1871. Moans, says she does not know what they are going to do with her. Tears her clothes.

September 17, 1872. Discharged unimproved and removed to the South Yorkshire Asylum, Wadsley, Nr. Sheffield.

Case 8. S. A., aet. 36, admitted April 5th. 1864. The notes of the early history of this case are deficient in interest, and have no bearing on the disease in question.

1871 May, 9th. About six months ago she complained of being weak, and did not take her food well. She was slightly lame, but it was attributed to weakness. About a month ago complained of pain in her limbs, and seemed more lame. As little could be made of her statement, an anodyne was ordered and extra diet given, but she has slowly become more feeble and unable to walk. She now states that she feels pain in her joint, and if she is not soon cured she will die. She states that she cannot feel the ground under her feet, but there is perfect sensation in the feet and legs, and reflex action is good.

She can draw up the legs in bed; there is slight oedema of the right foot. The chest is narrowed by the sternum bulging forwards

but there is no sinking of the head into the chest; the ribs seem to be very soft, as the slightest pressure upon them causes them to bend under the finger. The alae of the pelvis do not seem to be altered in shape, nor are they painful on pressure, as are all the ribs. There is no curvature of the spine, and na evidence of pain on pescussion of the projecting spines of the vertebrae, although she complains of pain on movement. She is unmarried, and has never had any children. When she walks holds her hips with her hands, and shuffles along much in the same way as the last (Case 7) was notices to walk. No deformity of the pelvis.

Toegevoegd uit de ziektegeschiedenis: Duration one year. Before admission stated that people conspired to prevent her being married. „God told her so". Threatens different people with a carving knife. On admission suffered from mania and was excited.

Answered questions correctly, took her food and slept well. Soon gave a little trouble as she took a dislike to one of the nurses. She fancied she ought to have been married some time ago. Employed in the ward. Emaciated and in delicate health.

August 1864. Slightly improved mentally, free from excitement. Has diarrhoea and loss of apetite.

November 1864. Employed in passage of late. Is now excited again and has been removed to the ward.

May 1866. Employed in the dining hall.

August 1866. Suffering from phthisis and is in bed.

June 1868. Refusing her food and getting thinner, found to have no physical sign of phthisis. Was transferred from the laundry.

November 1870. Was first found to be slightly lame. Was treated and returned to the laundry, apparently well. A month later found to be again lame. Complained of pain in all her joints and said that if she were not cured she would die. She said she could not feel the ground under her feet.

May, 25, 1871. Died.

Gaan we nu de verschillende gevallen na, dan kunnen we het volgende opmerken.

Bij geval 1 rijst geen twijfel aan de diagnose osteomalacie. Wat den vorm der psychose betreft, lijkt het geheele verloop en het symptomenbeeld op dat van de dementia praecox. Hoe lang na het

begin der psychose het beenlijden begon, staat niet aangegeven. In ieder geval is er een tijdperk van enkele jaren geweest, waarin niets op osteomalacie wees.

Geval 2. Hoewel hier geen bekkenmisvorming vermeld staat, is het klinisch ziekteverloop te karakteristiek voor dat der osteomalacie, om, vooral in verband met de postmortaal uitgesproken veranderingen aan het beenstelsel, aan de diagnose „osteomalacie" te twijfelen. Ook hier passen de psychische symptomen het best in het beeld der dementia praecox.

Zeker 4 jaar (zoo niet meer) verliepen er tusschen het begin der psychose en dat der osteomalacie.

Ook geval 3 kunnen we gerust tot de duidelijke gevallen rekenen. De pathologisch-anatomische gegevens zouden zeker onvoldoende zijn, maar waar het geldt een individu, dat op zoo jeugdigen leeftijd succombeerde, en zoovele der voor de osteomalacie kenmerkende verschijnselen vertoonde (parese der onderste extremiteiten met typische gangstoornissen, ontstaan van een kypnose, met toenemen der verkromming, tenslotte contractuur der onderste extremiteiten met pijn bij de minste of geringste beweging), daar zullen we geen fout begaan dit geval tot de zekere te rekenen.

Patiente was een lijderes aan dementia epileptica. Het beenproces uitte zich voor het eerst toen de psychose al minstens 6 jaar bestond.

Het 4de geval, waar ook het bekken veranderd werd gevonden, zouden we tot den senielen vorm kunnen rekenen.

De epilepsie, die vermeld staat, begon pas op 65-jarigen leeftijd; dus hebben we veel kans het bij 't rechte eind te hebben, als we dit geval tot de dementia arteriosclerotica rekenen.

Het beenproces begon ongeveer 6 jaar na het begin der psychose. Opvallend zijn de multipele fracturen, met uiterst weinig neiging tot genezing.

Geval 5 lijkt mij moeilijk onder een andere diagnose, dan die van „osteomalacie" te brengen.

Het geldt een reeds lang bestaande dementia epileptica.

De symptomen der osteomalacie ontstonden langen tijd na het begin der psychose.

Over het 6de geval behoeven we over de zekere diagnose der osteomalacie niet te discuteeren.

Op haar psychose rustte de diagnose „General Paralysis". Uit de ziektegeschiedenis kunnen we geen zekere gegevens hiervoor putten. 't Zou evengoed een dementia praecox kunnen zijn.

Begin der osteomalacie minstens 8 jaar na het begin der psychose.

Het 7de geval — een zeker geval — schijnt een puerperalen vorm te zijn (historie der verschillende partus).

De subjectieve klachten schijnen echter pas een groot jaar na het begin der psychose te zijn ontstaan.

De psychische verschijnselen zou men met zoovele verschillende namen kunnen betitelen, dat het beter is zich daarvan te onhouden (dementia praecox, — chronische melancholie — puerperale psychose, etc.). In ieder geval sloot de psychose zich waarschijnlijk aan een puerperium aan.

Voor het 8ste geval heb ik geen voldoende gegevens kunnen verzamelen om dit met zekerheid een „osteomalacie-geval" te durven noemen, dus moet dit buiten beschouwing blijven.

Gevallen FLEISCHMANN (84) (2 positief).

Fleischmann vermeldt in zijn „Leicheneroffnungen" onder het hoofdstuk „Knochenerweichung" 3 gevallen, waarvan één geval bij een 25-jarigen idioot. Verder maakt hij melding van beenveranderingen, die volgens hem waarschijnlijk ook tot osteomalacie zijn terug te brengen, bij een doofstomme, die in het krankzinnigengesticht verpleegd werd en vele psychische verschijnselen vertoonde.

Geval 1. 25-jarig idioot. Vrouw. Doodsoorzaak: „Auszehrung".

Lijkopening: Beenverweeking, waardoor vooral de thorax en het bekken in hooge mate vervormd zijn. De zeer uitvoerige beschrijving der verkrommingen en vervormingen in hun geheel over te nemen, zou te veel plaats in beslag nemen.

't Is voldoende, als ik vermeld, dat voor de osteomalacie zoo typische bekkenvervorming op meesterlijke wijze wordt beschreven. Maten worden hierbij opgegeven. Vervormingen van wervelkolom, sternum, schouderbladen, ribben, borstbeen.

Femora zijn aan hun onderste en bovenste einde week, daar ter plaatse is de beensubstantie zeer dun. De overige beenderen, behalve de alveolairrand der bovenkaak nemen geen deel aan het verweekingsproces.

In de galblaas zeer vele erwtgroote galsteentjes.

Geval 2. In Augustus 1788 werd op het land liggend gevonden een doofstomme man en naar het krankzinnigengesticht in Schwalbach gebracht. Men schatte zijn leeftijd op 28—30 jaar,

Gedurende zijn $6^1/_2$ jarig verblijf, lag hij voortdurend te bed en kon slechts met moeite bewogen worden, zoo nu en dan in den tuin te gaan. Onrustige slaap. Dikwijls stootte hij zijn hoofd met kracht tegen den muur en slechts in den laatsten tijd van zijn leven deed hij dit weinig. Een bepaalde ziekte kon niet worden waargenomen. Alleen werd hij voortdurend zwakker en ging aan uitputting te gronde. Geen enkel woord en slechts zelden onverstaanbare klanken bracht hij soms te voorschijn.

Er was een gehoorsstoornis, doch *geheel doof was hij niet*, sterke geruischen nam hij waar.

Zijn blik was altijd zeer star en *niets was in staat hem uit zijn toestand van gevoelloosheid te krijgen.*

Lijkopening:

Beenderen. Kolossale vervormingen van de borstkas, talrijke oude en versche fracturen en inknikkingen, hartvormig bekken, vervormingen van alle beenderen.

Hersenen: schenen normaal, uitgezonderd, dat het van buiten zeer vast en hard aanvoelde, binnenin echter zoo week was, dat het onderzoek hierdoor zeer bemoeilijkt werd.

In beide gevallen mogen we dus met zekerheid aannemen, dat we met osteomalacie te doen hebben. Wanneer dit lijden begonnen is, daarover staat niets vermeld.

Om de psychose te kwalificeeren, valt ons natuurlijk in het eerste geval niet moeilijk, waar vermeld staat, dat het een idiote gold.

De psychose in het tweede geval onder een bepaalde groep te brengen, lijkt mij moeilijker. Dat wij niet alleen een doofstomme (en dit staat nog te bezien) voor ons te hebben, maar ook een lijder aan een psychose blijkt duidelijk genoeg uit de medegedeelde symptomen. De beschrijving doet erg denken aan een praecoxlijder, met uitgesproken stupor, overgegaan in dementie.

De onvolledige beschrijving der hersenafwijkingen doet geen licht hierover vallen, maar sluit zeer zeker niet uit, dat we met een organisch hersenlijden, hetzij congenitaal, hetzij verworven te maken hebben.

Geval ZEMBSCH (291) (positief).

ZEMBSCH beschrijft het klinische beeld van osteomalacie bij een idioot.

Patient viel op zijn 2de jaar uit de wieg op zijn hoofd. Hij bleef zwak, idioot, stom. Kreeg op zijn 40ste jaar jichtige pijnen in de scheenbeenen, waaraan zich langzamerhand verkrommingen van alle beenderen, uitgezonderd schedel en ribben, aansloten.

Beenderen, uitgezonderd de tanden, week, kraakbeen dunner, periost dikker.

Hart en longen slap. Lever buitengewoon groot.

Met aan zekerheid grenzende waarschijnlijkheid mogen we hier wel aannemen het voorkomen van osteomalacie bij een idioot.

Geval MARTIN (167) (positief).

MARTIN beschrijft een osteomalacie-lijderes afkomstig uit het krankzinnigengesticht te Jena. Ditzelfde geval werd reeds door HANDVOGEL (107) gepubliceerd en door PAGENSTECHER (201*a*) aangehaald.

J. v. N. N. Vrouw. Ongehuwd. Was bij haar dood (1840) 49 jaar oud. Doodsoorzaak: Inanitie Herediteit?

Psychische verschijnselen: begin hiervan op haar 31ste jaar. Er staat verder alleen vermeld: „da sie es für Sünde hielt, ihr Zimmer zu verlassen".

Somatische verschijnselen:

Sinds 1832 (41 jaar) nam haar voedingstoestand merkbaar af en liep patiente veel minder.

1836. Acht dagen lang heftige uterine bloedingen, waardoor erge uitputting.

1837. Klachten over schietende pijnen in de ledematen, die als jicht werden gekwalificeerd. Patiente moest te bed blijven en voor iedere liggingsverandering door de verpleegster geholpen worden.

Begin 1840. Ligt steeds op de linkerzijde. Beenen in sterke mate opgetrokken. Vervorming der wervelkolom. Borstbeen in zijn bovenste deel naar binnen gedrukt. Heftige pijnen vooral met de ontlasting, waarbij dikwijls bloed.

Lijkopening:

Beenstelsel. Bekken in hooge mate osteomalacisch veranderd (maten etc. zie het origineel), waarbij het langdurig liggen op een kant van veel invloed op den vorm blijkt geweest te zijn.

Het beenweefsel bleek aan bekken, wervelkolom en borstbeen zeer murf, buigzaam en in vrij aanzienlijke mate verdwenen te zijn.

Overige organen: Meningiaalvenae sterk met bloed gevuld. Tusschen pia mater en arachnoidea veel waterachtig exsudaat. Lever klein. Uterus en ovariën vertoonen geen macroscopische veranderingen. Spierweefsel zeer atrophisch.

Dat we hier met een osteomalacie geval te doen hebben, staat wel buiten elken twijfel.

De eerste verschijnselen, die op dit lijden wijzen, begonnen 10 jaar na het begin der psychose, waarvan zeer moeilijk uit het eene zinnetje „da sie es für Sünde hielt ihr Zimmer zu verlassen" de diagnose nu nog te stellen is.

Geval SCHMIDT (234) (onwaarschijnlijk).

Schmidt vermeldt een geval van „Knochenerweichung" bij iemand, die acuut melancholisch was geworden.

Daar hij één der eersten is, die tusschen psychische afwijking en beenproces een verband heeft gezocht, geef ik de ziektegeschiedenis grootendeels weer.

A. G., ein blühendes Mädchen von 22 Jahren, hatte als Erzieherin eines talentvolles Kindes dasselbe sehr lieb gewonnen. Der plötzliche Tod ihres Zöglings musste sie tief ergreifen. Der Leiche folgend, kehrte sie erst spät Abends vom Kirchhof heim, tiefe Schwermuth bemächtigte sich ihres ganzen Wesens.

Nach acht Tagen ungefähr empfand sie leise flüchtige Schmerzen in der linken unteren Extremität, rheumatischen Affectionen ähnlich, die sie, gleichgültig gegen alles um sie her, wenig beachtete. Diese Schmerzen cessirten mitunter, zeigten sich indess abwechselnd wieder heftiger. Einige Wochen darauf konnte die Kranke auf diesem Fusse nicht recht auftreten: er schwankte hin und her ohne dass sie sich Rechenschaft über den Grund zu geben wusste. Sie legte sich auf's Sopha, um sich nicht wieder zu erheben.

Der Schmerz stellte sich mittlerweilen auch im rechten Unterschenkel ein, wurde indess zu Zeiten fast unmerklich.

Etwa acht Wochen nach dem Trauerfall bemerkt der Arzt eine Krümmung und Verkürzung des linken Schienbeins mit gleichzeitige

Deformität des Mittelfuss, von Gehen war nicht mehr die Rede, denn der Fuss bog sich beim Anftreten.

Schien und Wadenbein, Talus, Calcaneus und die übrigen Fusswurzelknochen waren nicht mehr zu fühlen.

Die Muskeln und Bänder hatten den festen Ansatz verloren. Gastrocnemius, Soleus, die Tibiales, Beuger und Strecker der Zehen zeigten sich stark contrahirt und hatten den Schenkel beträchtlich verkürzt. Dasselbe Phänomen auch im rechten Unterschenkel. Fortpflanzung auf die Oberschenkel. Alle übrigen körperlichen Functionen waren dabei völlig normal; *die tiefe Schwermuth der Kranken, seit dem Tode des Kindes liess sie auf das fruchterliche Ueberhandnehmen der Localaffection wenig achten.*

Nach sechs Monaten hatte der Erweichungsprocess die Glenoidalfläche erreicht, ging auf die Gelenkpfanne über und ergriff so von unten nach oben fortschreitend, die Beckenknochen.

Durch die widerstandslose Contraction der Dammuskeln wurde der Ausgang des kleinen Beckens immer mehr verengt. Harn und Stuhlenentleerung wurden erschwert, beim Versuch die Kranke zu heben, schlotterten die unteren Extremitäten auf ⅔ der früheren Länge verkürzt, hin und her.

Das Becken bot keinen festen Stützpunkt, der untere Theil des Heiligenbeins war mit ergriffen.

Endlich im neunten Monate, machte ein Zehrfieber den körperlichen und psychischen Leiden der Kranke ein Ende.

Bij de lijkopening werden de bovenbeschreven beenderen geheel verweekt gevonden, het meest veranderd waren de bekkenbeenderen. Het beenmerg was door vele kysten vervangen.

Tanden, en beenderen der armen waren uitstekend in orde.

Dat we in bovengenoemd geval met een beenverweekingsproces te doen hadden, staat wel als zeker vast.

Of we echter met een „osteomalacie" te doen hebben, is al zeer dubieus.

Klinisch is toch hoogst eigenaardig, het zoo acute begin plaatselijk in de voetbeenderen en een geleidelijk naar boven voortschrijden.

2e. het zoo snelle progrediente verloop, zoodat in 9 maanden tijd de dood al intrad.

3e. Pathologisch anatomisch, dat de armbeenderen volkomen intact bleken en dus de aandoening als meer van plaatselijken aard moet worden opgevat.

Van sarcoom, carcinoom, lues, wordt niet gerept, zoodat deze dikwijls locaal inwerkende processen niet kunnen worden uitgesloten.

Het lijkt mij dus toe, hoe interessant dit geval op zichzelf ook moge zijn, dat we geen voldoende gegevens hebben om aan te nemen, dat we met een „osteomalacie'', zooals we deze als algemeen lijden opvatten, te doen hebben.

Ik gaf dit geval echter zoo uitvoerig, omdat zooals we zagen, Schmidt feitelijk de eerste is geweest, die tusschen psychisch lijden en beenlijden een verband heeft gezocht en het geval door velen als osteomalacie wordt geaccepteerd.

Geval MÜNCH (169) (positief).

Münch beschrijft een hooggradig geval van osteomalacie bij eene lijderes aan epilepsie, die langzamerhand dement werd.

A. S. Virgo. 22 jaar oud. Geen herediteit. Op haar 7e jaar werd het eerste epileptische insult waargenomen.

In 1834 (hoe oud zij toen was staat niet vermeld) viel patiente in een acces van een steenen trap, waarbij zij haar heupen ontwricht zou hebben. Daarna kon zij niet meer gaan. Extremiteiten verkort en verlamd. Van dien tijd af werd ze steeds krommer. Haar geestvermogens gingen achteruit.

In 1839. „Doctor.....fand das Mädchen schon in dem Zustande, dessen Ausdruck die Leiche noch an sich trug, keinen Menschen mehr ähnlich, sondern dem Thiere gleich nur nach Essen und Trinken verlangend, nur für die Stimme der gewohnten Umgebung empfänglich''.

Veel epileptische insulten; het laatste half jaar minder.

Dikwijls plotseling schreeuwen, tengevolge van heftige pijnen in de beenen. Stierf soporeus.

Lijkopening: Beschrijving van een in hooge mate osteomalacisch bekken.

Dat we hier met een beenverweekingsproces te doen hebben, staat wel vast. Men zou er over kunnen strijden of deze vorm van beenverweeking te rekenen is tot de zoogen. Spätrachitis of tot de juveniele osteomalacie.

Het staat niet aan mij te beoordeelen of er tusschen dezen vorm en die, welke het meest in het puerperium wordt aangetroffen, verschil gemaakt moet worden.

Vele gevallen van juveniele osteomalacie zijn echter beschreven en gelijkwaardig aan den puerperalen vorm gesteld, zoodat we, zoolang nog niet is uitgemaakt of er verschillen bestaan, dit geval tot de zekere gevallen van osteomalacie mogen rekenen.

De psychose mogen we met gerustheid met de diagnose „dementia epileptica" betitelen.

Wanneer precies het beenlijden is begonnen, kan niet uit de mededeelingen worden opgemaakt.

Geval MACINTYRE (164) (negatief).

Macintyre beschreef een geval van osteomalacie, welk geval later door vele schrijvers wordt aangehaald als één der gevallen, waarbij een ernstige stoornis in het centraal zenuwstelsel met het beenlijden zeer nauw verband hield.

Hiervan blijkt in het origineel al zeer weinig.

Er staat: The accident (uitglijden en daarna pijn in de borst) occurred in Sept. 1844, while he was in the country where he had gone, for recreation and to recruit his strenghth which had been impaired by close attention to business and much anxiety about a member of his family who had a short time before, passed trough a dangerous and protracted illness.

Hieruit destilleert Litzman: „Macintyre's Kranker war ein 43 jähriger Kaufman, der durch geistige und gemütliche Aufregungen, Arbeiten und Sorgen angegriffen und erschöpft war. Er starb nach dreijährigen Leiden".

En aldus wordt het door anderen overgenomen!

Onvermeld staat toch dat patient na zijn buitenverblijf eerst geheel zonder lichamelijke klachten was, dat hij weer al zijn werk (geestelijk) kon doen en dat hij stierf „exhausted in the full possession of his mental faculties".

Bovengenoemd ziektegeval hoort dus zeer zeker niet in onze ververzameling thuis.

Gevallen FINKELNBURG (85) (1 positief; 1 zeer waarschijnlijk).

Geval 1. H. S. Vrouw. 45 jaar. In 1854 laatste partus met veel bloedverlies. Ze bleef toen 8 weken te bed met klachten van schijnbaar neuralgiformen aard, daarna toenemende depressie en na verloop van 4 à 6 weken, gehoorshallucinaties, vervolgingsideeën.

Tegelijkertijd ontwikkelde zich in korten tijd eene erge verkromming der wervelkolom, waarvan van tevoren geen spoor voorhanden was. In den loop van het volgend jaar nam de verkromming toe, terwijl de psychische symptomen na het toedienen van groote giften opium in 2 à 3 maanden verdwenen.

In 1857 begin met depressie, vervolgingsideeën, gehoorshallucinaties, daarna nijdige affecten, gedurende welke incohaerentie harer waandenkbeelden, buiten het affect waanideeën met eenigen samenhang (neiging tot religieusen grootheidswaan). Sinds dit jaar geen progressie der beendifformiteit.

Sterke graad van lordose van de halswervelgedeelten, in die mate dat de 2e en 3e halswervel niet door te voelen waren, scoliose der borst en bovenste ledenwervels naar rechts, met compensatorische verbuiging van het onderste lendenwervelkolomgedeelte en sacrum naar links. Ook het bekken, zegt de schrijver, werd onderzocht en de diagnose op osteomalacie gesteld. Sterk ontwikkelde krop, die echter in haar geboorteland endemisch is.

Geval 2. J. H. Vrouw. 33 jaar. 6 maal partus. Steeds veel pijnen tijdens het kraambed in rug en beenen. Na de 6de bevalling bemerkte patiente, dat zij kleiner is geworden. De 7e bevalling, die met heftige pijn gepaard ging, bracht een atrophisch „mit Beulen bedeckten" kind te voorschijn, dat spoedig stierf, daarna verergering der osteomalacie. Wervelkolom en bekken vertoonen reeds een grooten graad van misvorming.

Psychisch ontwikkelt zich tegelijkertijd met de osteomalacie een paranoid symptomen-complex met gezichts- en gehoorshallucinaties (duizeligheden, slapeloosheid, gezichtshallucinaties, betrekkingsideeën, etc.). Ook deze patiente had een „strumeuse zwelling der schildklier".

Beschouwen we deze twee gevallen, dan is de beschrijving der osteomalacie als zoodanig alles behalve uitvoerig te noemen.

De vermelding echter der vrij acuut ontstane verkrommingen der wervelkolom, met neuralgiforme pijnen, in aansluiting aan een partus, of althans in nauw verband daarmede, de daarna vermeldde verkrommingen, de mededeeling, dat ook het bekken onderzocht werd en in een der gevallen (geval 2) als misvormd vermeld staat en het feit, dat door iemand als Finklenburg op de klinische symptomen osteomalacie werd gediagnostiseerd en de ziekte als zoodanig wordt betiteld,

geven ons wellicht het recht de waarschijnlijke diagnose „osteomalacie” in het eerste, de zekere diagnose in het tweede geval aan te nemen.

Psychische symptomen, die gemakkelijk in de groep der dementia paranoides zouden kunnen worden ondergebracht en symptomen, die op een beenlijden wijzen, traden bij deze patiënten vrijwel tegelijkertijd op.

Beiden waren in het bezit van een te groote glandula thyreoidea!

Geval SOLLY (236) (positief).

Solly beschrijft twee gevallen van osteomalacie. Een dezer betreft een krankzinnige.

C. S. Vrouw. Ongehuwd. Herediteit? Op haar 24e, 25e jaar begon patiente abnormaal te worden, rusteloos, wantrouwend (her friends became fearful that she was going out of her mind), zoo nu en dan gewelddadig, delireerend, maniakaal, suicidiumpogingen.

In Augustus 1839 staat vermeld, dat ze geestelijk vooruitging.

In 1842 werd ze naar het krankzinnigengesticht in Hanwell gezonden waar als diagnose genoteerd staat: „catamenia”. Haar geestesafwijking was echter zeer gering.

Somatische afwijkingen: Deze begonnen reeds voor het uitbreken der psychische symptomen, die op haar 25e jaar begonnen.

Op haar 19e jaar door eene geringe oorzaak clavicula fractuur, die slecht wilde genezen. Daarna heftige pijnen in den rug — ze ging gebogen loopen.

Op haar 24e jaar paralyse van haar rechter arm, die plotseling ontstond en 14 dagen duurde. Na een stoot tegen haar knie, ging ze moeilijk loopen.

Mei 1839. Aanvallen van rheumatiek, pijnen in het achterhoofd.

Augustus 1839. Zeer vervormd in heup en schouders, niet in de extremiteiten.

Maart 1840. Kon na een val waarbij geen fractuur ontstond, niet meer loopen, heftige pijnen. Haar hoofd werd grooter.

3 of 4 maanden voor haar dood, krom worden der extremiteiten, ontstaan van fracturen door de minste of geringste oorzaak. Heftige pijnen.

Dood 28 October 1842.

Lijkopening. Emaciatie, lengte van het cadaver: two inches. Groot hoofd. Vervormde borstkas. Bijna rechthoekige kyphose. Nauw bekken.

Gebroken claviculae, gebroken en gebogen humerus. Radius en ulna eenigszins verdikt. Rechter radius gebroken. Onderste extremiteiten bij de epiphysen verbreed. Ossa femora beiderzijds gebroken. Het linker op twee plaatsen.

Tibia en fibula beiderzijds verbogen.

Nergens callusvorming.

Alle beenderen konden zeer gemakkelijk gebroken worden. Bij druk tusschen duim en vinger knakten ze als een dunschalige walnoot.

De beensubstantie der lange beenderen was bijna totaal verdwenen.

De mergholten gevuld met een donkerroode leverkleurige massa.

Vertebrae en ribben idem.

Cranium zeer verdikt, zeer vaatrijk, kon gemakkelijk met het mes gesneden worden.

Lammellaire structuur van tabula externa en interna verdwenen.

Verwijding der Haversche kanaaltjes, vermindering der beenlichaampjes.

Gewrichten en kraakbeen intact.

Cerebrum en andere organen intact.

Arachnoidea was melkachtig van kleur en eenigszins verdikt.

Bovengenoemd geval is waarschijnlijk hetzelfde als door Davey in the Medical Times is beschreven.

Hoewel van postmortale buigzaamheid niet gesproken is en het microscopisch onderzoek geen voldoende zekerheid geeft, is het klinische verloop, in verband met het pathologisch anatomisch resultaat (nauw bekken, etc.) voldoende om aan de diagnose osteomalacie vast te houden.

Het beenlijden bestond hier echter klaarblijkelijk reeds vóór het begin der psychose, waarvan de diagnose al zeer moeilijk blijkt te zijn. Zeer zeker zou men kunnen spreken van een met defect genezen dementia praecox, evengoed zou men echter een lues cerebri (verdikte arachnoidea) kunnen aannemen. Van lues wordt echter niet gesproken.

Geval v. WINCKEL (284) (positief).

L. v. Winckel vermeldt 9 gevallen van osteomalacie, waarbij hij de sectio–caesarae moest verrichten. Een ziektegeschiedenis hiervan geeft eene patiënte, die psychische afwijkingen vertoont.

Geval 8. Vrouw. G. 37 jaar. 5 maal partus zonder kunsthulp. Voor twee jaar terug in 1857 kreeg zij een „manie". Na een verblijf van 1/2 jaar werd zij uit het krankzinnigengesticht ontslagen.

Zij bleef een „heftige und hochmütige Persoon".

In 1859. Wegens in hooge mate osteomalacisch vernauwd bekken is bij een partus de sectio caesarea geindiceerd.

Tijdens de nabehandeling staat genoteerd: „sie ist sehr aufgeregt und mit Allem unzufrieden".

Of we hier mogen aannemen, dat toen de osteomalacie werd gediagnostiseerd, er nog verschijnselen bestonden, die op een bestaande psychose wezen, staat te bezien.

Tevens kunnen we aan een dergelijk geval van puerperale osteomalacie, waarbij de psychische afwijkingen optreden, niet die waarde toekennen, die een niet in het puerperium ontstane osteomalacie voor ons zou kunnen hebben.

Geval JEANNERAT (120) (positief).

Jeannerat beschrijft een idioot meisje van 15 1/2 jaar, met „Rachitische" skeletvervormingen.

C. M. 15 1/2 jaar meisje. Idioot met vele epileptische accessen.

In hooge mate vervormd en geheel hulpeloos.

De beenderen zijn gezwollen. Geringe druk van het eene been op het andere was reeds voldoende om een fractuur te veroorzaken.

In December 1862. Scheurbuik.

In Januari 1863. Diarrhoeën, waaraan zij stierf.

Lijkopening: Schedelbeenderen verdikt, roodachtig van kleur, verweekt. Diploë overweegt bijna geheel. Wisseling in dikte op sommige plaatsen 8 à 9 m.M. op andere plaatsen bijna doorschijnend.

Microscopisch onderzoek van deze beenderen zouden geheel het beeld der rachitische beenderen geven (Morel). (La substance osseuse, est raréfieé tandis que le tissu conjonctif de la moelle est considérablement hypertrophié).

Bekken in hooge mate vervormd.

Beenderen bestaan bijna uitsluitend uit spongieuse massa. Ze zijn zoo maar samen te drukken.

Gewicht van het geheele skelet bedraagt 1251 gram. Het bekken weegt 98, het linker femur 50 gram.

Van de hersenen worden afwijkingen beschreven, die men met een zeer groote waarschijnlijkheid tegenwoordig tot de tubereuse sclerose zou rekenen. (Ook tumortjes in de ventrikels en een tumor in de onderpool der beide nieren).

In dit geval staan we voor de moeilijkheid of er een juveniele vorm van osteomalacie bestaat, of dat deze tot de zoogen. Spätrachitis te rekenen is, tenzij we rachitis en osteomalacie als indentiek beschouwen.

Wanneer de eerste verschijnselen van de beenziekte zich hebben geopenbaard, staat niet aangegeven.

Dagonet (55) beschrijft bovengenoemde patiente als een lijderes aan „automatisme ou quatrième degré de l'idiotie" (pag. 494).

Hieronder verstaat hij: „une affection cérébrale essentiellement congénitale, caracterisée par l'absence complète des facultés de l'intelligence, de la sensibilité morale et de l'instinct correspondant toujours à une altération profonde du squelette primordial et par conséquent à des vices de formes extérieurs très marquées.

Op pag. 528 zegt hij in het hoofdstuk: Anatomie pathologique' „nous ne nous étendions pas sur l'osteomalacie, les kyphoses, les lordoses, les scolioses et les déviations du bassin qui en sont la conséquence, l'étude de ces phénomènes morbides étant celle du rachitisme.

Gevallen BREISKY (11) (3 positief).

Breisky vermeldt het voorkomen van 3 osteomalacische bekkens. Allen afkomstig van patienten uit een krankzinnigengesticht.

Geval 1. No. 1100. Afkomstig van een in het krankzinnigengesticht gestorven 50 jarige vrouw.

Geval 2. No. 113. Afkomstig van een 45 jarige lijderes aan dementia epileptica? (einer 45 j. blödsinnigen epileptischen Bettlerin).

Geval 3. No. 166. Afkomstig van een 26 jarig meisje, dat vroeger voor periodische manie in het krankzinnigengesticht werd verpleegd en later op de interne afdeeling stierf aan „Folliculairverschwärung des Dickdarms".

In één van deze drie zekere osteomalacie-gevallen hadden we dus waarschijnlijk met eene epileptica te doen.

In het derde geval moeten we de diagnose in het midden laten. Over begin der verschijnselen, die op osteomalacie zouden kunnen wijzen, staat niets vermeld.

Gevallen M'INTOSH (217) (2 positief).

M'Intosh vermeldt twee gevallen van osteomalacie bij psychosen met postmortaal onderzoek, terwijl hij verder een geval mededeelt, dat klinisch erg aan osteomalacie doet denken. Zelf echter durft hij dit niet als zeker osteomalaciegeval te kwalificeeren. Het gold een mannelijke patiënt, met sterk uitgesproken vervorming der wervelkolom, die voortdurend over heftige pijnen in de beenderen van zijn onderste extremiteiten klaagde, door een geringe val ribfracturen kreeg, een eigenaardig kreupelen gang vertoonde (he has a peculair crouching gait, and often walks in a limping fashion), bewerend, dat zijn been gebroken was.

Een resumé uit de twee andere gevallen volgt hier.

Geval 1. Vrouw. Werd krankzinnig op 21 jarigen leeftijd. Symptomen: melancholische klachten, suicidiumneigingen, voedselweigering, slecht gehumeurd, twistziek.

Na 8 maanden ontslagen.

22 maanden later. Opgenomen met dezelfde symptomen, de suicidiumneigingen en pogingen tot zelfmutilatie waren echter sterker uitgesproken. Na een verblijf van 19 maanden ontslagen (hersteld?, staat niet opgegeven).

3 jaar later. Symtomen: voedselweigering (sondevoeding). Zeer kort hierop was ze weer netjes op zichzelf en nam weer voedsel tot zich, zoodat zij na 3 maanden naar huis kon gaan. Ze bleef 5 jaar thuis — schijnt echter in dien tijd niet geheel normaal geweest te zijn, slikte dikwijls spelden en naalden naar binnen — en werd toen weer opgenomen, met de volgende verschijnselen: teruggetrokken, stil, neemt van hare omgeving geen notitie, bemoeit zich met niemand, negativisme. Na een 6-jarig verblijf plotseling exaltatiestadia, waarin ze tracht zich van het leven te berooven. Kort hierop, dus ongeveer op haar 39e jaar, ging zij klagen over pijnen in de beenderen, waardoor zij weigerde te wandelen.

Zij weigerde dierlijk voedsel, gebruikte haar maaltijden in staande houding.

10 jaar na haar laatste admissie: anaemisch, erge pijnen in de extremiteiten. Kan niet loopen, negativistisch, vegetariër, zwakke circulatie. Klachten worden erger. Klaagt over gebroken beenderen, hoewel niets gevonden kan worden.

In de urine, die vlak voor haar dood werd onderzocht zaten zeer vele kristallen van triple-phosphaat.

Acute dood aan tuberculose.

Lijkopening: Schedelbeenderen op doorsnede donkerrood. Os sphenoidale gemakkelijk in te drukken.

Ribben en wervelkolom in hooge mate verweekt. Ook femur, humerus en clavikel waren aangedaan.

Nauwkeurige microscopische beschrijving van typische osteomalacisch veranderde beenpraeparaten.

Cerebrum normaal. In het hart enkele cysten, pulmonen bezaaid met miliaire tuberkels, pleura adhaesies.

Vergroote bleeke, vettige lever. Nieren bleek en vettig gedegenereerd.

Geval 2. Begin der psychose op 56-jarigen leeftijd. Diagnose: melancholie met overgang in dementie. Na drie maanden ontslagen, werd ze wederom met de volgende symptomen opgenomen.

Hypochondrische waanvoorstellingen, beweerde dat haar hoofd leeg was, dat zij „niemand was". Had suicide neigingen. Geestelijk dof en traag, was slordig op hare kleederen, weigerde zoo nu en dan voedsel, doch nooit was voeding met de sonde noodig.

Zij verzette zich tegen baden en ging slecht loopen, kon moeilijk trappen loopen. Tot een maand voor haar dood kon ze echter nog kleine wandelingetjes maken. Ze ging echter over kolossale pijnen klagen, vooral in de heupgewrichten. Druk op haar borst met de stethoscoop deed haar pijn. Tenslotte kon zij alleen nog vooruitkomen door op hare knieën te kruipen.

Na den dood werd het volgende gevonden.

Schedelbeenderen niet aangedaan. De ribben verweekt, zooals in geval 1, hier en daar callusvorming, andere ribben daarentegen geleken meer op „bands of a fibrous substance, like wet leather". Sacrum en bekkenbeenderen, wervellichamen en wervelbogen namen aan het osteomalacisch beenproces deel.

Hij geeft een keurige microscopische beschrijving van het been,

maakt er attent op, dat zeer dunne beencoupes zonder eenige moeite verkregen konden worden.

Cerebrum vertoonde geen duidelijke veranderingen, uitgezonderd een kleine fibreuze tumor, aan den plexus chorioideus van beide zijventrikels.

Op de wanden der ventrikels vele triplephosphaatkristallen, welke ook veel in het liquor werden aangetroffen.

Gaarne nemen we deze twee gevallen als zekere osteomalacieën over.

Beide patienten vertoonden psychische verschijnselen, waarin de depressiefsymptomen erg op den voorgrond traden en tot dementie voerden.

De leeftijden verschillen echter sterk, de één begon op haar 22e jaar, de andere op haar 56e jaar ziek te worden.

Geen van beide patienten had gebaard.

De osteomalacie schijnt in beide gevallen na het begin der psychose te zijn ontstaan. In het eerste geval zelfs zeer lang na de eerste psychosesymptomen.

Gevallen LITZMAN. (141)

Litzman verzamelde in 1857 alle gevallen van osteomalacie, die hij in de litteratuur kon vinden.

Onder de 131 gevallen vindt hij er 6, waarbij zich de ziekte klaarblijkelijk tengevolge van diepere stoornissen in het centraal zenuwstelsel had ontwikkeld. Hij spreekt (Virchow volgend) van neurotische osteomalacie. Een van de 6 leed aan krankzinnigheid (waarschijnlijk geval door Solly beschreven, wat reeds vermeld is). Een tweede was lijder aan chronischen hydrocephalus in het tweede levensjaar na een val op het hoofd verkregen (waarschijnlijk geval Zembsch reeds vermeld).

De overige vier waren dement, daaronder twee, die van af hun jeugd aan „andauernde Convulsionen" hadden geleden (waarschijnlijk geval Münch, Fleischmann).

Ook rekent hij de gevallen van Schmidt en Macintyre tot de zoog. neurotische osteomalacieën.

In ieder geval, òf we hebben de door Litzman onder zijn 6 vermelde, neurotische osteomalacieën, reeds vroeger uit het origineel medegedeeld en gezien of we het recht hebben aan de osteomalaciediagnose vast te houden, òf we hebben ze niet alle in het oorspronkelijke terug kunnen vinden en dan mag een bloote vermelding ons niet voldoende waarborg zijn om zonder meer de door Litzman vermelde gevallen over te nemen.

Geval HEARDER (112) (onwaarschijnlijk).

Bij Hearder zou volgens Haberkant onder de 8 door hem vermelde gevallen van abnormale breekbaarheid der ribben één geval van waarschijnlijke osteomalacie zijn voorgekomen.

Hij komt tot deze conclusie, omdat de lijderes nog zoo jong was en de abnormale breekbaarheid dus niet tot seniele beenatrophie kan worden teruggebracht.

M. P. Vrouw. 36 jaar.

Psychose: puerperale manie.

Bij de lijkopening staat vermeld:

Ribben dun en week, gemakkelijk te breken. Geen crepitatie der fractuurplaatsen bij wrijven tegen elkaar.

Reeds vroeger wees ik er op, dat ook bij jongere personen zeer zachte, gemakkelijk breekbare ribben kunnen worden aangetroffen, vooral als zij in een bepaalde kachectischen toestand verkeeren en is dus de jeugdige leeftijd van Hearder's patiente onvoldoende om met Haberkant dit geval tot de osteomalacieën te rekenen, temeer daar over eventueele misvormingen van het skelet en over klinische verschijnselen niets vermeld staat.

Gevallen WILLIAMS (286)—ORMEROD (192) (één positief en één waarschijnlijk).

Door Williams werden in „The Lancet" 1870 twee patienten beschreven, die postmortaal ribfracturen bleken te hebben. Met het oog hierop werden de beenderen aan een nauwkeurig onderzoek onderworpen.

Door Neuman als osteomalaciegevallen aangehaald, worden ze door Meyer van de hand gewezen. Volgens dezen laatste zouden de beschrijving van de microscopische beenpraeparaten, niet nauwkeurig genoeg zijn en dus geen juist oordeel toelaten.

Uit de origineele beschrijving door Ormerod in de St. Bartholomeus's Hospitaal Reports vol. VI Oct. 1870 gegeven — overgedrukt in de Journal of Mental Science Jan. 1871 — blijkt mij echter, dat de door schrijver gedane mededeelingen (al worden niet de thans gebruikelijke namen gebruikt), zeer veel overeenkomst vertoonen met die, welke voor de osteomalacische beenveranderingen gelden en laat ik dus deze twee gevallen volgen.

Geval 1. S. L. Vrouw, 59 jaar. Ziet er 10 jaren ouder uit dan ze is. Had nooit kinderen. Leed 13 jaar terug, een jaar of 3, 4 lang, aan heftige menorrhagieën, herstelde nooit geheel, bleef zwak, mager en niet in staat tot werken.

2 Juli 1870 opname. Melancholie van een zeer heftigen aard. Lichamelijk leek ze op iemand, die reeds lang lijdende was aan een uitputtende ziekte. Uiterst mager en bleek.

De dag na haar opname opgewonden. Waanvoorstellingen, dacht zich te slecht om nog te blijven leven, pogingen tot zelfmutilatie.

Hoewel ze wel voedsel weigerde, was haar verzet toch nooit erg.

Lichamelijk zwakker wordend, werd zij wegens heftige onrustigheid afgezonderd. Na 2 dagen klachten over pijnen in de rechter borst, fractuur van de 4e en 5e rib.

17 1870. Heftige diarrhoe, waartegen geen enkele ingestelde behandeling hielp.

26 Juli. Dood door uitputting.

Lijkopening: Hart zwak en week, evenals de andere organen. Ribben uiterst gemakkelijk te breken, zoodat door geringen druk van duim en wijsvinger de rib gebroken kan worden.

De microscopische beschrijving van het been volgt na de mededeeling van geval 2.

Geval 2. J. C. Oud 46 jaar. Man.

In de anamnese lues en alcoholmisbruik. Bij zijn opname, in het tweede stadium der dementia paralytica. Geestelijk stond hij op het kantje van de dementie. Hoewel er gezond en krachtig uitziende, was hij zeer hulpbehoevend, in hooge mate atactisch. Na zijne opname zeer rusteloos en geëxalteerd, waardoor hij herhaaldelijk werd afgezonderd. Plotseling dood in coma.

Na den dood werd een fractuur gevonden van de 6e rib links. Ribben zeer breekbaar. Verdunning der compacta.

Van beide gevallen konden de ribben gemakkelijk gesneden worden.

Van dezen laatsten patient werden behalve een stuk rub, ook nog onderzocht: een gedeelte van den linker femur en twee andere ribben afkomstig van geval 2.

Bij beide patienten zou Ormerod in de beenpraeparaten dezelfde soort veranderingen hebben gevonden, *hoewel in het tweede geval minder sterk uitgesproken.*

Behalve de macroscopisch op osteomalacie gelijkende beschrijving der beenkleur, enz. zegt hij:

„that the diseased rib was so much *larger than a healthy rib, as if the loss of substance within had been to some extent made up by a deposit of bone on the outer surface. And this view was favoured by the observation of numerous bonecells, as of growing bone, lying in the subperiostal laminae".*

Verder vindt men eene beschrijving van eene fijne korreling der beenlamellen, gelijkend op de korreling in kraakbeen, waarin verbeening optreedt en die men ook dikwijls bij nieuwvorming van been vindt.

Het meest uitgesproken was deze verandering in de beenlamellen rondom de Haversche kanalen.

In deze veranderde gedeelten waren de beenholten met hunne uitloopers relatief slecht te zien of ontbraken.

Talrijke onregelmatige fissuren tusschen de beenlamellen waren aanwezig, vooral in de lamellen gelegen tusschen die, welke de Haversche kanaaltjes omgeven. Deze laatste zijn onregelmatig verwijd. Sommige in het bezit van duidelijke „lining membranes".

Het proces moet z. i. worden toegeschreven aan resorptie van binnenuit. *„Thus, the usually invisible membrane lining the Haversian canals, and forming the coats of the vessels lying there, was thickened into a membrane of cognisable structure and dimensions. The space for this thickening was obtained by removal of each entire Haversian system".*

In de beenderen van den 2en patient waren de veranderingen minder sterk uitgesproken, dan van de eerste patiente.

Hoewel dus klinisch geen aanwijzing was van osteomalacie, zou deze door het microscopisch onderzoek, speciaal van de ribben, aan den dag zijn gebracht.

De beschrijving van osteoide banden, „Gitterfiguren" van Recklinghausen, veranderingen der beenlichaampjes, laten moeilijk een andere diagnose toe.

Toch lijkt me eenige voorzichtigheid in de aanname van het tweede geval gewenscht, daar de schrijver zegt, dat de veranderingen in het tweede geval minder waren uitgesproken en er in de andere beenderen een niet zoo uitgesproken interne resorptie was opgetreden.

Als we dus alleen het eerste duidelijk uitgesproken geval overnemen en het tweede tot de waarschijnlijke rekenen, zullen we wel geen groote fout begaan.

Of in het eerste geval het beenlijden reeds bestond of ongeveer tegelijkertijk met de psychose begon, is moeilijk uit te maken.

Het geldt eene lijderes met uitgesproken melancholische verschijnselen en waanvoorstellingen, die in de laatste weken aan heftige diarrhoe leed.

Het tweede geval zou een lijder aan dementia paralytica betreffen.

Geval LAUDER LINDSAY (139) (waarschijnlijk).

Lauder Lindsay geeft eene beschrijving van één geval.

Ongehuwd vrouwelijke patiente, reeds jaren lang lijdende aan „chronic insanity" (geen beschrijving der symptomen).

„She was eminently nervous in temperament, with a strumous tendency". In den laatsten tijd (wanneer dit begon staat niet vermeld) klachten over heftige pijnen in de beenen, die aan rheumatiek deden denken. Langzamerhand werd patiente zoo zwak, dat zij tot bedrust in de laatste weken van haar leven werd genoodzaakt. Toen zij te bed lag, verschenen op verschillende plaatsen bulten op haar lichaam: acute tuberculosis maakte een eind aan haar leven.

Lijkopening: Miliair tuberculose van beide longen. Vettige degeneratie der nieren.

Beenstelsel: De wanden van alle beenderen waren dun en zacht, konden gemakkelijk met een of ander hard voorwerp doorgestooten worden. De substantia spongiosa is het binnenste der beenderen was verdwenen en vervangen door een dikke bloederige vettige vloeistof.

Het oppervlak der beenderen was zeer vasculeus en had een roodbruine kleur.

Het sternum was zoo buigbaar, dat het gemakkelijk dubbel gevouwen kon worden. De geheele conditie van het beenstelsel was van dien aard, zooals het in de vroegere stadia van osteomalacie is beschreven.

Toegegeven moet worden, dat de macroscopische beschrijving van dit beenstelsel van dien aard is, in verband met de pijnen en den leeftijd, dat zeer veel pleit voor de diagnose: „osteomalacie". Het voorkomen van miliair tuberculose met kachexie en het ontstaan der beenaandoening, naar de beschrijving te oordeelen, vermoedelijk pas in den laatsten tijd van het leven, manen toch tot eenige voorzichtigheid, waar geen andere duidelijker gegevens uit de ziektegeschiedenis zijn te halen.

Ik zou hier een „waarschijnlijke osteomalacie" willen noteeren. Over den vorm der psychose valt weinig te zeggen.

Geval MOORE (172) (positief).

MOORE beschrijft een duidelijk geval van osteomalacie bij eene lijderes aan „acute manie”.

E. O. Opgenomen 6 Juni 1863. Ze zal toen ongeveer 70 jaar zijn geweest.

Twee jaar te voren brak zij haar been, dat goed genas. Sinds dien echter geestelijk niet meer zooals zij vroeger was, deed niets meer, werd beleedigend, gewelddadig, vernielzuchtig, scheurde gordijnen af en vernielde het huisraad.

Bij hare opname had zij waandenkbeelden, haar voedsel was vergiftigd, er waren duivels in de kamer.

Geen herediteit.

Sinds haar opname geen maniakale verschijnselen meer waargenomen, was rustig, gedroeg zich goed, was echter wat dement en vertoonde neiging tot den religieusen vorm van melancholie, met waandenkbeelden, wilde altijd een bijbel of gebedenboek binnen haar bereik hebben.

12 Januari 1867. Fractuur van beide dijbeenen door val uit haar bed.

Genezing der fractuur.

Hier staat genoteerd, dat patiente reeds geruimen tijd te bed ligt en lijdt aan „mollities ossium”.

Van nu af aan te bed.

Enorme uitputting „her limbs were dreadfully distorted, her legs were bent to the form of the letter S. The upper extremities were deformed both in the arms and forearms”.

Klachten over rheumatische pijnen door haar geheele lichaam. Voeten oedemateus.

6 Juni 1872. Spontaanfractuur van den arm, doch dit was het niet resistent blijken van de callus na een vroegere fractuur terzelfder plaatse ontstaan.

Urine hoev. $1^3/_4$ L. in 24 uur. Op 100 c.c.M. bijna 1 gram H_3PO_4.

Geen BENCE-JONES eiwit.

16 Augustus 1872. Dood aan pleuritis.

Schedeldak was $^1/_4$ tot $^3/_4$ „of an inch”, dik, zeer zacht, spongieus.

Lamina externa en interna niet meer als zoodanig te herkennen.

Gelaatsbeenderen dun en zacht.

Ribben dun en elastisch, in de ribkraakbeenderen ossificatie!

Vervorming der extremiteitsbeenderen, met dunne compacta.

In de plaats van het beenmerg vond men een dikke, groezelige, olieachtige, roodbruine massa.

Het bekken was niet erg vervormd, geringe afplatting in anteroposterieure richting.

Spieren slap en bleek. Geen macroscopische verandering van hersenen, pancreas, mesenteriaalklieren, uterus en ovarium.

Chemisch beenonderzoek gaf:

Vet.	39.42
Osseine (gelatine).	45.04
Tricalcium phosphaat.	11.72
Calcium carbonaat	1.70
Oplosbare zouten.	2.09
Verlies en onoplosbare residu's. . . .	0.03
	100.00

Er wordt daarna een duidelijke microscopische beschrijving van het been gegeven, waaruit voldoende blijkt, dat we hier een osteomalaciegeval voor ons hebben.

De lithographieën welke Moore bij zijn werk geeft, laten ook duidelijke osteoide zoomen zien: a matrix probably granular with irregular masses of bonetissue proper, surrounded by a portion of decalcified tissue with a bold margin, etc.

Het bovengenoemde geval is dus een zeker geval van osteomalacie. Wat de psychose betreft, stuiten we in zooverre op moeilijkheden, dat het iemand geldt, die pas op 68-jarigen leeftijd is ziek geworden en dement werd met melancholische symptomen. Op dezen leeftijd is moeilijk een andere diagnose, dan dementia senilis of dementia arteriosclerotica te maken, waar blijkt, dat geen grove organische afwijkingen aan de hersenen na den dood werden geconstateerd.

De eerste verschijnselen (femurfractuur in 1868) en de psychose traden zoo wat tegelijkertijd op. Pas in 1872 staan echter de verkrommingen en de diagnose „mollities ossium" genoteerd.

Geval ROGERS (220) (niet zeker).

Rogers vermeldt in een artikel over ribfracturen, dat hij in the Liverpool medical and Surgical Reports 1870 een geval van mollities ossium bij een krankzinnige beschreef.

Mijne moeite om deze „Reports" in handen te krijgen, mislukten. In bovengenoemd artikel zegt hij echter: „During the last summer a woman died who had been subject of mollities ossium. After her death ununited fractures of one femur and one humerus were discovered. She had been confined to bed for upwards of ten years, and the fracture of the humerus occured about four years before her death. Although her intellect was remarkably clear as to current events. She was quite unable to give any account of how the fracture occured. In connection with these fractures was a dislocation of the spinal column between the dorsal vertebrae, but as she had never suffered from paralysis this must have been a gradual process.

Her death was at last occasioned by an acute attack of pleuresy, which with her extremely linciting braething space rapidly proved fatal.

Geene voldoende gegevens dus om eene zekere osteomalacie te mogen aannemen.

Gevallen VON WEBER EBENHOF (280) (2 positief).

Von Weber Ebenhof geeft eene beschrijving van twee krankzinnigen met osteomalacie.

Geval 1. A. K. Vrouw. Oud 67 jaar. Herediteit? Opgenomen 1840. Gestorven 1872.

Begin der psychose op 28en jarigen leeftijd. Maniakale aanvallen en „allgemeiner Verrücktheit".

In 1843 ontslagen, werd ze na een paar jaar weer ziek, zoodat ze in 1850 weer werd opgenomen. Ze bleef in het gesticht tot haar dood en was 22 jaar lang steeds bedlegerig.

Lijkopening. Reusachtige osteomalacie. Bijna alle beenderen waren zoo te buigen, dat fractureeren bijna onmogelijk was.

Karakteristiek osteomalacisch bekken.

Microscopische praeparaten van de wervellichamen, welke zich als droge huid lieten snijden, geven het voor de osteomalacie kenmerkende histologische beeld.

Hersensubstantie taai, vast, op doorsnede met vele donkere „Blutpunkte". Verdikte meningen. Troebel, hyperämisch, moeilijk te verwijderen.

Plexus chorioideus hyperämisch, dilatatie der 4e ventrikel.

Schildklier middelmatig groot, grofkorrelig, roodbruin gekleurd.

Leverweefsel bros.

Geval 2. F. B. Vrouw. Gehuwd? Op haar 49ste jaar in het krankzinnigengesticht opgenomen bleef ze daar 13 jaar.

Na 2 jaar in het gesticht te zijn geweest, hield ze wegens hevige pijnen in de lendenen bijna voortdurend haar bed. Over haar psychische symptomen staat niets meer vermeld.

Bij de lijkopening werd een uitgesproken osteomalacisch skelet aangetroffen.

De beschrijving hiervan laat geen twijfel toe, zoodat we naar het origineel kunnen verwijzen.

Bij beide patienten (vrouwen) ontstond dus hier een ontwijfelbare osteomalacie een tijd na het ontstaan der psychose.

In het eerste geval denkt men het meest aan een dementia praecox, in het tweede geval staat niet anders vermeld, dan dat de psychose op 49-jarigen leeftijd begon.

Gevallen MORSELLI (166) (1 positief).

Morselli nam van af Augustus 1874 tot October 1875 in het krankzinnigengesticht „Frencomio di Reggio Emilia" 5 gevallen van ribfracturen waar, waarop hij de diagnose osteomalacie stelt.

Geval 1. Diagnose lipemania pellagrosa suicida con agitazione.

Van huis uit imbecil, alcoholmisbruiker, abusus coitus. Oud 59 jaar. 1874. Opgenomen in een delireerenden toestand. Symptomen: incohaerente rededrang, in zichzelf praten, gevoelloos, persevereerend, geagiteerd. Voedselweigering, slapeloosheid, pogingen tot zelfmutilatie.

Klinisch niet het ziektebeeld van de osteomalacie. Wegens onrust in een dwangbuis. Eenigen tijd voor den dood trad kortademigheid op en was er een duidelijke inzinking van het middelste borstgedeelte.

Bij de *lijkopening* vond men een fractuur van het carthilago thyreoidea, fractuur van het borstbeen met dislocatie, alle ribben gebroken, uitgezonderd rib 1 aan den linkerkant. Alle fracturen, onregelmatig van vorm, waren door middel van pseudarthrosen genezen, in dien zin, dat zich aan de beenuiteinden een kraakbeenige bekleeding had gevormd en om die fractuur bindweefsel was ontstaan.

De microscopische beschrijving, die hij van de ribdoorsnede geeft, past geheel in het kader der osteomalacie (verwijde mergruimte,

vergroote Haversche kanalen, veel en hyperaemisch beenmerg, osteoide zoomen. In de fijnere beenbalkjes waren het beenweefsel en de beenlichaampjes verdwenen en vervangen door een eenvormig weefsel, doorschijnend, zonder cellen, hetwelk van buiten naar binnen in het weefsel der beenbalkjes doordrong (e la surrogazione di un tessuto uniforme, transparente, privo di forme cellulari, e invadente d'all estemo all' interno el tessuto osseo delle trabecole).

Geval 2. A. M., 28 jaar. Diagnose: epilepsie. Het beenbeeld wordt beschreven als osteite suppurante et rarefaciente.

Geval 3. G. B., 44 jaar. Alcoholiker, delirium tremens, exsudatieve pleuritis. In zijn jeugd lues, bij zijn opname melancholisch, geagiteerd, neiging tot zelfmoord.

Lijkopening : matige voedingstoestand, musculatuur slecht ontwikkeld, decubitus. Schedel zeer dun, meningitis chronica van het ruggemerg, verkalkte plaatjes in de archnoidea vooral in het dorso-lumbaal gedeelte aan de voorzijde gelegen. Verweeking der medulla in het dorsaal gedeelte, sclerose in het lumbaal gedeelte. Rechts 3e tot 7e rib gebroken. 8e tot 10e rib vertoonen een verdikking bij hun overgang in het ribkraakbeen. Links fractuur van de 2e tot 6e rib, de lager gelegene vertoonen dezelfde verdikkingen als aan den rechterkant. Rondom de fracturen geen begin van genezing. Eenige der ribben zijn met het mes gemakkelijk snijdbaar, verdunde compacta, vermeerderde merghoeveelheid. Op lengte doorsnede ziet men haarden waar de osteomalacie zich acuter heeft ontwikkeld. Hier is de mergsubstantie nog meer toegenomen, donkerder, gemengd met bloed, terwijl de beenbalkjes verdwenen zijn. De genoemde verdikkingen beantwoorden aan zulke haemorrhagische haarden. Het omgevende beenweefsel is daar verdikt, doch gerareficeerd. Het kraakbeen bij zijn overgang in de rib is ook veranderd. De pleura parietalis, op sommige plaatsen ook de pleura visceralis, is met een dikke gevasculariseerde menbraam bedekt. Myocard is bleek. Atheroom van de aorta. Microscopische beenpraeparaten van de rib vertoonen dilatatie en vergrooting der mergholten en vorming van een ziekelijke massa, rijk aan lymphoide cellen, vetkorrelcellen, ontstaan uit ten ondergegaan vet en roode bloedlichaampjes. Van osteoide weefsel wordt niet gesproken.

De andere skeletbeenderen, behalve de ribben zijn normaal.

Geval 4. L. G. 69 jaar. Man. Dementie met maniakale en intercurrente epileptische aanvallen. Insufficentie van de valvulae aortae. Dood aan scheurbuik. Indrukken van den thorax en meerdere ribfracturen werden reeds voor den dood geconstateerd.

Lijkopening: goede voedingstoestand, veel vet, spieren flink en goed ontwikkeld, scoliose naar links. Schedeldak is een weinig verdikt. Zeer veel diploë met roode kleur en sterk geïnjiceerd. Fractuur van rib 3, 6 en 8. Fractuurvlakten zeer spongieus. Bloedige mergmassa puilt eruit. Compacta zeer dun en donkerbruin gekleurd. Alle ribben zijn zeer bros, ze breken bij de minste poging om ze te buigen. Andere beenderen zijn niet onderzocht.

Geval 5. C. N. 74 jaar. Diagnose: lipemania pellagrosa suicide agitata. Marantisch individu. Na den dood werden 4 ribfracturen gevonden. De ribben waren makkelijk breekbaar. De andere skeletbeenderen, radius en ulna werden onderzocht, waren evenals de ribben aangedaan, verweeking en verwijding der mergholten.

De beoordeeling van de door Morselli medegedeelde gevallen is zeer moeilijk, daar hij in zijn verdere uiteenzettingen blijk geeft van de osteomalacische beenveranderingen geheel op de hoogte te zijn en de breekbaarheid der ribben, die bovengenoemde patiënten vertoonden, scherp scheidt van de gewone fragilitas, zooals men ze bij oude menschen vindt, echter m. i. hoofdzakelijk op grond van de physische eigenschappen (d'altra parte la fragilita senile da un carattere diverso da quello degli alienati: nei vecchi la costole non si piegano ma si rompono a frattura scheggiata, negli alienati invecce esse quando vengano tese si piegano ad arco e in fine si rompono, senza che la superficie di frattura offra le note scheggie frammentarie).

Toch gaat het m. i. niet op al zijn gevallen als zekere gevallen over te nemen, temeer daar vrijwel in geen der gevallen klinisch het beeld der osteomalacie staat beschreven. We mogen echter niet zeggen, dat het waarschijnlijk geen osteomalacie moet zijn geweest. Alleen geval 1 waar ook een duidelijke osteomalacische beenverandering microscopisch beschreven staat, mogen we tot de positieve gevallen rekenen.

Wanneer de psychose, wanneer de osteomalacie begon, kan niet uit

de gegevens worden opgemaakt. De psychose schijnt te behooren to die welke men dikwijls bij pellagra ziet ontstaan. [1])

Geval GUDDEN (94), (positief).

GUDDEN vermeldt één geval van vergevorderde osteomalacie bij een krankzinnige.

Vrouw. Dood op 70jarigen leeftijd door toenemende zwakte. Op haar 65e jaar eerste klachten der osteomalacie (maagbezwaren, moeheid, schietende, trekkende pijnen).

Psychisch hoorde de patiente tot de rustigen. Ze miste echter alle ziekteinzicht en was los van het emotieve leven. Was onverschillig na het begaan van een moord in hare omgeving.

Een jaar nadat haar lichamelijke symptomen genoteerd staan, staat nog, dat ze opgewonden was, (zingen, schreeuwen, kloppen).

Lijkopening: ongeveer 30 ribfracturen, grootendeels genezen. Blauwroode ribben, die bijna van zelf breken. *Ook het bekken was karakteristiek veranderd.*

Dat we hier met een osteomalacie te doen hebben, staat wel vast. De vorm der psychose (?). Men heeft de meeste kans van goed slagen, als men de dementia praecoxgroep vraagt, dit geval tot zich te nemen.

Ik geloof echter dat bijna alle in de oudere litteratuur beschreven gevallen daar wel onder gebracht kunnen worden.

De osteomalacie begon hier toen patiente reeds tot de dementen werd gerekend.

GUDDEN meent, dat sterke graden van osteomalacie zelden, lichte daarentegen zeer veel zouden voorkomen. Hij vertelt nog, dat hij twee gevallen zag, één bij een paralyse, de andere bij een periodiek „tobsuchtige" zieke. Doch waar abnormale beenbreekbaarheid, speciaal der ribben bestaat, spreekt GUDDEN ook van een bepaalden graad van

---

[1]) Het is niet van belang ontbloot, dat bij de pellagra nog al eens een abnormale reekbaarheid der ribben is waargenomen. LOMBROSO vond van 46 cadavers afkomstig van pellegralijders een abnormale breekbaarheid der ribben, bij 19 gevallen, dus in 41.3 procent. MORSELLI daarentegen vond bij 47 pellegralijders slechts 4 maal, dus 8.5 procent, abnormale ribbreekbaarheid. In 15 der door LOMBROSO medegedeelde gevallen waren de schedelbeenderen compact.

LOMBROSO wil deze abnormale ribbreekbaarheid niet alleen op de dikwijls bestaande kachexie teruggevoerd zien.

osteomalacie, redenen waarom we deze twee later vermelde gevallen buiten beschouwing moeten laten.

Geval DEAS (58) (positief).

DEAS vermeldt een geval van een krankzinnige met uitgesproken „degeneration of the bones".

H. N. Vrouw. Oud 57 jaar. Reeds 12 jaar psychisch abnormaal. Diagnose: chronische manie, overgegaan in dementie.

Zwakzinnig en kinderlijk kon ze gewone vragen wel begrijpen en beantwoorden, was zoo nu en dan opgewonden en luidruchtig.

Zeer zwak en „broken down in healthy", had zij parese in haar onderste extremiteiten, niet in staat zonder hulp te loopen of te staan.

Zij leed zeer veel aan pijnen in haar rug en haar beenen en gilde soms luid, tengevolge van het hoesten, wat ze door haar bronchitis moest doen.

In Juni 1877 staat genoteerd, dat patiente debieler is dan vroeger, meestal te bed is en voortdurend mismaakter werd. Zij kan zich zelf niet oprichten, haar rug is in hooge mate gebogen en haar hoofd voorover gezonken.

Ligt met haar beenen tegen het lichaam opgetrokken.

Spontaan fractuur van linker humerus en van de linker femur vlak na elkaar. 3 weken hierna dood aan pneumonie.

Lijkopening. Ribben tot een dunnen beenschaal, zoo dun als papier gereduceerd, wijde spongiosa. De ribben konden zoowel in de lengte als in de breedte zeer gemakkelijk met een mes gesneden worden en braken met zeer geringe kracht, waarbij een weeke, verrotte soort van fractuur ontstond. De fractuur van humerus en femur waren niet genezen, hoewel een vrij groote hoeveelheid weeke callusmassa aanwezig was.

De structuur van humerus en femur was soortgelijk aan die van de ribben.

De compacta tot een dunne schaal terug gebracht, waardoor heen met groot gemak het mes gestoken kon worden. Wijdmazige substantia apongiosa gevuld met donkere, zacht groezelige materie.

Hart in vettige degeneratie.

Bronchopneumonie.

Hoewel Deas zelf de naam osteomalacie niet gebruikt, lijkt het beschreven geval daar zeker veel op.

Niet de macroscopische beschrijving der beenveranderingen leggen hier gewicht in de schaal.

Wel echter de klinische verschijnselen in verband met de gevonden beenveranderingen.

Parese der onderste extremiteiten, heftige pijnen in rug en beenen, die haar het hoesten ondragelijk maakten, sterke toename der vervormingen, waarbij het hoofd voorover zonk.

Ligging te bed met tegen de buik opgetrokken beenen — dit álles behoort in de symptomatologie der osteomalacie tehuis. Ook is mij niet bekend, dat de osteoporose zoo ver kan gaan, dat femur en humerus met het mes doorstoken kunnen worden en pleit het niet willen genezen der fracturen voor een osteomalacie.

Jammer dat eventueele bekkenvorming en microscopisch beenonderzoek ontbreekt. Toch meen ik op grond van bovengenoemde gegevens dat een osteomalacisch beenproces in dit geval als zeer waarschijnlijk mag worden aangenomen.

Absolute zekerheid hieromtrent hebben wij echter niet.

Het beenlijden zou dan ontstaan zijn na het begin der psychose, wanneer staat niet vermeld.

Over den vorm der psychose kan men twisten — chronische manie in dementie overgegaan — men zou ze misschien in de groep der dementia praecox kunnen plaatsen.

De psychose is echter op ongeveer 45-jarigen leeftijd begonnen en kan dus, waar geen meerdere gegevens ons ten dienste staan — even goed tot een anderen vorm gerekend worden (psychose, die in het climacterium ontstaat? etc.)

Geval ATKINS (4) (positief).

Atkins beschrijft een lijder aan chronische dementie met osteomalacie.

J. M. Man, 45 jaar. Reeds 15 jaren in het Krankzinnigengesticht. Eenige jaren voor zijn interneering heeft patient zichzelf in een excitatiestadium scrotum met beide testes afgescheurd. Langzamerhand chronisch dement met waanideeën.

Reeds 7 jaar te bed geheel hulpeloos, met gecontractureerde onderste extremiteiten, geëmacieerd, verlamd, met oud uiterlijk.

Reusachtige spieratrophie der onderste extremiteiten en van den romp.

Heftige pijnen vooral in de knieën.

Patient anders rustig, goedig en niet klagend, schreeuwt van de pijn bij de geringste manipulatie aan zijne beenen.

Geen incontinentia urinae et alvi.

November 1877. Doordat een andere patient zich op hem wierp, fractuur van beide boven- en van beide onderbeenen. Een week later dood.

Lijkopening. Lange pijpbeenderen der onderste extremiteiten schijnen een weinig verdikt. Zijn uiterst breekbaar, makkelijk snijdbaar. Dit laatste geldt ook voor de wervelkolom. De mergholten der lange pijpbeenderen bevatten bijna geen spongiosa, zijn zeer verwijd, opgevuld met een half vloeibare, vettige, olieachtige materie.

De compacta is op sommige plaatsen tot een dikte als van een stukje papier gereduceerd. Zoo zacht was het been, dat van het ondereind der tibia een dunne coupe afgesneden kon worden.

Het beenproces was het sterkst aan de onderste extremiteiten uitgesproken, veel minder aan de armen.

Schedel was vrij.

In het centrale zenuwstelsel:

Geringe afwijkingen werden gevonden in de voorhoorncellen der medulla oblongata, in de periphere zenuwen en in de spieren, welke afwijkingen door schrijver aan de lang bestaan hebbende immobiliteit worden toegeschreven.

In bovengenoemd geval pleit alles er voor, dat er een werkelijk osteomalacisch beenproces bestond.

Voor de osteomalacie pleit de leeftijd, de contracturen met verlammingen en atrophieën der onderste extremiteiten, de heftige spontaanpijnen en pijnen bij bewegingen aan de onderste extremiteiten, vooral in verband met de mededeeling, dat de lange pijpbeenderen met gemak met het mes gesneden konden worden en vooral dat van het ondereinde der tiba een dunne coupe kon worden afgesneden.

Daartegenover staat, dat van verkrommingen, van pijnen in andere skeletdeelen niets vermeld staat, dat de bekkenvorm niet is veranderd, dat van de ribben geen melding wordt gemaakt, dat de schedel vrij was (dit is echter zeer dikwijls) en dat het beenproces in de armen veel minder was uitgesproken.

Inactiviteit kan leiden tot zeer sterke beenveranderingen, zoodat we

dit proces niet zonder meer kunnen buitensluiten, maar toegeven dat alles meer pleit voor een werkelijk osteomalacisch proces.

Indien we dus dit geval tot de zeer waarschijnlijk zekere gevallen rekenen, doen we dit toch met eenige reserve.

Het beenproces begint nadat de psychose reeds jaren (ongeveer 9 jaar) heeft bestaan.

Geval LAEHR (147) (onwaarschijnlijk).

Laehr beschrijft een geval van osteomalacie bij eene 54-jarige geesteszieke.

H. Vrouw. Oud 54 jaar. Ziek van 1 April tot 21 Augustus, op welken datum zij stierf.

Hoofdklachten waren: pijnen in rug en lendenen. Daarbij was zij dikwijls psychisch in de war.

2 Juli. Gezwel in den nek geconstateerd.

24 Juli. Spontaan fractuur van het linker bovenbeen.

21 Augustus dood.

Lijkopening: aan de schedelbasis met een temporaalkwab vergroeid een gezwel, dat een rondcellig sarcoom bleek te zijn.

Het been in de omgeving was met een mes te snijden. Aan den rechterkant symmetrisch een prominentie, waarover de dura mater nog onaangetast ligt, waarin men bij snijden op soortgelijk weefsel stoot als links. Parietalia bijna geheel verweekt.

De oude fractuur van het been is goed genezen.

Laehr spreekt in bovengenoemd geval van osteomalacie, voorkomend bij psychose.

Aan deze diagnose valt nog al wat te tornen.

Tegen osteomalacie pleit:

1e. het snelle verloop;

2e. de aanwezigheid van het sarcoom aan den schedelbasis.

Hierbij komt, dat:

a. geen microscopisch beenonderzoek is verricht;

b. de toestand der andere beenderen niet staat vermeld.

Alleen de spontaanfractuur zou dan nog op een osteomalacisch proces teruggebracht kunnen worden (pag. 78 en 79), hoewel een goede consolidatie plaats vond — maar deze kan evengoed door een sarcoom in den femur verklaard worden.

We moeten dus dit geval als zeer onwaarschijnlijke osteomalacie buiten beschouwing laten.

Geval HOWDEN (115) (waarschijnlijk).

Howden vermeldt het volgende geval.

J. C., Vrouw. 26 jaar. Opgenomen 6 Maart 1855. Hereditair belast (moeder en broer), was zij altijd een zwak individu. Bij haar opname had zij twee kinderen. De partus verliep normaal, doch beide keeren maakte zij een langdurig kraambed door (3 maanden). Psychische symptomen kunnen worden teruggebracht tot waanvoorstellingen, betrekkingsideeën, pogingen en daden van zelfmutulatie (beet een stuk van haar tong af). Hersteld ontslagen, werd zij in Januari 1867 weder opgenomen.

In den tijd tusschen haar eerste en tweede opname kreeg ze twee kinderen — langdurig kraambed.

Psychische symptomen, gelijkend op die bij haar eerste opname, waanvoorstellingen, voedselweigering, heftige obstipatie, mutilatie-neigingen. Maart 1868. Hersteld ontslagen.

Augustus 1868. Weder opname. Braken. Obstipatie. Rectum opgevuld met harde faecaalmassa. Urine bevat geringe hoeveelheid albumen. Waanvoorstellingen en betrekkingsideeën.

Zomer 1869. Geringe graad van pleuritis. Sinds dien minder gezond. April 1872. Ligt steeds te bed met klachten over pijnen in verschillende deelen van het lichaam en blijft tot aan haar dood toe te bed, meest in rugligging. De minste of geringste beweging, veroorzaakt haar pijn. Reeds het zeggen, dat men haar zal gaan verbedden, brengt haar in een agitatietoestand. Bij het kleerenwisselen vooral gilt zij het uit van de pijnen.

In de laatste jaren bronchitis en asthmatische aanvallen.

10 Februari 1877. Dood. 48 jaar oud.

Lijkopening: Pleuritis chronica adhaesiva duplex.

Hart vettig gedegenereerd. Lever week. In de galblaas galsteenen. Milt normaal.

Nieren atrophisch, vettig gedegenereerd.

Uterus groot.

Veel vet rondom de buikingewanden.

Cerebellum van zeer weeke constistentie.

Schedel dun, van normale constistentie.

Ribben uiterst buigbaar, bij ver doorbuigen breken ze als een dun stukje kurk, 5e, 6e, 7e en 8e rib kunnen dubbelgevouwen worden, zonder dat men van breken kan spreken. Zij zijn gemakkelijk snijdbaar.

Pijpbeenderen van bovenste en onderste extremiteiten kunnen met het grootste gemak gebroken worden.

Wervelkolom en bekkenbeenderen zijn zoo zacht, dat ze als kaas gesneden kunnen worden.

Diagnose: osteomalacie, die tijdens het leven niet was gediagnostiseerd.

Bovengenoemd geval kan zeer zeker een osteomalacie zijn geweest. Het macroscopisch pathologisch-anatomisch „Befund" der beenderen *in verband* met de zoo heftige pijnen, waar aan patiente de laatste 5 jaren van haar leven leed, kunnen moeilijk in een ander ziektebeeld worden ondergebracht.

Misvormingen worden echter niet vermeld, schijnen zelfs te ontbreken, welk gemis door lange bedligging wordt verklaard.

Toch doet ons geval T. Z. (zie pag. 20) tot voorzichtigheid manen. Ook daar waren de ribben uiterst week en konden bekken en wervelbeenderen met groot gemak doorsneden worden.

Ik heb echter niet gelet op den toestand der lange pijpbeenderen. Stond hier vermeld, dat ook deze gesneden konden worden, dan zou ik niet aarzelen hier de diagnose: osteomalacie te aanvaarden.

Nu er alleen breekbaarheid staat vermeld, mogen we niet verder gaan dan dit geval tot de zeer waarschijnlijke te rekenen.

De symptomen van het beenlijden begonnen toen de psychose reeds 14 à 17 jaar had bestaan. Deze had een periodiek verloop en doet veel denken aan een periodisch verloopende dementia paranoides.

Geval BOURNEVILLE en FÉRÉ (15) (positief).

Bourneville en Féré beschrijven osteomalacie bij eene lijderes aan epilepsie, die langzamerhand geheel dement werd.

Ongehuwde vrouwelijke patiente, die op 43 jarigen leeftijd stierf.

Doodsoorzaak: feacaalileus tengevolge der sterke bekkenvernauwing. Hereditair belast.

Reeds in haar prilste jeugd convulsies, welke in de puberteitsjaren zeer heftig en frequent werden.

Hoewel intellectueel niet hoogstaand in ontwikkeling, was er in dezen tijd nog geen geestelijke verzwakking te constateeren. Geleidelijk ontstond een sterke graad van dementie.

Op haar 28ste jaar (ongeveer 1865) van tijd tot tijd zwakte in de beenen, met pijnen gepaard, die haar noodzaken een dag of 10 te bed te blijven.

Zij loopt zeer weinig, snelle vermoeienis.

1868. Tijdens een toeval breekt haar linker been, slechte genezing.

In 1875, toen ze reeds flink dement was, staat genoteerd; blijft den geheelen dag op een stoel zitten.

1879. Uitgesproken oedeem der voeten.

Veel neerslag in de urine. Bij verwarming een wit neerslag, dat verdween door toevoeging van 4 à 5 druppels acid. nitricum.

Veel diarrhoeën.

Het medegedeelde inwendig onderzoek doet ons een uitgesproken osteomalacisch bekken kennen.

Lijkopening:

Kolossaal osteomalacisch veranderd bekken. (Zie origineel).

Cerebrum. Ammonshoornen in geringe mate verhard.

Lever: Linker kwab schijnt te ontbreken. Gew. 800 gr. Galblaas bevat steenen. R. nier 95 gr. L. nier 105 gr. Milt 85 gr.

Hart: Valvulae mitralis eenigszins verdikt.

In de aorta enkele witachtige plekken.

In bovengenoemd geval geven de schrijvers een mooie beschrijving van een osteomalacisch bekken. Klinisch stond de diagnose trouwens al vast.

De diagnose: „dementia epileptica" levert ook geen moeilijkheden op. Wel was ook patiente van haar jeugd af aan iets achterlijk, maar toch kon ze goed een ambacht leeren en leerde lezen en schrijven. Of patiente reeds dement was toen het beenlijden begon, is niet met zekerheid uit te maken.

Bovengenoemd geval wordt door Féré (80*a*) in zijn handboek over epilepsie aangehaald.

Gevallen BLEULER (20) (vier positief).

Bleuler beschreef een zeer groot aantal gevallen van osteomalacie, bij krankzinnigen.

18 stuks. Hoewel in zijn eindoordeel voorzichtiger, dan degenen, die hem citeeren. Hij zegt n.l.: Sei nun unsere Krankheit eine „echte osteomalacie oder nicht, fest steht Folgendes: Es gibt „eine nicht puerperale Knochenerweichung bei Leuten die nicht ins Freie kommen" zijn de meeste ziektegeschiedenissen veel te onvolledig om een zuiver oordeel te kunnen vormen.

Haberkant geeft echter deze ziektegeschiedenissen van Bleuler uitvoeriger weer, en wil ik dus laten volgen een uittreksel uit de combinatie van beide manuscripten. Ik heb daarbij speciaal op het oog, die symptomen, die tot een aannemen van een osteomalacie hebben geleid. Lang niet alle beschreven gevallen kunnen den toets der nauwkeurigheid doorstaan. Om niet te veel plaats in beslag te nemen, wil ik beginnen met uitsluitend de somatische symptomen mede te deelen, om dan daarna bij die gevallen, die we als „zeker" denken te mogen kwalificeeren, in het kort op de psychische symptomen van die lijders terug te komen.

Geval 1. F. A. Man. Opgenomen 23 Mei 1892. Gestorven Maart 1893. Diagnose: Paranoia, dementie. Geen herediteit. Op zijn 20ste jaar wegens oudermoord tot levenslange gevangenisstraf veroordeeld.

In de gevangenis ontwikkelt zich eene uitgebreide osteomalacie. In het krankzinnigengesticht opgenomen met de diagnose paranoia, myelitis en „Entartung des Knochensysteems". Status 23 Mei 1902. Kan slechts staan, niet gaan. Onderste extremiteiten paretisch, cyanotisch, oedemateus. Sterke kyphose, sternum staat dicht bij de symphysis. Ademhaling frequent. Adductorencontractuur. Urine: geen suiker of eiwit, veel phosphaten. Geringe protrusio bulbi? Lengte in liggende 137 tot 139 c.M.; in staande houding 130 c.M. Schedelomvang 55 c.M. Geen struma, lage patellairreflexen. Rechts hooger dan links. Beenderen schijnen zeer week en breekbaar, pijnlijk bij druk, vooral de ribben. Sternum geheel samengedrukt, het manubrium naar binnen gebogen, het corpus convex naar voren springend. Kin rust op het sternum.

Vervormde thorax. Bekken staat niet horizontaal, doch rechts lager dan links. Geringe platvoeten. Links meer dan rechts.

Door geringe vingerdruk kunnen borstbeen en ribben worden ingedrukt.

14 Maart. Exitus door stikken. Bij de lijkopening vergevorderde osteomalacie. De beenderen waren zóó week, dat b.v. het femur met een mes doorsneden kon worden.

Geval 2. Man E. J. Geboren 1833. Sedert 1877 bijna steeds in de gevangenis.

1860. Zijn uitgesproken moeilijkheid bij het loopen en zijne pijnen werden als simulatie beschouwd. Er bestond eene geringe kyphose.

Hij liep zeer moeilijk, het sternum begon in te knikken (patiënt was toen 58 jaar). Sinds den zomer van 1892 verbetering der osteomalacie door verblijf in de vrije natuur.

Geval 3. Man. M. F. Geboren 5 Mei 1838. Opgenomen 15 November 1867.

Gestorven 31 December 1888. Diagnose: Idiotie, door hersenziekte in de jeugd. Maakte vroeger groote voetreizen, zwierf overal rond.

13 Januari 1887. Gang zeer onbeholpen en onzeker. Wijdbeens, tilt dikwijls zijne beenen niet op, doch schuift deze naar voren. Dikwijls geeft hij de voorkeur aan kruipen Kyphose, kniepeesreflex rechts zeer laag, links nauwelijks aanwezig. Tricepsreflex rechts zeer duidelijk, links zwak. Kleedt zich zelf aan en uit, doch neemt eerst elk kleedingstuk in zijn mond, voor hij het aantrekt.

October 1887. Wil de laatste maanden niet opstaan.

December 1888. Veel hoesten, temperatuursverhooging, schreeuwt veel, accuseert pijnen in zijn borst. Urine troebel, alkalisch.

Lijkopening. Nephritis suppurativa sinistra. Schedel: coronairnaad links nauwelijks zichtbaar, schedeldak in zijn voorste gedeelte tot ongeveer 1 c.M. verdikt, zeer spongieus, bevat veel wit gekleurd merg. Spongiosa anaemisch. Beenderen van bekken en van de onderste extremiteiten kunnen met het mes gemakkelijk doorstoken worden. Fractuur van het linker sleutelbeen. Ribben van de linker borsthelft van af de derde rib gebroken. Fractuurplaatsen der 4de rib niet vereenigd, etterige infiltratie der omgeving. In het merg der 4de rib, dat zeer rood is, ziet men een aantal witte plekken. Buigcontracturen in heup en kniegewricht. Rechts wordt de tibia, bij poging de contractuur op te heffen, gebroken. Fragilitas ossium (tabetica? osteomalacie?) Pachymeningitis in de middelste schedelgroeve. In het midden der falx een anderhalf centimeter lang beenstuk. Matige hydrops der meningen. Pia verdikt, vergroeid, bloedrijk. Hersenwindingen eenigszins versmald. Mikroskopische onderzoekingen van hersenen, ruggemerg en zenuwwortels boden geen pathologische afwijkingen aan (waardoor dus een tabes dorsalis vrijwel met zekerheid wordt buitengesloten).

Geval 4. Vrouw R. M. Opgenomen 7 September 1867. Geboren 1827. Gestorven 1891.

8 Januari 1887. Groot, week, parenchymateus struma. Gang eenigszins moeilijk.

7 Maart 1888. Sondeering van den oesophagus doet een duidelijke vernauwing in de buurt van de cardia herkennen. Zoo nu en dan braken.

April 1889. Voor voetoedeem eenige dagen te bed.

6 November 1889. Altijd te bed, kan alleen niet meer staan.

September 1891. Zeer zwak. Dikwijls braken. Nauwkeurig onderzoek door tegenweer niet mogelijk.

Exitus waarschijnlijk aan pneumonie.

Pogingen om te loopen, zoowel als verdragen, waren den laatsten tijd zeer pijnlijk, ze zat de laatste jaren bijna voortdurend.

„Der erwartete Rückenmarksaffection wurde bei der Section nicht gefunden".

Geval 5. Vrouw W. C. geboren 17 Mei 1828.

30 November 1892. Kon niet meer rechtop loopen. Had pijnen. Het onderzoek had een negatief resultaat, behalve pijnen in de beenen bij snelle passieve bewegingen. Na verblijf in de vrije natuur verlies der pijnen en terugkeer der vroegere kracht.

7 October 1893. Bekkenmaten: D. spin. 25 — D. crist. 27 — D. troch. 32 — Conj. ext. 18 cM.

November 1905. Status idem.

Geval 6. Vrouw. P. V. Opgenomen 18 September 1886. Geboren 27 Januari 1846.

11 Februari 1887. Kyphose der borstwervelkolom. Gang slepend.

17 Maart 1888. Beweerde voor ongeveer 2 maanden, toen zij wegens gezwollen voeten te bed lag, niet te kunnen gaan. Hield zich aan bedden en stoelen vast. Objectief niets aantoonbaar.

7 October 1893. Bekkenmaten: D. spin. 22. — D. crist. 26. — D. troch. 27 — Conj. ext. 18. Bleuler zelf zegt, dat er zich een kyphose ontwikkelde met welving van het borstbeen, terwijl reeds in 1887 deze kyphose genoteerd staat. Buitenlucht bracht genezing.

November 1905 toestand nog onveranderd.

Geval 7. Vrouw. E. A. Geboren 6 December 1833. Diagnose idiotie.

4 October 1889. In den zomer dikwijls te bed, zonder aantoonbare oorzaken.

November 1892. Dikwijls gezwollen knieën,

7 October 1893. Bekkenmaten: D. spin. 20 — D. crist. 25 — D. troch. 26 — Conj. ex. 28. Later ontwikkeling van een geringe kyphose met concaviteit van het borstbeen (dus op 60 jarigen leeftijd).

25 Mei 1894. Vorige jaar duidelijke osteomalacie, klachten over pijnen in de extremiteiten, moeilijken gang.

7 Januari 1901 (67 jaar dus). Fractuur van de linker clavicula.

14 November 1905. Veel diarrhoeën.

28 November 1905 (71 jaar oud). Exitus. Geen sectieverslag.

Geval 8. Vrouw H. L. Geboren 21 Mei 1845. Dementia secundaria.

27 Januari 1887. Tanden ontbreken. Kyphoscoliose van het lendenwervelgedeelte naar rechts tengevolge van een *spondilitis!* (1876—1880).

5 April 1889. Sinds 14 dagen te bed wegens moeilijk loopen.

Objectief niets. Geen pijnen.

1890. Veel in bed. Klachten over pijnen, vooral bij passieve bewegingen.

1894. Osteomalacie schijnt niet voort te schrijden. Geen pijnlijkheid meer. Kyphose neemt toe. Borstbeen gaat inknikken.

Begin Mei 1895. Apoplexie met apraxie en rechtszijdige hemiplegie. Uitgesproken trophische stoornissen, decubitus aan stuit, rug, elleboog en kin.

23 Mei. Opnieuw een apoplexie en exitus. Geen sectieverslag.

Geval 9. Vrouw. I. K. Opgenomen 19 Februari 1886. Geboren 12 Januari 1859.

10 Februari 1887. Graciele statuur. Somatisch niets bijzonders.

4 October 1887. Bloedingen aan het onderbeen. Granulomen rond alle tanden en tandstompjes, deze laatste kunnen zeer gemakkelijk verwijderd worden. Patiente is zeer zwak.

Maart. 1888. Geen nieuwe verschijnselen van scheurbuik.

3 Maart 1982. Liep reeds zeer lang steeds slechter, nu duidelijke kyphose en knikking van het sternum. Blijkbaar door beenweekheid.

15 November. Patiente schijnt nog meer in elkaar gedrongen.

7 October 1893. Bekkenmaten: D. spin. 19 — D. crist. 26—27 — D. troch. 25 — Conj. ext. 20.

22 November 1905. Oedeem der voeten.

Geval 10. K. M. Opgenomen 12 Mei 1880. Geboren 5 November 1847.

1887. Gang eenigszins waggelend. Gering struma.

6 Februari 1889. Bronchitis.

7 November. Pijnen en zwakte vooral in het linkerbeen. Daarom te bed

22 Juni 1890. Steeds zwakker.

9 Juli 1891. In den laatsten tijd wegens pijnen steeds te bed. Oorzaak niet te vinden.

Zomer 1892. Ontwikkeling van een geringe kyphose. In Mei zwelling van het derde lid van den vinger. Ontwikkeling van een spina ventosa. Incisie gaf blauwroode infiltratie der weeke deelen, opvallende snijdbaarheid van het been. Exarticulatie.

Daarna ontstond een spina ventosa van het tweede vingerkootje.

7 October 1893. Bekkenmaten: D. spin. 21 — D. crist. 25 — D. troch. 27 — Conj. evt. 20.

7 Juni 1895. Exitus aan peritonitis of ileus. Geen sectiebericht.

Geval 11. Vrouw. W. A. Opgenomen 19 Augustus 1882. Geboren 1845.

Diagnose idiotie. Lichamelijk niet voldoende ontwikkeld. Doofstom. Moeilijke, doch zekere gang. Appelgroot glad struma. Peesreflexen niet verhoogd.

13 Juli 1889. Loopt zeer slecht, hinkend, het linker been verschoonend.

4 November. Loopt weer goed.

13 Maart 1890. Wordt zwakker op hare beenen, veel hoesten. Daarom te bed. Tuberculose? Langzamerhand geringe kyphose en verbuiging van het sternum.

30 November 1892. Geringe darmcatarrh en gezwollen voeten. De linker was eens ontstoken.

7 October 1893. Bekkenmaten normaal.

27 Februari 1894. In den winter slecht ter been. Pijnen. Wordt in den zomer beter.

20 Januari 1901 tot 24 November 1905 geene veranderingen.

Bleuler zelf geeft nog aan, dat patiente bij snelle passieve bewegingen en later ook bij actieve, pijnen had en in de vrije natuur beter werd.

Geval 12. Vrouw. Opgenomen 9 November 1868. Geboren 10 Juli 1828. Gestorven 14 November 1893. Diagnose: Hydrocephalus, Paranoia.

October 1887. Kortdurende lipothemieën zonder bekende oorzaak (encephalomalcie?)

20 Maart 1888. Twee „Ohnmächte" in dezen winter.

29 November 1892. Dikwijls bloedingen uit vulvairvarices, wordt lichamelijk zwakker. In het verloop van 1892 werd de osteomalacie duidelijk door dynamische en sensibele stoornissen, (dus op 64-jarigen leeftijd). Bekkenmaten: D. spin 23 — D. crist. 27 — Conj. ext. 18.

15 October 1893 (dus 65 jaar oud). Spontaan fractuur van het rechter bovenbeen met sterke verkorting, die tenslotte consolideerde.

14 November 1893. Soms oedemen van het gelaat. Exitus aan zwakte Geen sectieverslag.

Geval 13. Vrouw. K. U. Opgenomen 6 October 1892. Geboren 16 April 1825. Gestorven 22 Maart 1892.

28 Maart 1887. Tamelijk langzame trekkingen in vingers en duim. Is in de laatste jaren belangrijk kleiner geworden (Was dus 62 jaar).

6 April 1889. Klaagt sinds drie weken over pijnen in lendenen en beenen, vooral bij het gaan.

1 December 1890. Geconstateerd werd kyphose der wervelkolom, in ieder geval zeer weeke beenderen. (!) De kyphose nam toe, ontwikkeling van een scherp naar voren gebogen sternum.

3 Maart 1892. Kon niet meer opstaan. Lichamelijke pijnen gering, schreeuwt echter veel.

22 Maart 1892. Exitus aan ademhalingsinsufficientie tengevolge van weekheid der borstkas. (!) Geen sectiebericht.

Geval 14. Vrouw L. E. Geboren 21 Augustus 1823.

20 Juni 1874 obesitas. Loopt eenigszins moeilijk.

13 Mei 1886. Stierf aan pleuritis.

Autopsie bracht osteomalacie voor den dag. Ribben waren van „cartonähnlicher Beschaffenheit" (was dus 63 jaar).

Geval 15. Vrouw V. V. Geboren 17 April 1823. Gestorven 22 Mei 1892. Diagnose: idiotie, epilepsie.

5 Januari 1887. Nootgroot glad struma. Huid van het gelaat hypertrophisch, langzame gang, zit meestal.

14 Maart 1890. Geen verlammingen, wisselend zwak.

31 Juni 1892. Kan niet meer staan. Sinds 1890 krachtelooze gang. Later ook pijnen, wisselend in intensiteit.

22 Mei 1892. Exitus tengevolge van een apoplexie met linkszijdige hemiplegie. Geen sectieberichten.

Geval 16. Vrouw. Geboren 19 December 1826. Gestorven 23 Februari 1893. „Erst bei der Section wurde geringgradige Osteomalacie der Rippen constatirt".

Geval 17. Vrouw S. E. opgenomen 24 Juni 1886. Geboren 8 December 1830. Gestorven 25 Januari 1892.

Van Januari tot April 1885 leed zij aan ascites en hydrops der extremiteiten.

20 Maart 1888. Vele pijnen in de beenen met oedemen. Loopt zeer langzaam met een stok. Het loopen doet haar pijn. Kniepeesreflexen verhoogd, vooral links. Patiente zegt reeds vroeger reeds verlamd te zijn geweest. In den zomer geringe verbetering.

1889. Klaagt veel over pijnen in de beenen.

17 Maart 1890. Meestal zoo verlamd, dat zij slechts langs de bedden kan loopen.

4 December 1890. Beenverdikkingen aan clavicula en ulna, waarvoor zij zonder resultaat met kwikzalf behandeld wordt. Steeds zwakker, atrophie der onderste extremiteiten.

18 November 1891. Zwakte en vermagering nemen toe. Er ontwikkelt zich een sterke kyphose en verbuiging van het sternum.

25 Januari 1892. De linker arm was dunner, werd weer eenigszins bewogen. Dikwijls geringe diarrhoe. Dood in bed gevonden.

Lijkopening: alle beenderen, ook die van den schedel, waren te buigen. Aan het centraal zenuwstelsel, behalve atrophie, niets bijzonders.

Geval 18. Vrouw. W. S. Opgenomen 22 Maart 1880. Geboren 19 November 1824. Gestorven 13 Juli 1891. Diagnose: dementie vanaf de jeugd.

1886. Fractura colli femoris sin. Genezing langzaam (dus op 62 jarigen leeftijd). Daarna loopen pijnlijk, ook pijnen in niet gebroken been.

1890. Bij uittillen uit bed claviculafractuur, die met stevige callusvorming genas.

13 Juli 1891. Dood aan hartzwakte. Geen sectie.

Er is niet veel commentaar voor noodig om aan te toonen, dat bovengenoemde ziektegeschiedenissen, waaruit zooveel als mogelijk was, gegevens zijn geput, met het oog op de diagnose osteomalacie, hoogst onvolledig moeten genoemd worden, om zooals Haberkant doet, deze gevallen zonder meer, als echte osteomalaciegevallen aan te nemen.

Waar we zien, dat door Bleuler zelf, reeds op symptomen als in geval 4, 5, 8, 10, 11, 15 en 18 de diagnose osteomalacie wordt gesteld, moeten we zeker ook in de gevallen 2, 6, 11, 12, 13, 14 en 16 zeer voorzichtig zijn met het aannemen van deze ziekte, vooral waar we gezien hebben, dat een eenvoudig krom worden, met vervormingen van het sternum, op ouderen leeftijd, ook al komen er pijnen bij *(en deze hangen ook altijd veel van den onderzoeker af!)* allerminst het bewijs zijn voor osteomalacie.

Dat de toestand der breekbare ribben onvoldoende is om een zekere osteomalacie aan te nemen, daarover hebben we reeds uitvoerig gesproken. Het lijkt mij ondoenlijk in al de bovengenoemde gevallen met den besten wil osteomalacie aan te nemen. In het meerendeel der gevallen lijkt het mij zelfs zeer onwaarschijnlijk, dat de verschijnselen aan dit lijden zijn toe te schrijven. Trouwens Bleuler zelf is voorzichtiger, dan degenen, die hem citeeren en laat twijfel aan zijn eigen diagnoses toe.

We houden dus slechts de gevallen 1, 3, 9 en 17 over, waar met aan zekerheid grenzende waarschijnlijkheid, een osteomalacisch beenproces mag worden aangenomen. Zoowel de klinische als de pathologisch-anatomische gegevens wijzen er op.

We laten dus nu volgen de psychische verschijnselen en andere afwijkingen van deze vier patienten.

Geval 1 geen hereditaire belasting. Op zijn 20ste jaar voor oudermoord met levenslange gevangenisstraf veroordeeld. Herinneringsvermogen vrij goed. Paranoide waandenkbeelden. Zijn lichamelijk lijden schrijft hij toe aan den invloed van electriciteit door de lucht. Bij het antwoorden lange latente perioden. Verlies van het emotieve leven, gedrukte stemming, lijdt aan „physikalischen Beeinflussungwahn" (zwaartekracht, electriciteit, magnetisme, chemie). Hij bemoeit zich met niemand, mist elke spontaniteit en schijnt ook zoo nu en dan gehoorshallucinaties te hebben, antwoordt soms met niet goed begrijpelijke uitdrukkingen.

Niemand zal bezwaar hebben tegen de diagnose: dementia paranoides. Wanneer precies de psychische, wanneer de verschijnselen van beenlijden begonnen, is niet na te gaan.

Waarschijnlijk was patient reeds voor zijn 20ste jaar (de familie zegt aldus) abnormaal en begon dus de osteomalacie toen de psychose reeds bestond.

Geval 2 (geval 3) betreft een idioot, ziek tengevolge van een hersenlijden in zijn jeugd.

Geval 3 (geval 9). Grootvader was potator. Overigens geen hereditaire belasting. Op haar 23ste jaar begin der psychische verschijnselen. Ze werd menschenschuw en gesloten, las zeer vele religieuse boeken, kreeg waanideeën, betrekkingsideeën en verloor de lust om te werken. Zoo nu en dan zeer opgewonden.

Geleidelijk aan wordt zij zwakzinnig. Zij uit zich bijna nooit, doet tenslotte niets meer, hoort stemmen, gelooft zich vervolgd, scheldt soms heftig.

Zomer 1887. Voedselweigering. Negativistisch, geheel in zichzelf gekeerd. Ook hier zal de diagnose dementia paranoides waarschijnlijk de meest juiste zijn. De psychose begon op haar 23ste jaar. De osteomalacie (bekkenmaten met klinische symptomen) ongeveer op haar 30ste, 31ste jaar. De menstruatie was regelmatig.

Geval 4 (geval 17). Hoewel lues niet buiten te sluiten is, missen we voldoende redenen om osteomalacie niet aan te nemen.

Ze kwam op haar 49ste jaar in het K. Z. gesticht, maar was reeds vroeger abnormaal.

In 1882 op haar 52ste jaar werd zij als ongeneeselijk ontslagen en werd sindsdien in eene particuliere inrichting verpleegd. Hier vertoonde zij in de eerste jaren verschijnselen van droefgeestigheid. Ze was gedeprimeerd, apathisch, was geheel mutist. Later sprak zij iets, werd iets helderder maar zij bleef in hooge mate melancholisch (zegt naar den dood te verlangen). Heeft geen juiste opvatting van hare omgeving, hare voorstellingen zijn opvallend onsamenhangend, zij is hereditair belast (vader, zuster). Als kind gesloten, doch zeer intelligent, wilde zij op haar 20ste jaar niet meer werken, kreeg betrekkings- en vervolgingswaan, hallucinaties en bleef tot aan haar opname in 1886 (56 jaar) altijd psychisch abnorm. Zij zegt alles zonder affect en behoudt hare verwarde betrekkingsideeën. De psychose (dementia praecox?) begon op haar 20ste jaar, de osteomalacie toont zich pas duidelijk op haar 58ste jaar, dus 38 jaar na het begin der psychose.

Geval 1 had geen struma, alleen stonden de oogen eenigszins naar voren; van de andere drie gevallen staan geen schildklierveranderingen genoteerd.

Geval KOPPIUS (131) (positief).

Koppius beschrijft een geval van niet puerperale osteomalacie bij een idioot, die in zijn jeugd rhachitis had gehad en op zijn 11e jaar hevige rheumatische pijnen begon te krijgen; daarop volgende progressief voortschrijdende, skeletvervorming — kyphoscoliose, inzinking der lendenwervelkolom, vervorming van het bekken, blijvende pseudarthrosen, in onbruik raken der onderste extremiteiten.

Door duidelijke platen wordt het beeld der beenverweeking voldoende toegelicht.

Het geval duidt ten stelligste een kolossale beenverweeking aan.

Of we hier met Spätrachitis of juveniele osteomalacie te doen hebben, moeten we echter in het midden laten.

Koppius zelf wil deze ziekte scherp van de rachitis afgrenzen.

Gevallen WAGNER VON JAUREGG (282) (vier positief).

Wagner von Jauregg beschrijft vijf gevallen van osteomalacie voorkomend bij krankzinnigen.

Geval 1. Vrouw. M. M. Begin der psychose op ongeveer 45-jarigen leeftijd. 6 maal gebaard. Of de psychose zich aan een puerperium aansloot, is niet uit te maken. De psychische symptomen in het latere stadium (over het begin staat niets vermeld) bestaan in onsamenhangende vervolgings- en vergiftigingsideeën, grootheidswaan, zij hield haar mond met een zakdoek gesloten uit angst voor vergiftiging, had hallucinaties, en leefde geheel op zichzelf. In de laatste jaren zat zij meestal voortdurend op een bankje in zichzelf te praten. Het laatste jaar bracht zij zittend te bed door. Er ontwikkelde zich een zeer duidelijke kyphose, tot gaan was zij niet meer in staat. Over pijnen klaagde de gesloten patiente niet. Bij haar dood (hoe oud?) werd behalve een vergevorderde marasmus, een uitgesproken osteomalacisch proces aan de ribben, wervelkolom en bekken met verkrommingen geconstateerd.

Geval 2. Vrouw H. Sch. Gehuwd. Opgenomen 2 Juni 1888. Viermaal gebaard. Partus waren moeilijk. *In aansluiting aan de bevalling* begon eene psychose met hallucinaties, betrekkingsideeën, waandenkbeelden, dat zij iets kwaads had bedreven. Langen tijd sprak zij niet

tengevolge van bevelen, welke zij tot zich hoorde zeggen. Zij was toen 36 jaar. Sinds deze bevalling lijdt zij aan pijnen door het geheele lichaam. Het gaan werd steeds moeilijker en sinds een jaar voor hare opname ligt zij voortdurend te bed. Op haar 42ste jaar was zij gedurende de zes maanden, dat zij in de inrichting was, volkomen helder, geordend in hare handelingen, vrij van waanideeën, zonder hallucinaties. Zij lag steeds te bed, buiten bed kon zij zich slechts voortbewegen als zij zich ergens met hare handen aan vast hield door afwisselend de eene voet een heel klein eindje voor de andere te schuiven. In bed kon zij hare beenen slechts met pijn bewegen. Sensibiliteit, sphincterenreflexen, electrische prikkelbaarheid normaal. Klachten over pijnen in den rug en de tubera ischii. Wervelkolom, bekken en ribben zeer pijnlijk bij druk. Kyphose die gedurende hare ziekte is ontstaan. De ziekte was door haar vroegere medici voor ischias gehouden.

Dood op 23 December 1888. 65 jaar oud. Bij de lijkopening bleek er een ver gevorderde graad van osteomalacie met vervorming en verweeking van het bekken, wervelkolom, ribben en sternum te bestaan.

Geval 3. Vrouw. S. M. Baarde drie kinderen tusschen haar 19e en 27ste jaar. Na de derde bevalling werd zij ziek, kreeg pijnen in lendenen en heupen, zoodat zelfs het liggen haar pijn deed. Zij was daardoor een half jaar bedlegerig, kon daarna langen tijd slechts met behulp van een stok loopen. Tegelijkertijd was zij een tijdlang (hoelang laat zich niet meer nagaan) psychisch ziek. In 1885 opname in de kliniek. Sinds 3 jaar, waarschijnlijk in aansluiting aan het climacterium, leed zij aan eene psychose met het karakter der „primaire Verrücktheit". Zij dacht door hare buren bestolen te worden, men trachtte haar te vergiftigen, te beheksen, zij hoorde stemmen, die haar uitscholden, etc. Gedurende haar verblijf in de inrichting, traden de vervolgingsideeën spoedig op den achtergrond, zonder gecorrigeerd te worden. Zij uitte ze slechts zelden, alleen als men er naar vroeg. Tevens leed zij spoedig na hare opname aan pijnen in lendenen en bovenbeenen. Spoedig kreeg zij daarbij drukpijnlijkheid der beenderen, vooral van wervelkolom, bekken, ribben en sternum. Ook ontwikkelde zich de karakteristieke waggelende gang, zij kreeg een kyphose en werd kleiner.

Tenslotte zeer beperkt in hare bewegingen. Zij kan slechts met behulp van twee stokken vooruit komen. Sensibiliteit, sphincteren, reflexen en electrische prikkelbaarheid normaal.

Geval 4. A. A. Oud 66 jaar. Hereditair niet belast, sukkelde veel aan voedingsstoornissen. Heeft nooit gebaard. Sinds 15 jaren climacterium. Sinds dezen tijd nam een geringe kyphoscoliose, die zij reeds van af haar jeugd had, duidelijk toe. Geen spontane pijn.

Bekken, wervelkolom en ribben drukpijnlijk. Psychisch is patiente gedeprimeerd, gesloten, heeft betrekkingsideeën.

Geval 5. Vrouw. Ongehuwd. Heeft nooit gebaard. Was steeds gesloten en verlegen tegenover het mannelijk geslacht. Leed veel aan hoofdpijn, die sinds haar 30ste jaar erger werd. Kreeg betrekkingsideeën, hallucinaties, sprak in zichzelf, wierp dikwijls met voorwerpen, die zij maar bij de hand had, schreeuwde zoo nu en dan plotseling zonder reden. Later vergiftigingsideeën, tenslotte geheel dement en gesloten.

Neuralgiforme pijnen werden later zeer erg. Zij beweerde door pijn niet te kunnen liggen. Sliep slechts met behulp van hypnotica, stond den ganschen nacht naast haar bed. In bed zit zij altijd voorover gebogen, ook in haar slaap. Zij loopt uit zichzelf nooit, alleen daartoe gedwongen, met kleine, slepende pasjes. Wervelkolom, ribben, bekken en beenderen der onderste extremiteiten zijn pijnlijk, de kromming der wervelkolom neemt toe. Zoolang patiente in de inrichting was, menstrueerde zij nooit.

De eerste 3 gevallen laten aan de diagnose osteomalacie geen twijfel toe. In het eerste geval begon het osteomalacisch lijden waarschijnlijk na het begin der psychose. In het tweede geval traden psychose en klachten over het beenstelsel zoo wat gelijktijdig op. In het derde geval trad een zekere osteomalacie vrijwel tegelijk met de psychose op, terwijl waarschijnlijk reeds vroeger, tegelijk met eene voorbijgaande psychose, die in genezing overging, een osteomalacie aanleiding tot de toen terzelfder tijd uitgesproken lichamelijke klachten had gegeven.

Het vierde geval moeten we als niet volledig genoeg buiten beschouwing laten. Het vijfde geval geeft klinisch het typische beeld der osteomalacie, welke lang na het begin der psychose begon.

De psychose hing in het 2de geval nauw met partus en puerperium te zamen, voerde tot dementie.

De psychose van geval 3 toont ook innige verwantschap zoowel met puerperium, als climacterium. In het 4e geval (geval 5) is het hoogstwaarschijnlijk, dat we met een dementia praecox te doen hebben.

Gevallen WALSH (298) (2 positief).

Walsh vermeldt het voorkomen van 4 gevallen van „osteomalacie" onder 1309 vrouwelijke patienten uit het „Wakefield Asylum".

Geval 1. Vrouw 52 jaar. Gehuwd. Aantal kinderen? Opgenomen Februari 1880. Gestorven Januari 1887. Doodsoorzaak?

Hereditair belast. 17 jaar voor hare opname psychisch abnormaal geweest tijdens een zwangerschap. Sinds 12 maanden voor haar opname in armoedige omstandigheden.

Psychische symptomen: waandenkbeelden, vervolgingsideeën, wantrouwend, terughoudend, zwijgzaam, hoogmoedswaan. Excitatiestadia, kwamen in de laatste jaren niet meer voor.

Diagnose: mania with dilusions of suspicion.

Somatische afwijkingen. In 1885 staat genoteerd. Stijfheid in de gewrichten der onderste extremiteiten, klaarblijkelijk tengevolge van chronische rheumatiek. Door een val geringe difformiteit met pijnlijkheid van de linker 9e rib, zonder abnorme bewegelijkheid of crepitatie.

Januari 1887. Kyphose en daarmede overeenkomende vervorming van het sternum bemoeilijken het onderzoek der borst.

Augustus 1887. Kyphose wordt erger. Het sternum is S-vormig gebogen. Een kuil makend met de concaviteit naar boven.

Lijkopening. Kyphoscoliose, met zeer sterke lendenlordose. Vervorming van het bekken. Sternum S-vormig verbogen. Ribben zacht, oude fracturen van de 2e tot 9e rib. Schedeldak verweekt. Atrophia cerebri. Endarteritische verandering op één der aortakleppen. Levercirrhose. Schrompelnieren.

Geval 2. Vrouw. 61 jaar. 3 kinderen. Opgenomen 1874. Gestorven 1888. Doodsoorzaak?

Man en zoon lijden aan psychose.

Op haar 44e jaar reeds voor een psychose behandeld geweest.

Psychische symptomen: waandenkbeelden van melancholischen aard. Ze meent in de hel te zijn, temidden van duivels, luidruchtig, rusteloos en in haar excitatiestadia zeer impulsief en gewelddadig.

Diagnose: acute melancholie.

Somatische verschijnselen:

Maart 1884. Erysipelas van het linker oor.

April 1884. Fractura femoris sin. (over het verloop hiervan staat niets vermeld). Eigenaardige gangstoornis. Haar eene voet werd over een zeer geringen afstand vooruit geschoven, daarna de andere voet. Geen suiker of albumen in de urine.

November 1887. Reeds verschillende maanden te bed. Vervormingen tengevolge van osteomalacie nemen snel toe.

1888. Uitgesproken kyphose.

Lijkopening. Kyphose en S-vormig sternum. Ribben week en dun. Twee oude fracturen van de 5e rechter rib. Ook van de rechter heup (?). Schedeldak verweekt.

Microscopisch: Coupe van een rib *zouden typische osteomalacische veranderingen* vertoonen.

Atheromatose der hartkleppen. Endarteritische woekering op één der aortakleppen.

In longen verkalkte knobbels.

Schrompelnieren.

Hersenen. Groote arachnoideaalcyste over de linker hemisfeer.

Geval 3. M. S. 70 jaar. Ongehuwd

Opgenomen 1882 (61 jaar). Was van 1878—1880 reeds in het gesticht.

Tante abnormaal.

Psychische symptomen: waandenkbeelden, suicidiumneigingen, zeer neerslachtig en melancholisch, doch beminnelijk, handelbaar en werkzaam.

Tenslotte bijna geheel in zichzelf gekeerd.

Somatische afwijkingen:

1883. Souffle aan de aorta. Diarrhoe.

Juli 1884. Intracapsulaire femurfractuur door een val.

September 1884. Kan weer door de kamer loopen.

1885. Klachten over pijnen onder in de rug, vooral 's nachts, waarschijnlijk van rheumatischen aard. Catarract op het rechter oog.

1886. Bronchitis chronia. Patiënte schreeuwt het uit als men haar

aanraakt. Zegt erge pijnen in haar extremiteiten te hebben, vooral in de beenen van een kloppend, niet nader te omschrijven karakter.

Augustus 1887. Toename van de kyphose (voor het eerst wordt nu hiervan melding gemaakt).

1891. Scirrhus van de linker borst. Osteomalacie is niet erg toegenomen. Wel reiken de schoudertoppen tot aan de ooren door het voorover gezonken zijn van het hoofd en nek. Geen verdere gegevens.

Geval 4. M. B. 50-jarige weduwe, 2 gezonde dochters. Opgenomen in 1872.

Gestorven 1888. Doodsoorzaak?

Hereditair belast (moeder).

Psychische afwijkingen reeds gedurende 20 jaar epileptische toevallen. Waandenkbeelden, luidruchtig, prikkelbaar, beleedigend. In 1885 staat genoteerd, dat de toevallen zeldzamer zijn, maar als ze voorkomen van ernstig karakter zijn.

Lichamelijke verschijnselen: Systolische souffle aan de hartpunt.

December 1887. Gaat als gewoonlijk naar buiten.

Februari 1888. Corpulent en zwak.

Juni 1888. Kachectisch, er is osteomalacie, kyphosis, bewegingen geschieden stijf, zwak en moeilijk, klaagt over pijnen in haar beenderen.

November 1888. Achteruitgang. Phthisis.

Lijkopening. Kyphose met verweeking van de beenderen van wervelkolom en sommige ribben. Schedeldak is stevig en dik, in de diploë veel beensubstantie, met beennieuwvorming aan den binnenkant van den schedel.

Hersenen: atheromateuse vaten.

Verdikt corpus arantium van de aortaklep.

Wat de diagnose osteomalacie betreft zoude ik zonder aarzeling deze in de 2 eerst beschreven gevallen aannemen.

Geval 3 doet zeer zeker wegens den aard der pijnen het progressief verloop, het toenemen der kyphose en de eigenaardige stand van het hoofd, dat als het ware tusschen de schouders is ingezakt aan osteomalacie denken. Waar we echter met een 70-jarige vrouw te doen hebben, tevens een scirrhus in de linker mamma beschreven vinden, mogen we op de beschreven pijnen en toenemende verkromming toch niet alleen de diagnose „osteomalacie" maken.

In geval 4 zijn ook de gegevens niet voldoende..

Wat de psychische diagnose dezer twee eerste gevallen betreft, voel ik me niet instaat uit de vermelde gegevens uit te maken tot welke psychose wij deze met de tegenwoordige nomenclatuur moeten terugbrengen.

Beiden zijn hereditair belast, hebben waandenkbeelden, zijn reeds eenmaal vroeger voor een psychose behandeld.

No. 1 werd op 45 jarigen, No. 2 op 47 jarigen leeftijd opnieuw psychisch abnormaal. De diagnoses luidden resp. „mania with dilusions of suspicion" en „acute melancholy".

De eerste verschijnselen, die aan osteomalacie doen denken, vertoonen zich in het eerste geval op 49 jarigen, in het tweede geval op 58 jarigen leeftijd, dus resp. 4 en 11 jaar na het weder uitbreken der psychose.

Geval MEIJER (171) (positief).

Bij Meijer, die een aantal histologische en chemische onderzoekingen van ribben, zoowel afkomstig van normalen als krankzinnigen vermeldt, vinden we één met het duidelijk microscopisch beeld der osteomalacie.

Het geldt een 77-jarige vrouw M. Sedert 1888 paranoia. Zeer opgewonden, scheldend individu, met vele hallucinaties. In de laatste jaren sterk uitgesproken marasmus.

1896 dood.

De teekening en beschrijving van een coupe van de rib geeft ons het recht dit geval te rekenen tot een osteomalacisch beenproces van de ribben.

Over de andere beenderen staat niets vermeld.

Schrijver zelf rekent het geval tot de seniele osteomalaciën, van krankzinnigheid onafhankelijk.

Ik geloof, dat we niet ver buiten de waarheid zullen blijven, indien we ook dit geval als voorkomend bij een psychose in onze rubriek van werkelijke gevallen opnemen.

Mij is niets bekend over een osteomalacisch proces, uitsluitend aan de ribben voorkomend.

Eenige reserve moeten we ons echter bij scherpe kritiek wel voorbehouden en willen dit geval dus in de rubriek der zeer waarschijnlijke gevallen onderbrengen.

De diagnose zou waarschijnlijk in de groep der paranoia's op senielen bodem voorkomend, moeten worden ondergebracht.

Begin der betrekkingsideeën op 69-jarigen leeftijd.

Wanneer het beenlijden begon, staat niet vermeld.

Geval POMMER (199) (positief).

Dat het geval 11, dat Pommer op pag. 462 van zijn werk over osteomalacie en rhachitis beschrijft, tot de osteomalacien, voorkomend bij psychosen, te rekenen is, is hoogst waarschijnlijk.

In de zoo nauwkeurig beschreven pathologisch anatomische onderzoekingen van het been is een der mooiste beschrijvingen over osteomalacische beenveranderingen te vinden. 65 jarige vrouw. „Laut Angabe ihrer Nachbarin kleidete sie sich dabei unsorgfältig, litt viel an Husten, klagte lange Jahre schon über Gichtschmerzen, schonte sich jedoch nicht, war geizig und im Kopfe nicht ganz richtig. Zeitweilig sagte sie dass alle Nahrung, Fleisch, Brot, Milch, nach Soda schmeckte und wasserte deshalb ihr Suppenfleisch gewöhnlich tagelang aus".

Waar het een 65 jarige vrouw betrof, wijzen waarschijnlijk bovengenoemde symptomen ons wel op een eenigszins abnormalen geestestoestand. In ieder geval schijnen de osteomalacische symptomen reeds lang te bestaan.

Zoo we een psychose aannemen, is er natuurlijk van diagnosestelling geen sprake.

Patiente was gehuwd geweest, doch zou geen kinderen hebben gehad.

Geval WETZEL (281*a*) (negatief).

Wetzel beschrijft een osteomalacie bij een lijderes aan hysterie.

Vrouw. 41 jaar oud. Eenmaal partus.

Voor 10 jaar moeilijke gang. Sinds $3^1/_2$ jaar te bed. Tijdens eene onderzoeking breekt het rechter bovenbeen, welke fractuur na 4 maanden nog niet genezen is.

Dood aan peritonitis.

Lijkopening: 2 femurfracturen. Beenderen toonen het beeld der rarefieerende ostitis. Bekken niet vervormd. Darmbeen kan gesneden worden.

Inwendige organen: in hooge mate vettige degeneratie. In bovenbeenspieren wasachtige degeneratie. vergroeid.

Behalve het dubieuse van de diagnose osteomalacie, moeten we dit geval buiten beschouwing laten, daar het toch niet aangaat — al nemen we het voorkomen van een hysterische psychose aan — eene vrouw, waarvan gezegd wordt, dat zij eene hysterica is, zonder meer tot eene lijderes aan eene psychose te betitelen.

Geval HOENNICKE (106) (positief).

Hoennicke, die een uitvoerige studie over osteomalacie heeft gemaakt en tot verstrekkende conclusies komt [1]), vermeldt een geval van osteomalacie bij een lijder aan morbus Basedow, die psychisch abnormaal werd en in een krankzinnigengesticht moest worden verpleegd.

E. G. B., Man, 47 jaar. Broeder van patient is sinds 7 jaren in een krankzinnigengesticht.

Opgenomen in September 1900. Gestorven Augustus 1901.

3 à 4 jaar voor zijne opname groote zwakte in de voeten en „rheumatisch lijden", zoodat hij op moest houden met werken. Waarschijnlijk tegelijkertijd(?) vertoonden zich psychische symptomen in den vorm van exaltatiestadia, met hallucinaties en waanvoorstellingen. Groote prikkelbaarheid en agressief optreden maakten opname in een gesticht noodzakelijk.

De rheumatische verschijnselen in de voeten verdwenen in den laatsten tijd en patient vertoonde bij zijne opname de symptomen der morbus Basedow. Groot week struma, exophthalmus, symptoom van von Gräfe en van Möbius, tremor van de tong, bleeke huid, slechte voedingstoestand.

Patient is voortdurend in meer of mindere mate opgewonden. Angstig, heeft illusies, hallucinaties en waanvoorstellingen, lijdt aan slapeloosheid. De wervelkolom is in matigen graad kyphoscoliotisch verbogen, patient heeft in geringe mate O-beenen. De tanden vertoonen vele holten, snijvlakten afgesleten.

De verschijnselen van hartkloppingen en van beven zouden reeds 8 jaar hebben bestaan. Een duidelijk struma gedurende 4 jaar. Een duidelijk erger worden der beenverkrommingen werd niet waargenomen.

Lijkopening: Schedelbeenderen dun, licht en „morsch", goed snijdbaar.

---

[1]) Zie bij de bespreking der pathogenese der osteomalacie pag.

Dunne corticalis, breede diploë. Ribben zijn buigzaam en breken bij ver doorbuigen, zonder knak, kunnen met het mes in dunne schijven worden gesneden als rot hout, zeer dunne corticalis, veel donkerrood merg.

De uitgenomen femur vertoont een dunne corticalis en veel spongiosa. Het beenmerg is bruinrood. Ook de femur liet zich met het mes snijden, al ging dit ook niet zoo gemakkelijk als bij de overige beenderen.

Het bekken vertoont geen opvallende veranderingen in vorm. Nergens verdikkingen of tumoren.

Hoewel geen microscopisch onderzoek is vermeld, bestaat er in verband met de voorafgaande rheumatische pijnen wel waarschijnlijkheid, dat we met een osteomalacie te doen hebben, daar ook schedel en femur met het mes te snijden waren.

Het bekken was niet vervormd, de rheumatische pijnen hielden op, de vervormingen waren niet sterk uitgesproken en werden gedurende zijn verblijf in het gesticht niet erger.

Veel histologische onderzoekingen over het beenstelsel bij morbus Basedow zijn mij niet bekend geworden.

Hämig onderzocht in 6 gevallen van morbus Basedow verschillende beenderen.

In een geval vond hij zoowel macroscopische als microscopische duidelijke bewijzen van osteomalacisch proces. Waar ook in dit geval geen macroscopische bekkenveranderingen voorkomen en de verdere macroscopische gegevens bijna geheel overeenkomen met het Hoennincke'sche geval, wint dit laatste zeer in zekerheid. Dit des te meer, daar ook van het door Köppen klinisch beschreven geval van osteomalacie morbus Basedow, door Recklinghausen pathologisch-anatomisch werd aangetoond, dat men met een werkelijk osteomalacisch beenlijden te doen had.

Klinische gevallen werden beschreven door Möbius, Latzko, Tolot et Sarvonat, Hofmeijer, Meek.

Von Jaksch und Rothy beschrijven beenveranderingen bij een lijderes aan morbus Basedow, meenen echter om het Röntgenologisch beeld, dit proces niet met de osteomalacia puerperalis te mogen indentificeeren.

Dat de schildklier grooten invloed heeft op ons beenstelsel, is zeker en waar we over de beenveranderingen bij schildklierlijden nog slechts

gedeeltelijk op de hoogte zijn, lijkt het mij voorloopig gerechtvaardigd het door Hoennicke vermelde geval als een waarschijnlijk geval van osteomalacie aan te nemen.

Opmerking verdient dan, dat de psychische verschijnselen ongeveer gelijktijdig met de rheumatische pijnen optraden en dat dus niet valt uit te maken welk van de twee ziekteprocessen het eerst is ontstaan „de psychose" of de „vermoedelijke osteomalacie".

Geval HAHN (110) (??).

Hahn, die alle gevallen van manlijke osteomalacie heeft trachten te verzamelen (meer op een verzamelmanier, dan op een kritische wijze) vermeldt behalve de uit de litteratuur bijeengebrachte gevallen, nog 3 niet gepubliceerde gevallen zonder ziektegeschiedenis.

Hiervan zou één een lijder aan dementia paralytica geweest zijn, „und im Frühjahr 1899 fand man bei der Section eines Paralytikers im pathologischen Institute der Wiener Universität ausgesprochene Osteomalacie".

Hoezeer het vermoeden, dat men met een werkelijke osteomalacie in dit geval te doen heeft, ook gewettigd zou zijn, omdat de diagnose in een pathologisch-anatomisch instituut eener universiteit werd gesteld, mogen we toch niet, zonder te weten op welke gronden deze diagnose werd gemaakt, een zeker geval van osteomalacie voorkomend bij een psychose, aannemen.

Geval LOOSER (140) (positief).

Looser, die rachitis en osteomalacie als in wezen identisch beschouwt, geeft uitvoerige pathologische onderzoekingen over de beenderen, afkomstig van een idioot, die nooit leerde loopen, op zijn 13e jaar een fractuur van het linker bovenbeen kreeg. Op zijn 15e à 16e jaar ontstonden verkrommingen en trad een abnormale beenbreekbaarheid op. Na het 17e jaar geen fracturen meer.

Gevallen HABERKANT (111), (twee positief).

Haberkant nam twee gevallen van osteomalacie waar bij krankzinnigen.

Geval 1. Vrouw. Geboren 1884. Opgenomen op 26jarigen leeftijd. Hereditair belast (vader leed aan een psychose). In de puberteitsjaren sukkelend. Menses vanaf haar 13e jaar regelmatig. Vroeg getrouwd, kreeg zij vier kinderen. De psychose begon vlak voor de derde partus (10 Februari 1888). Fluor albus. Geen lues. De bevallingen verliepen normaal. De psychose begon met depressie. In den beginne „wat hysterie met hypochondrie". Er was slapeloosheid, onrust, nu eens onzin praten, dan weer gewoon. Depressie en exaltatie-stadia wisselen met elkaar af. Bij haar opname, den 2den April 1889, hallucineert patiente (ziet slangen, die op haar rug klimmen, hoort hare kinderen roepen). Somatisch: groote graciele vrouw. In het verder verloop der ziekte toont patiente zich moeilijk te laten leiden, is negativistisch, soms plotseling gewelddadig, geeft „läppische" antwoorden. Zoo nu en dan rustige periode. Langzamerhand afstomping der ethische gevoelens.

Januari 1897 zeer „wacklig" bij het loopen. Klaagt over pijnen in de rechter heup. Objectief niets aantoonbaar. In het verloop van 3 jaren ontwikkelt zich een min of meer waggelende, slepende gang. Patiente is 10 cM. korter dan bij hare opname.

Februari 1897 snavelvormige vooruitspringende symphysis. Sacraalstreek ingezonken. Vermindering der passieve en actieve bewegelijkheid der onderste extremiteiten. Diagnose: osteomalacie. Therapie: Phosphorlevertraan. Bekkenmaten: D. spin. 24. D. crist. 30. D. troch. 32. Conj. ext. 24 cM. Sensibiliteit normaal. Patellair reflexen voorhanden en beiderzijds gelijk. Psychisch tegenstribbelend, hallucineerend, zegt, dat zij kan vliegen, etc. Diagnose: dementia praecox.

20 Juni 1903 Ascites.

28 Juni 1903 Exitus, (39 jaar oud).

Lijkopening. Schedelbeenderen niet veranderd. Wervelkolom kyphoscoliotisch, halswervelkolom tegenover het borstgedeelte scherp afgeknikt, sternum in sterke mate gebogen. De zijvlakten der rechter onderste ribben zijn naar binnen gedrongen en vertoonen talrijke inknikkingen. De ribben zijn gemakkelijk te buigen en te breken, het beenmerg in het sternum is helrood, gedeeltelijk vervloeid, kan door vingerdruk uitgeperst worden. Hart en lever in sterke mate vettig gedegenereerd. Hersenen en ruggemerg vertoonen geene verandering.

Geval 2. Vrouw. Gehuwd op 26jarigen leeftijd. Baarde een kind. Verloop der partus normaal. Tijdens de zwangerschap begin der

psychose (1881). Betrekkingsideeën, ging veel wijn en bier drinken. Later werd zij stil, at weinig, was prikkelbaar, had zoo nu en dan exaltatiestadia, verwaarloosde zich, uitte hypochondrische angstvoorstellingen. Onrustig, angstig, dikwijls luidruchtig, negativistisch, maakte vreemde bewegingen, wreef over tong en kleeren, scheen illusies en gehoorshallucinaties te hebben, spuwde veel. Later apathischer, schuchter, mutacistisch. Diagnose luidde in de Baseler Kliniek: „hallucinatorisch-chronische Verrücktheit". In het gesticht te Stephanspheld dezelfde symptomen.

Later uitte zij slechts enkele dingen, had vervolgingsideeën, haar kinderen waren vermoord. Ze wordt onzindelijk, smeert haar gezicht en kleeren met vuil.

Zoo nu en dan voorbijgaand meer geordend. Zoo nu en dan loopt ze opgewonden in een cirkelgang rond, klapt dan in de handen en praat voortdurend voor zich heen.

Sinds 1892 voortdurend te bed en langzamerhand geheel dement, fluistert veel voor zich heen, het gezicht meest tot een glimlach vertrokken. Stereotiepe bewegingen (met de handen over haar beenen wrijvend).

Wanneer de osteomalacie precies begon, staat niet genoteerd, doch tot 1896 kon zij nog goed loopen.

Sinds 1900 duidelijke verlammingen van de beenen, links erger dan rechts. Atrophie der beenspieren. Er ontwikkelt zich een kyphoscoliose van den wervelkolom en een kippenborst. Ribben pijnlijk bij druk.

1 April 1904. Adductoren-contractuur. Kan niet gaan, staan en hinken is slechts op één been ('t rechter) mogelijk. Buigcontractuur in heup en knie. Peesreflex-veranderingen.

De bekkenmaten zijn: D. spin. 20.5 — D. crist. 24 — D. troch. 22 — Conj. ext. 17.5.

Vaginaalonderzoeking laat herkennen een bijna tegen elkaar staan der tubera ischii. Over de buik twee diepe dwarsplooien boven den navel. Sterk zweeten.

Kyphose en contracturen in beide knieën nemen toe.

Exitus den 24sten April 1905.

Lijkopening: Schedeldak tot ongeveer 1 cM. verdikt, week, met het mes te snijden.

Vervormde thorax. Ribben en wervellichamen te snijden.

Bekkeningang heeft den kaartenhartvorm.

Pachymeningitis in de middelste schedelgroeve. Hydromeningie in matigen graad. In hersenen en ruggenmerg geene afwijkingen.

Pia doorschijnend, niet vergroeid.

Uterus heeft een klein submuceus myoom in de achterwanden.

Ovarieën klein, vast, oppervlakte grijswit, hobbelig.

Glandula thyreoidea. Rechter kwab cysteus veranderd. Linker kwab iets vergroot met verwijde vaten, ligt voor $^2/_3$ deel retrosternaal. Gewicht 20 Gram.

Microscopisch: sterke vermeerdering van het bindweefsel, het lumen der acini vrijwel zonder colloid. Er was een oude endocarditis valvulae mitralis verrucosa, longemphyseem.

Bronchopneumonische haard in de rechter onderkwab. Mesenteriale lymphklieren gezwollen. Ook de lymphklieren aan de hals.

Kleine slappe milt. Vetlever

Hoewel in het eerste geval de pathologisch anatomische gegevens zeer karig en voor de diagnose osteomalacie onvoldoende zijn, mogen we naar mijne meening uit deze gegevens, in verband met de klinische verschijnselen, wel aannemen, dat we waarschijnlijk met een osteomalacie te doen hebben (10 cM. kleiner zijn geworden op 39-jarigen leeftijd, in verband met de eigenaardige gangstoornissen en pijnen en de genoteerde snavelvorm der symphyse).

In beide gevallen heeft men te doen volgens Haberkant met den katatonen vorm der dementia praecox. In beide gevallen begon de psychose in aansluiting aan het puerperium.

De osteomalacie begon jarenlang na het begin der psychose.

Gevallen BARBO (19) (4 positief.)

Barbo deelt in 1909 4 gevallen mede van osteomalacie bij krankzinnigen.

Waar de psychische diagnose gesteld werd volgens de tegenwoordig vrij algemeen gebruikte Kraepelin'sche nomenclatuur, kan ik hier de psychische symptomen achterwege laten en me uitsluitend tot de somatische verschijnselen en de sectieverslagen beperken.

Geval 1. B. M. Vrouw. Ongehuwd. Nooit gebaard. Geboren 1861. Psychisch abnorm geworden in 1886. In het gesticht opgenomen in 1894. Was toen reeds zeer dement. Lijderes aan hebephrenie op den bodem van imbecillitas, met groote neiging tot darmstoornissen.

3 jaar na hare opname begon patiente moeilijk te loopen en klaagde over pijnen in de stuit. Er ontwikkelde zich een sterke misvorming van borstkas en bekken. Groote zweetsecretie.

In 1898 stierf zij onder verschijnselen van cyanose en longoedeem.

Lijkopening. Schedeldak gemakkelijk doorzaagbaar, dik, licht, bloedrijk. Ribben hoekig afgebogen, links zelfs dubbel S-vormig, zijn gemakkelijk doorsnijdbaar.

Bekken heeft den typischen kaartenhartvorm.

Geval 2. K. T., Vrouw. Gehuwd. Nooit gebaard. Geen abortus. Geboren 1842.

In 1865 typhus abdominalis. 1872 begin der psychose. Opgenomen in 1875. Diagnose: paranoide vorm van dementia praecox — secundaire dementie.

Sedert 1879 nu en dan aanvallen van scorbuut. Steeds gaarne te bed wat sinds 1904 niet meer verlaten wordt.

In 1905 stierf zij onder verschijnselen van pericarditis en pleuritis.

Lijkopening: schedel niet typisch osteomalacisch, wel de sterk afgeknikte ribben. Wervelkolom kyphoscoliotisch. Beenderen makkelijk snijdbaar.

Bekken heeft den kaartenhartvorm.

Geval 3. K. H., Ongehuwd. Nooit gebaard. Geboren 1847. Begin der psychose 1866. Opname in 1877. Diagnose: katatone vorm van dementia praecox.

1901. Stijfheid in de beenen, eigenaardige, sleepende gang. Van af 1902 voortdurend in bed.

In 1906 snel toenemende kyphoscoliose en misvorming van borstkas en bekken, nog in het zelfde jaar hevig benauwd en cyanotisch gestorven.

Lijkopening: Schedeldak gemakkelijk zaagbaar, licht, bloedrijk.

Borstbeen en ribben zeer licht en zeer buigbaar. Wervelkolom bijna slangvormige kyphoscoliose.

Het bekken heeft den typischen kaartenhartvorm met buitengewoon kleine maten.

Geval 4. R. R., Vrouw. Ongehuwd. Nooit gebaard. Geboren 1829. Begin der psychose in de puberteit met snel toenemende dementie. Diagnose: door Barbo op hebephrenie gesteld.

Opname in 1853.

In het climacterium groote zwaarlijvigheid, niettegenstaande de sterke neiging tot darmcatarrhen.

In 1892 steeds te bed wegens toenemende stijfheid en onbeholpenheid. Sterke contracturen. In 1908 gestorven.

Lijkopening: Schedeldak tamelijk licht, makkelijk door te zagen, zeer bloedrijk.

Wervelkolom zeer kyphoscoliotisch.

Ribben week, gemakkelijk door te snijden.

Bekken kaartenhartvormig, met sterk vooruitspringende promontorium, de gewrichtskommen naar binnen gedrukt. In het linker ovarium een hazelnootgroote cyste, met een heldere waterachtige vloeistof gevuld.

In geen der bovengenoemde gevallen behoeft m. i. aan de diagnose osteomalacie getornd te worden.

Het betrof allen nooit gebaard hebbende vrouwen, wier geestesziekte tot den groep der dementia praecox moet gerekend worden.

Bij allen was tusschen het begin der psychose en de eerste verschijnselen, die wijzen op osteomalacie, een zeer groot tijdsverloop.

In geen der gevallen werden volgens Barbo veranderingen in schildklier en epitheellichaampjes gevonden.

Gevallen TIRELLI (263) (2 positief).

Tirelli, die het skelet van 28 krankzinnigen, zoowel macroscopisch, als microscopisch onderzocht, uit welke beschrijving geheel blijkt, dat schrijver tusschen osteoporose, osteomalacie, etc. onderscheid maakt, vermeldt, dat hij bij 2 krankzinnigen osteomalacie aantrof.

Over den vorm der psychose, over het eventueele klinische verloop staat niets vermeld, zoodat we ook niet weten of het beenlijden ontstond vóór of na het ontstaan der psychose.

Durham (51), die twee gevallen van osteomalacie beschrijft, met mooie teekeningen, vermeldt bij het tweede geval, dat: She had suffered much from various causes of mental anxiety.

Davey (63) vermelt in een brief in de „Britt. med. Journal" (overgenomen in de „Journal of Mental Science" 1876) dat hij reeds in 1857 melding heeft gemaakt van het voorkomen van osteomalacie bij krank-

zinnigen. Hij schrijft dan ook in zijn boek, onder het hoofdstuk Pathologie bij de bespreking der mollities ossium (pag. 258—265) „One word more: osteomalacia may be confined to one or more bones, or even to a portion only of the same bone. In the examination of patients who died insane, inmates of the middlesex Asylum at Hanwell and Colney Hatch, I have met with *six examples of this affection* of the skeleton; the greater number of the patients alluded to were afficted with general paralysis".

Waar uit de beschrijving der osteomalacie uit dit boek, ten duidelijkste blijkt, dat tusschen osteomalacie en osteoporose geen onderscheid wordt gemaakt — „rachitis, fragilitas ossium and mollities ossium are as they are generally described but varieties or modifications of one and the same disease — kunnen de 6 gevallen, die hij zonder ziektegeschiedenissen vermeldt, voor ons geen voldoende waarde hebben. Wel schijnt het geval, dat dezelfde schrijver in 1842 beschrijft, een werkelijke osteomalacie-lijderes te zijn geweest, maar het is hoogst waarschijnlijk, dat dit geval precies dezelfde patiënte betreft, als welke door SOLLY is beschreven (bij beiden een vrouw, genaamd C. S. van denzelfden leeftijd, 6 spontaanfracturen, gestorven in 1842 in het Gesticht te Hanwell).

Zoodat ik voor de beschrijving en bespreking hiervan naar genoemden schrijver (SOLLY) (236) kan verwijzen.

Door KLEWE NEBENIUS wordt nog melding gemaakt van 15 gevallen van osteomalacie waarvan de meeste bij dementia praecox. Er staan geen ziektegeschiedenissen bij vermeld.

Hij vertelt verder dat in de Plegeanstalt Hördt 2 Osteomalacieën in het laatste jaar stierven, waaronder één mannelijke geesteszieke [1]).

DEES vertelt dat hij 8 gevallen van Osteomalacie in Gabersee waarnam. De beschrijving hiervan zou binnenkort het licht zien.

[1]) In het „Bericht über die Verwaltung der Bezirksheilanstalt Stephansfeld und der gemeinsamen Irrenpflegeanstalt Hördt 1911" staat — pag. 35 — „Ein besonderes Interesse verdient unter den Todesursachen die Osteomalacie, besonders durch den männlichen Fall. Beide Male handelte es sich um terminale Verblödungszustände der Dementia praecox".

LITERATUUR. [1)]

1. APOLANT. Ueber die Resorption und die Apposition von Knochengewebe bei der Entwickelung bösartiger Tumoren. V. A. Bd. 31, pag. 40.
2. ALLISON, F. M. A case of Osteomalacie treated with much benefit by bone marrow. Edinbourgh med. Journ. 1896.
3. ARNOZAN. Des Lesions trophiques consécutives aux maladies du système nerveuse. Paris 1880.
4. ATKINS. On osteomalacia occuring in a case of chronic dementia. B. M. J. Juni 1880.
5. ABADIE, J. Les osteoarthropathies vertébrales dans le tabes. N. I. S. 1900.
6. AKOPIENKO. Ueber den Einfluss der Schilddrüse auf die Entwickelung der Knochen. Jahresberichte für Neurologie u. Psychiatrie (JACOBSOHN) Bd. I.
7. ALBRECHT H. und WELTMAN O. Ueber das Lipoid der Nebennierenrinde. W. K. W. 1911.
8. ARTOME DI SANT AGNESSE. Sur l'Etiologie et le traitement spécifique de l'osteomalacie. XVI Congrès internat. de Méd. Budapest 1909.
9. ARCANGELI en FIOCCA. Ref. Centr. f. Allg. Path. u. path. Anat. Bd. 14.

1) A. f. G. = Archiv. für Gynäcologie. A. f. P. = Archiv. für Psychiatrie u.s.w. A. f. K. C. = Archiv. für Klinische Chirurgie. A. Z. f. P. = Allgem. Zeitschrift für Psychiatrie. B. K. W. = Berliner Klinische Wochenschrift. B. M. J. = Brittish Medical Journal. B. z. G. ú. G. = Beiträge zur Geburtshilfe und Gynäcologie. C. f. G. Centralblatt für Gynäcologie. C. f. I. = Centralblatt für Innere Medizin. D. Z. f. Ch. = Deutsche Zeitschr. f. Chirurgie. D. Z. f. K. M. = Deutsche Zeitschr. f. Klinische Medizin. J. M. S. = Journal of Mental Science. M. M. W. = Münchener Med. Wochenschrift. M. f. G. ü. G. = Monatschrift für Geburtshilfe und Gynäcologie. N. C. = Neurologisches Centralblatt. N. I. S. = Nouvelle Iconographie de la Salpétrière. S. M. = Semaine Medicale. V. A. = Virchow's Archiv. für Pathologische Anatomie u. s. w. W. K. W. = Wiener Klinische Wochenschrift. W. M. W. = Wiener Med. Wochenschrift.

10. BERTSCHINGER, H. Ueber das Vorkommen und die Bedeutung der von Recklinghausen'schen Gitterfiguren in Knochen besonders bei der das weiche Schädelosteophyt begleitende physiologischen Osteomalacie der Schwangern. V. A. Bd. 147.
11. BREISKY. Ueber das Vorkommen der Osteomalacie in Gummersbach. Prager Vierteljahrschrift. 1861, Bd. 2.
12. BONNET et POINCARÉ. Recherches sur l'anat. path. de la paralysie générale. Paris 1876.
13. BOLTON, J. S. Discussion at the meeting of the South-eastern division at Brentwood. 24 April 1901. J. M. S. Oct.
14. BOVIS, R. DE. Adrénaline et osteomalacie. S. M. 1908.
15. BOURNEVILLE et FÉRÉ. Epilepsie, osteomalacie. Progrès médicale 1882.
16. BULIUS. Osteomalacie und Eierstock, B. z. G. u. G. Bd. 1, Heft 1.
17. BREIDHART. Zwei Fälle von Kastration bei Osteomalacie Inaug. Diss. Kiel, 1896. (Ref. C. f. G. 1898).
18. BIRCHER, E. Zur Wirkung der Thyreoidtabletten auf das normale Knochenwachstum. A. f. K. C. XCI. Heft 3.
18*a*. BARTENSTEIN, F. v. Ueber Osteomalacie. Inaug. Diss. Freiburg, 1897.
19. BARBO. Osteomalacie bei Geisteskrankheiten. A. Z. f. P. 1909, Bd. 66, Heft 2.
20. BLEULER. Osteomalacie, u.s.w. M. M. W. 1893, No. 14.
21. BAUM, E. W. Knochenbrüche bei Tabes und deren aetiologische Stellung. D. Z. f. Ch. Bd. 89.
22. BAAKE, F. Ueber die Heilung von Frakturen bei Osteomalacie. Inaug. Diss. Göttingen, 1892.
23. BAYON. Erneute Versuche über den Einfluss des Schilddrüsenverlustes und der Schilddrüsenfutterung auf die Heilung von Knochenbrüchen. Verh. der Phys. med. Gesellschaft zu Würzburg. N. C. No. 22, 1903.
24. BERNARD, L. Nature de l'osteomalacie. Revue de Méd. 1910, An. XXX.
25. BAR. Soc. d'obstetrie de Paris, 17 Jan. 1907. Gecit. naar Bernard.
26. BOSSI, L. M. Nebennieren und Osteomalacie. C. f. G. 1907.
27. BOSSI, L. M. Die Nebennieren und die Osteomalacie. A. f. G. 1907, Bd. 83.
28. BIEDL, A. Innere Sekretion und so weiter. Berlin, 1910.

29. Bab, H. Die Behandlung der Osteomalacie mit Hypophysenektrakt. M. M. W., 1911, No. 30.
30. Basset, J. Anatomie pathologique de l'osteomalacie spontanée et expérimentale. Arch. de Med. expér. et d'Anat. path. T. 18, 1906.
31. Bouley et Hanot. Note sur un cas d'osteomalacie. Archives de Physiologie normale et pathologique. 2e Serie T. I. 1874.
32. Bouley (Paul). L'osteomalacie chez l'homme et les animaux domestiques. Thèse Paris. 1874.
33. Blažiček. Ueber einige seltene Forme der Tetanie. W. K. W. 1894.
34. Binaghi. Referaat in C. f. Bacteriologie. Bd. 40.
35. Bouchard. Maladies par ralentissement de la nutrition. Paris 1890.
36. Borchard. Die Knochen und Gelenkerkrankungen bei Syringomyelie. D. Z. f. Ch. Bd. 72.
37. Billiard et Brillet. Soc. de Biolog. 1905 (gecit. naar Marinesco).
38. Curatullo e Tarulli. Centr. f. Physiologie. 1895.
39. Cramer. Ovarium und osteomalacie. M. M. W. No. 15. 1909.
40. Curling. Observations on some of the forms of bone. Medico chirurg. Transact. London 1836, Vol. 20.
41. Christian, J. Sur la prétendue fragilité des os chez les paralytiques généraux. Ann. méd. Psych. 1885.
42. Caspari. B. K. W. 1897, No. 6, pag. 126 en 127. (Discussie).
43. Croft F. O. A case of osteomalacia etc. Lancet 1900 II Aug.
44. Caspari. Die Knochenerweichung. Osteomalacie. Journal der Chirurgie und Augenheilkunde (Gräfe). Bd. 7, 1825.
45. Clouston. Geciteerd naar Ogle.
46. Charcot. Discussion Voisin. Bulletin de la Société anat. de Paris XLIX. 1874. T. 9.
47. Christian. Fragility of the bones of general paralysis. J. M. S. 1885.
48. Claude et Schmiergeld. Les glandes a sécretions internes chez les épileptiques. L'Encéphale 1909.
49. Catola und Achucarro. Ueber die Entstehung der Amyloidkörperchen im Zentralnervensystem. V. A. Bd. 184.
50. Debove. De l'osteoporose progressive. Bull. de l'Acad. de Med. 1897.
51. Durham, A. E. On certain abnormal conditions of the Bones. Reports of the Guys Hospital vol. X.
52. Demange. De l'osteomalacie senile. Revue de Med. 1881.
53. Davidsohn, C. Knochendeformation bei einem Affen. V. A. Bd. 171.

54. Drasche, A. Ueber seniele Osteomalacie. Prager med. Wochenschrift 1899. No. 14.

55. Dagonet. Traité élementaire des maladies mentales. Paris 1862.

56. Donat. Ref. C. f. G. 1895.

57. Denecke. Ueber das Verhalten der Kalk und Phosphorsäureausscheidung im Harn osteomalakischer vor und nach der Kastration. Inaug. Diss. Würzburg. 1896.

58. Deas, P. E. Notes of a case of spontaneous fracture of the humerus and femur resulting from degeneration of the bones. B. M. J. 1877.

59. Damaschino. Sur les fractures spontanées dans l'ataxie musculaire progressive. Bull. de la Soc. Anat. de Paris. 1874.

60. Déjerine. Troubles trophiques osseux. in Semiologie du syst. nerv. Bouchard. Traité de pathologie générale. T. V. 1901.

61. Davey, J. G. The ganglionic nervous system. London 1858.

62. Dupré et Devaux. Tabes trophique. Arthropathies. Radiographie N. I. S. 1900.

63. Davey, J. G. Disease of the Bones in the insane. J. M. S. 1876.

64. Davey, J. G. Medical Times No. 170. Vol. VII.

65. Duval. Contribution à l'étude du diagnostic et de l'étiologie de l'osteomalacie. Thèse Lyon 1902.

66. Déjérine. Atrophie osseuse dans l'hémiplegie. Soc. de Biol. 1898.

66a. Dees. Discussie. Jahresvers. des Vereins Bayerischer Psychiater Würzburg 5 u. 6 Juni 1906. A. Z. f. P. 1906.

67. Etienne et Dauplais. Athérome et osteomalacie senile. Soc. de Biol. Juin 1910 Arch. de Neurologie 1910.

68. Ekstein. Phosphortherapie und Kastration bei Osteomalacie. Prag. med. Woch. 1898, No. 33.

69. Eward. J. A case of mollities ossium with spontaneous fracture. Lancet 1901.

70. Eberhardt. Allgemeine ärtzlicher Verein zu Köln. Sitz. 15 Oct. 1901. M. M. W. 1902.

71. Ekstein. Ueber den Einfluss der Kastration auf die Osteomalacie. Prag. med. Woch. 1896, No. 1. (Ref. C. f. G. 1896).

72. Eisenhart. Zur Aetiologie der Osteomalacie. D. Z. f. k. M. Bd. 49.

73. Erdheim, J. Ueber Epithelkörperbefunde bei Osteomalacie. K. K. Acad. d. Wiss. zu Wien, Bd. 116, 1907. Abt. 3.

74. ERDHEIM, J. Tetania parathyreopriva. Mitt. a. d. Grenzgebieten der Med. u. Chir. Bd. 16.
75. EBNER v. Ueber den feineren Bau der Knochensubstanz. K. K. Acad. der Wiss. zu Wien. Bd. 72. 1875. Abt. 3.
76. ECKEL. Inaug. Diss. Würzburg (gecit. naar Marinesco).
77. ERDHEIM, J. Zur normalen und pathologischen Histologie der Glandula thyreoidea, Parathyreoidea und Hypophysis. Zieglers Beiträge Bd. 33. 1903.
78. ERDHEIM und STUMME. Ueber die Schwangerschaftsveränderungen der Hypophysis. Ziegler's Beiträge. 1909.
79. FÖRSTER. Handbuch der spec. Anatomie. 1863. pag. 926.
80. FOVILLE. Du no-restraint. Ann. med. Psychologiques 1880.
81. FEHLING. Ueber Wesen und Behandlung der puerperalen osteomalacie. A. f. G. Bd. 39.
82. FREY. Bemerkungen zu dem Aufsatze „Kaiserschnitt bei dehnbaren osteomalacischen Beckens. M. f. G. u. G. Bd. 20.
83. FLATAU. Ein Fall schwerer durch Kastration geheilter Osteomalacie M. M. W. 1897, No. 7.
84. FLEISCHMANN, D. G. Leichneneröffnungen. Erlangen 1815.
85. FINKLENBURG. Ueber Osteomalacie mit Irresein. A. Z. f. P. 1860. Bd. 17.
86. FRAENKEL. Aerztl. Verein Hamburg. Sitz. 16 Mei 1905. (Discussie). D. M. W. 1905.
87. FEHLING. Weitere Beiträge zur Lehre der Osteomalacie. A. f. G. Bd. 48. 1895.
88. FREUND. Ueber die Beziehungen der Tetanie zur Epilepsie und Hysterie nebst Mitteilung eines Falles von Tetanie bei Osteomalacie. D. A. f. Klin. med. 1903.
89. FRIEDREICH. Ueber progressieve Muskelatrophie. Berlin 1873.
90. GURLT. Ueber Knochenbrüchigkeit und über Frakturen durch blosse Muskelaction. Deutsche Klinik 1857.
91. GILFORD. The primary disorders of growth. Lancet I, 1900.
92. GELPKE. Die Osteomalacie im Ergoltzthale. Basel 1891.
93. GÖBEL. Osteomalacie mittelst Röntgenstrahlen zu diagnosticiren. D. M. W. 1897, No. 17.
94. GUDDEN. Ueber die Rippenbrüche bei Geisteskranken. A. f. P. Bd. 2. 1876.
95. LE GENDRE. Gaz. méd. de Paris. 1860, (gecit. naar TEDESCO).

96. Guinon et Soucques. Soc. d'anat. 19. 6. 1891. (geciteerd naar Tedesco).
97. Getzowa. Ueber die Glandula parathyreoidea. u. s. w. V. A. Bd. 188. Heft. 2.
98. Hoennicke. Med. Verein Greifswald 2 Dec. 1905 M. M. W. 1906.
99. Hanau. Bericht über das Ergebniss, etc. über osteomalacie. Korrespondenzblatt für Schweiz. Aerzte. 1892.
100. Hanau. Ueber Knochenveränderungen in der Schwangerschaft und über die Bedeutung des puerperalen Osteophyt. Fortschr. der Med. 1892.
101. Hofman, K. B. Angebliche Milchsäuriegehalt des Harnes bei Osteomalacie. C. f. I. 1897.
102. Heiss, E. Zeitschrift für Biologie. 1876, Bd. 12. (gecit. naar Bartenstein).
103. Hosty. On account of the case of Anna Elisabeth Queriot of Paris, whose bones were distorted and softened. Philosophical transactions 1753, Vol. 48. Dl. 1.
104. Hoennicke, E. Zur Theorie der Osteomalacie. B. K. W. 1904.
105. Hämig, G. Anatomische Untersuchungen über Morbus Basedow. A. f. K. C. Bd. 55, 1897.
106. Hoennicke, E. Ueber das Wesen der Osteomalacie. Ein Beitrag, u.s.w. Hochesche Sammlung zwangl. Abhdl. a. d. Gebiete der Nerv. u. Geisteskrankh. Bd. 5. Heft 45. 1905.
107. Handvogel, J. Ueber die Grundursachen der Deformität des rachitischen und osteomalacischen Beckens. Inaug. Abhandlung Leipzig 1843.
109. Heyse. Ein Beitrag für mikrosk. Anat. der Ovariën osteomalacischer. A. f. G. Bd. 53, Heft 2.
110. Hahn, F. Ueber Osteomalacie bei Manne. Sammelreferat. Centralblatt für die Grenzgebiete der Med. und Chir. Bd. 2, 1899.
111. Haberkant, J. Osteomalacie und Psychose. A. f. P. Bd. 45, Heft 1, 1909.
112. Hearder. Fractured ribs in insane patients. J. M. S. 1871.
113. Howden, James. Notes of a case mania followed by hyperaesthesia and osteomalacia. J. M. S. 1882. April.
114. Heydenreich. Fracture spontanée, etc. Bull. de la Société de Paris 1874.

115. Holmgren. Ueber den Einfluss der Basedowischer Krankheit und verwandte Zustände auf das Längswachstum nebst einige Gesetzen der Ossification. Leipzig 1909 (geciteerd naar Marinesco).
116. Hecker. Gesells. f. Natur- und Heilkunde zu Dresden 15. Dec. 1906. Ref. M. M. W. 1907. pag. 494 en 7 April 1906. Ref. M. M. W. 1006, pag. 2225.
117. m'Intosh. Mollities ossium in insanity. Ed. med. Journal Aug. 1862.
118. Iselin. Wachstumshemmung in Folge von Parathyreoidektomie bei Ratten. Zeitschrift für Chirurgie 1908.
119. Jones, R. J. M. S. 1901. Discussie.
120. Jeannerat. Idiotie complicé d'épilepsie, rachitisme, déformation du scelet. Annales med. Psychologiques 1864.
121. von Jaksch und Rothy. Ueber eigenartige Knochenveränderungen im Verlaufe des Morbus Basedow. Fortsch. a. d. Gebiete der Röntgenstrahlen. Bd. 7, Heft 1.
122. Jolly. Bericht über die Irrenabteilung des Juliusspitaals zu Würzburg für die Jahre 1870, 1871 en 1872. Würzburg 1873. Separat-abdruck.
123. von Jaksch. Ueber Alkalescenz des Blutes in verschiedenen Krankheiten. Zeitschr. f. klin. Med. 1888.
124. Jamin. Beiträge zur Kasuistik der Dystrophia musculorum prog. Inaug. Diss. Erlangen 1898. (geciteerd naar Tedesco).
125. Jansen, A. Proeven over Transplantatie der Schildklier. Proefschrift. Utrecht 1911.
126. Kraus, L. G. Specielle Pathologie und Therapie unserer Haussäugetiere. Erlangen 1867.
127. Kassowitz. Die normale Ossification, u. s. w. 1e Theil 1881.
128. Königsberger. Zur Behandlung der Rachitis mit Nebennierensubstanz. M. M. W. 1901, No. 16.
129. Koeppen. Ueber Knochenerkrankungen bei Morbus Basedow. Berliner Gesells. f. Psych. u. Nerv. Krankh. N. C. 1892.
130. Kassowitz. Phosphor bei Rachitis. Therap. Monatsheft, April 1900.
131. Koppius. Een geval van niet-puerperale osteomalacie. Ned. Tijdschr. v. Geneesk. 1894.
132. Krajewska. Le tétanie des femmes ostéomalaciques. XVI Congrès Intern. de Méd. Budapest. 1909. Section neuropathol. XI.
133. Krajewska. Osteomalacie in Bosniën. W. M. W. 1900, N^0. 38.
134. Koeppen. Ueber osteomalac. Lähmungen. A. f. P. Bd XXII 1891.

135. KRETZ. Verhandlungen der Deutsch. path. Gesells. 1909, 13e Tagung.

136. KIENBOCK. Die Untersuchungen der troph. Störungen bei Tabes und Syringomyelie mit Röntgenlicht, N. C. 1901.

137. KAPSAMMER, G. Das Verhalten verletzten Knochen nach Ischiadicus-durchschneidung. A. f. K. C. Bd. 56, Heft. 3. 1897.

138. KLOSE en VOGT. Klinik und Biologie der Thymusdrüse, Tübingen 1910.

138*a*. KLEWE NEBENIUS. Osteomalacie und Dementia praecox. Med. Klinik. 1911 No. 52. Sonderabdruck.

139. LINDSAY. W. L. Mollities ossium in relation to ribfractures among the insane J. M. S. 1870.

140. LOOSER. Spätrachitis und die Beziehungen zwischen Osteomalacie und Rachitis. Mitt. a. d. Grenzgebiete der Med. u. Chir. Bd. 18, 1907.

141. LITZMAN. C. C. F. Die Formen des Beckens insbesondere des engen weiblichen Beckens, nebst einen Anhange über die Osteomalacie, 1861.

142. LATZKO. W. Ueber Osteomalacie. Allg. Wien. Med. Zeit. 1893, No. 35. Referaat. Ueber den Einfluss der Chloroformnarkose auf die Osteomalacie W. K. W. 1894, No. 28.
Zur Therapie der Osteomalacie. Wien. med. Presse 1895, No. 27. Referaat in C. f. I. M. 1895.

143. LIMBECK. R. Zur Kenntniss der Osteomalacie. W. M. W. 1894. No. 17.

144. LATZKO und J. SCHNITZLER. Ein Beitrag zur Organotherapie bei Osteomalacie. D. M. W. 1897 No. 37.

145. LATZKO. Beiträge zur Diagnose und Therapie der Osteomalacie. M. f. G. u. G. 1897. Die Ursachen der Abduktionsbehinderung bei Osteomalacie. C. f. G. 1896.

146. LITTAUER. Pathogenese und Therapie der Osteomalacie u. s. w. Therap. Monatsheft März v. 1900.

147. LAEHR. Ueber die Knochenbrüchigkeit bei psychisch Kranken A. Z. f. P. Bd. 37, 1881.

148. LATZKO. Osteomalacie und Morbus Basedow. Verein f. Psych. in Wien. 1901. Jahrb. f. Psych. 1901.

149. LAUPER. Studie über Osteomalacie. Inaug. Diss. Zürich 1902.

150. LÜTHJE. Ueber die Kastration und ihre Folgen. Arch. f. exp. Pathol. u. Pharm. Bd. 48. 1902.

151. LEOPOLD. J. und REUS A. Ueber die Beziehungen der Epithelkörper zum Kalkbestand des Organismus. W. K. W. 1908.

152. LUBARSH. O. Die allgemeine pathologische Bedeutung der Schilddrüse und Hypophyse. Jahreskurse f. aerztl. Fortbildung. 1912. Jan. Heft.

153. LEVI (ETTORE.) Discussie op de voordracht van KRAJEWSKA over Tetanie en Osteomalacie op het XVIe Congrès intern. de Méd. Budapest. Sect. XI 1909.

154. LEISCHNER. Gesellsch. der Aerzte in Wien. 17. Mai 1907. W. K. W. 1907.

155. LANKHOUT, J. Osteomalacie op kinderlijken leeftijd. Ned. Tijdschr. v. Geneesk. 1911.

156. LAFORA GONZOLA, R. Ueber das Vorkommen amyloider Körperchen in inneren der Ganglienzellen. V. A. Bd. 205, Heft. 2.

156*a*. LEGROS et LÉRI. Etude radiographique comparative de quelques affections dystrophiantes des os. N. I. S. 1909. T. 22.

157. MOCQUOT, P. et MOUTIER, F. Déformations séniles du squelette simulant la maladie de Paget. N. I. S. 1905.

158. MÖRS und MÜCK. Beiträge zur Kenntniss der Osteomalacie. Deutsches Arch. f. klin. Med. 1869, Bd. 5.

159. MORPUGO. Ueber eine infektiöse Form der Knochenbrüchigkeit bei weissen Ratten, Verhandl. der Deutschen pathol. Gesellsch. 3e Tagung 1900. Aachen. en 1907 Dresden.

160. MORPUGO. Étude expérimentale sur l'osteomalacie et sur le rachitisme. Ref. S. M. No. 19, 1907.

161. MORPUGO. Verhandl. d. Deutschen pathol. Gesells. 12e Tagung 1908.

162. MEISCHER, F. De inflammatione ossium eorumque anatomia generale. Berolini 1836, pag. 79.

163. MARIE et VIOLLET. Trois cas de fragilité des os chez des aliénés. Soc. med. psych. 28 Mars 1904. Ann. med. psych. 1904.

164. MACINTYRE, W. Case of mollities and fragilitas ossium. Med. chirg. transact. of London, Vol. XXXIII, 1850.

165. MARINESCO, PARHON, MINEA. Contribution à l'étude de l'osteomalacie dans ses rapports avec les altérations des glandes endocrines. N. I. S. 1911.

166. MORSELLI. Sulle fratture delle coste e sopra una particolare osteomalacia negli allienati. Rivista sperimentale di Freniatria e di Medicina legale. 1876.

167. Martin, F. Ueber die Entstehung einiger Beckendeformitäten. Neue Zeitschrift f. Geburtskunde. 1844. Bd. 15. Heft 1.

168. Macedonio. Pathologie und Behandlung der Osteomalacie. Ref. C. f. G. 1898.

169. Münch, G. Beitrag zur Lehre von dem osteomalacischen Frauenbecken. Diss. Giessen 1851.

170. Meek, W. A case of osteomalacia. Lancet 1908.

171. Meyer, E. Ueber Rippenbrüchigkeit bei Geisteskranken. A. f. P. 1897. Bd. 29.

172. Moore, F. W. A case of osteomalacie. St. George Hospital Reports. for 1871.

173. Merle. Revilot, Lapointe. Les altérations osseuses au cours de la myopathie. N. I. S. 1909.

174. Marie P. et Crouzon. Fracture par atrophie de l'humerus chez un myopathique. Revue neurologique 1903.

175. Meslay. Contribution a l'étude anatomo-clinique de l'osteomalacie Thèse Paris 1896.

175*a*. Morpugo. Verhandl. der Deutschen pathol. Gesellsch. 1909, 13e Tagung. Discussie.

176. Mac Callum and Voegtlin. On the relation of the parathyreoid to calcium metabolism and the nature of tetany. Centr. f. die Grenzgebiete der Med. und Chir. No. 11. 1908, geciteerd naar Biedl.

177. Moussu. Sur l'étiologie de la cachexie osseuse chez le porc. Soc. centr. de Med. vétérinaire. Mars 1903. Gecit. naar Basset.

178. Moussu et Charin. Osteomalacie experimentale sur le lapin. Soc. de Biologie Mai 1904.

179. Marquardt. Zur Aetiologie der Dysprophia musculorum progressiva. Inaug. Diss. Berlin 1896, geciteerd naar Tedesco.

180. Möbius. Ueber Kombination von Osteomalacie mit Symptomen des Morbus Basedow. und des Myxödem. Inaug. Diss. Göttingen 1895.

181. Mühlman. Untersuchungen über das lipoide Pigment der Nervenzellen. V. A. Bd. 202.

182. Meyer, E. Die Puerperalpsychosen A. f. P. 1911, Bd. 48.

183. Nasse. Ueber den Einfluss der Nervendurchschneidung auf die Ernährung insbesondere auf die Form und die Zusammensetzung der Knochen. Pflüger'sch Archiv Bd. 23, 1880.

184. v. NOORDEN und BELGARDT. Zur Pathologie der Kalkstoffwechsel. B. K. W. 1894, No. 10.
185. NEUMANN. Quantitative Bestimmung des Calciums, des Magnesiums, und der Phosphorsäure im Harn und Koth bei Osteomalacie. A. f. G. Bd. 47, Heft 2.
186. NEUMANN. Weitere Beiträge zur Lehre der Osteomalacie. A. f. G. Bd. 50 en 51.
187. NEUMAN, H. Ueber die Knochenbrüche bei Geisteskranken. Inaug. Diss. Berlin 1883, (uitgebreide casuistiek).
188. NALBANHOFF. Zur Symptomathologie der trophischen Störungen bei der Syringomyelie. Osteomalacie. Deutsch Ztsch. f. Nervenh. 1900. Bd. 17.
189. NALBANHOFF. Zur Frage der Pathogenese von Rückgratsverkrummungen bei Syringomyelie. Dtsch. Ztsch. f. Nervenh. 1901, Bd. 20.
190. NONNE. Ueber radiographisch nachweisbare acute und chronische Knochenatrophie (SUDECK) bei Nervenerkrankungen. Fortschr. auf die Geb. d. Röntgenstrahlen. Bd. 5 (gecit. naar TEDESCO).
191. OGLE, J. W. Regarding certain influences exercised by the nervous system upon bone. St. George Hospital Reports Vol. VII, 1871.
192. ORMEROD, M. H. Observation on a peculiar condition of the bones of two insane patients who had fractured ribs. J. M. S. 1870.
193. OPPENHEIMER et LOEPER. Lésions des capsules surrénales dans quelques infections expérimentales. Compte rendu Soc. Biol. 1901.
194. OPPENHEIMER et LOEPER. Lésions des capsules surrénales dans quelques maladies infectieuses acquis, geciteerd naar BIEDL.
195. OBERNDORFER. Ueber Untersuchungen an Nebennieren. Verhandl. der Dtsch. pathol. Gesellsch. 1909, 13e Tagung.
196. OLIVER. The veterinary Journal 1903, geciteerd naar BASSET.
197. PONCET. Atrophie des os, Traité de chirurgie de Duplay-Reclus. 2e éd. T. II, 1897.
198. PETRONE. Geciteerd naar BERNARD.
199. POMMER. Untersuchungen über Osteomalacie und Rachitis. Leipzig 1885.
200. PANSE. Münch. Med. Wochenschrift. Discussie 7 April 1906.
201. PRINGLE, J. A remarkable case of fragility, flexibility and dissolution of the bones. Philosophical transactions 1753 Vol 48.

202. PANSINI. Sull' Artropatia tabetica. Napoli 1897, geciteerd naar ROSAENDA.

203. PEDLER, G. H. Mollities ossium and allied diseases. West Riding Lunatic Asylum medical Reports. Vol. I, 1871.

204. PARHON et MINEA. Doua cazua de osteomalacie senila. Rivista stintelor medicale, 1907, No. 1, geciteerd naar MARINESCO.

205. POLGAR. Die Heilung der Osteomalacie mittelst Kastration. A. f. G. 1895.

206. PAVIOT, J. et MOURIQUAND, G. Du crâne osteomalacique. Soc. med. des Hopitaux de Lyon. 13 Juin 1903, Separaatafdruk.

207. PAVIOT, M. Diagnostic de l'osteomalacie à la phase osteomalacia fragilis. Province médical 1903. Separaatafdruk.

207*a*. PONFICK. Verhandl. d. Dtsch. pathol. Gesellsch. 1909, 13e Tagung. Discussie.

208. POPPE. Thèse de Friburg 1895. Geciteerd naar MARINESCO.

209. PÉCAUD. Revue générale de Médecin 1904. Vol. 3. Geciteerd naar MARINESCO.

210. PETERSEN. Anatomische Studie über die glandula parathyreoidea der Menschen V. A. Bd. 174, Heft 3.

211. RICHARD. Contribution à l'étude de la maladie osseuse de Paget. Thèse de Paris 1887.

212. RINDFLEISCH. Lehrbuch der path. Gewebelehre 1886.

213. ROOS. Zeitschr. f. physiol. Chemie. Bd. 21, Heft 1, 1895, geciteerd naar TOLOT.

214. RITCHIE, J. and STEWARD, J. P. General secondary carcinoma of the bones. Osteomalacia carcinomatosa. Ed. med. Journ. 1896.

215. RINGEL. Osteomalacie beim Manne. Beitr. z. klin. Chirg. Bd. 23.

216. RISSMANN, P. Die Initialsymptome der Osteomalacie. Monatschr. f. G. u. G. b. 1897.

217. RECKLINGHAUSEN, F. v. Untersuchungen über Rachitis und Osteomalacie. Jena 1910.

218. RIBBERT. Anatomische Untersuchungen über Osteomalacie. Bibliotheca medica. Abt. C. Heft 2, 1893.

219. ROLOFF. Ueber Osteomalacie und Rachitis. Arch. f. Thierheilk. 1879. Bd. 5.

220. ROGERS. A chapter of broken bones. J. M. S. 1874.

221. ROSAENDA, J. Sur un cas d'osteoatropathie tabétique de la colonne vertébrale. N. I. S. 1909.

222. Raymond et Lejonne. Syringomyelie avec phénomènes bulbaires et troubletrophiques intenses. N. I. S. 20. 1907.

223. Ribbert. Seniele Osteomalacie und Knochenresorption. V. A. Bd. 80. 1880.

224. Rossier. Anatomische Untersuchungen der Ovarien in Fällen von Osteomalacie. A. f. G. Bd. 48.

225. Robertson. Osteoporose. The veterinary record 1905, geciteerd naar Basset.

226. Renz, W. Ueber Krankheiten des Rückenmarks in der Schwangerschaft. Wiesbaden 1886.

227. Reichardt. Ueber Knochenveränderungen bei progressiver Paralyse. A. Z. f. P. 1906. Jahresversammlung Bayerischer Psychiater Würzburg 5 en 6 Juni 1906.

228. Revilliod. Correspondenzblatt für Schweizer Aerzte, geciteerd naar Marinesco.

229. Redlich. Die Amyloidkörperchen des Nervensystems. Jahrbücher f. Psych. Bd. 10.

229*a*. Runge. W. Die Generationspsychosen des Weibes A. f. P. 1911 (litteratuur 215 nummers).

229*b*. Rogge, H. C. De beteekenis der lange neerdalende achterstrengvezels in de pathologische anatomie van de tabes dorsalis. Proefschrift. Amsterdam, 1906.

230. Schöneberger, W. Ueber Osteomalacie mit multiplen Riezenzellsarcomen und multiplen Fracturen. V. A. Bd. 165.

230*a*. Stoelzner. Histologische Untersuchung der Knochen von 9 mit Nebenieren-extrakt behandelten rachitischen Kindern. Jahrbücher der Kinderheilk. Bd. 53, 1901.

231. Smith, M. Fragilitas ossium of insane. J. M. S. 1904.

232. Schiffmacher. Ueber seniele Osteomalacie. M. W. W. 1904.

233. Seidel. Permanente Gallenfistel und Osteoporose beim Menschen. M. M. W., 1910, No. 39.

234. Schmidt, C. Knochenerweichung duch Milchsäurebildung. Annalen der Chemie und Pharmacie. Bd. 61, 1847.

235. Schmorl. Ueber Rachitis tarda. Deutsches Archiv. f. klin. Med. Bd. 85, 1905. Verhandlungen der deutschen Pathol. Gesellschaft. 13e Tagung, Discussie.

236. Solly, S. Remarks on the pathology of mollities ossium. Med. chir. transactions of London. Vol. 27.

237. Sanky. Reports of the Quarterly meeting of the medico-psychological. assoc. London, 27 Juni. J. M. S., 1870.

238. Stoelzner. Ueber Behandlung der Rachitis mit Nebennierensubstanz. D. M. W. 1899, No. 37.

239. Schnell. M. F. Die Aetiologie und Behandlung der Osteomalacie. Zentrbl. f. Geb. u. Gyn. Bd. 39.

240. Senator, A. Zur Kenntniss der Osteomalacie und Organotherapie. B. K. W. 1897. No. 6.

241. Senator, H. Discussie B. K. W. 1897. No. 6.

242. Seligman. Demonstration 73e Vers. Deutsch. Nat. u. s. w. 1901, 25 Sept., M. M. W. 1901.

243. Sternberg, W. Heilung schwerer puerperaler Osteomalacie unter Phosphorbehandlung. W. K. W. 1891.

244. Schottlander. Kasuistischer Beitrag zur Lehre von der Osteomalacie. Ref. C. f. G. 1898.

245. Schuchardt. Kwantitatieve Bestimmung von Kalk, etc. im Harn osteomalacischer. Inaug. Diss. Würzburg 1897.

246. Salvadori. Des Artropathies tabétiques de la colonne vertébrale. N. I. S. 1910, No. 4.

247. Stocker. Aetiologie der Rachitis. Zentrb. f. Gyn. No. 3. 1911, Ref. D. M. W. No. 5 1911.

248. Seeligman. Osteomalacie D. M. W. 1905, pag. 1133.

249. Seeligman. Osteomalacie mit Forführung von Kranken und Projektionbilder. Aerztl. Verein Hamburg 18 April 1905, D. M. W. 1905.

250. Sankey. W. On fracture of the ribs occurring in the insane. Med. Times Feb. 1870.

251. Siedamgrotzky und Hofmeister. Einwirkung andauerernder Milchsäurige-verabreichung auf die Knochen der Pflanzenfresser. Arch. f. Tierheilk. Bd. 5.

252. Sellheim. Kastration und Knochenwachstum. B. z. G. u. G. Bd. 2. Heft. 2.

254. Stoelzner. Korreferat über Rachitis und Osteomalacie. Verhandl. der deutschen pathol. Gesellsch. 13e Tagung 1909.

255. Stocker. S. Jr. Ueber die Behandlung der Osteomalacie mit Adrenalin. Korrespondenzbl. f. Schweizer Aerzte. Jahrg. 39, 1909.

256. Schmorl. Epithelkörperchen bei Osteomalacie. Gesellsch. f. Nat. u. Heilk. zu Dresden. 15 Dec. 1906. M. M. W. 1907.

257. Stieda. Zur osteomalacischen Lähmung. Monatschr. f. Geb. u. Gyn. 1899.
258. Schultze. F. Ueber Combination von familiärer progressiver Pseudohypertrophie der Muskeln mit Knochenatrophie. etc. Zeitschr. f. Nervenheilk. Bd. 14.
259. Sommer. Inaug. Diss. Erlangen 1903.
260. Scholz. Centralblatt f. innere Med. 1895. Bd. 16. Geciteerd naar Tolot.
261. Tillmanns, H. Lehrbuch der allgemeinen Chirurgie 1904.
262. Tolot, G. et Sarvonat. F. Osteomalacie et goître exophthalmique. Revue de Med. 1906.
263. Tirelli, V. Esami microscopici ed istologici di ossa di alienati Annali di Frematria. Dec. 1908.
264. Thorn, W. Zur Kasuistik der Kastration bei Osteomalacie. Z. f. G. 1896.
265. Treub. Leerboek der verloskunde.
266. Tedesco. Ueber Knochenatrophie bei Syringomyelie. Deutsche Zeitschr. f. Nervenheilk. Bd. 26. 1904.
267. Takakazu. Ueber die Genese der Corpora amylacea des Centralnervensystems. Arch. f. Psych. Bd. 44. 1908.
268. Vierordt. In Lehrbuch der inneren Medezins von Mering 1903.
269. Volkman. Ueber massenhaften Neubildung von Haversischen Kanälchen in harten Knochengewebe. In einem Falle sogenannter entzündlicher Osteoporose. Deutsche klinik 1862.
270. Vallon. De la paralysie générale et du traumatisme dans leurs rapports réciproques. Thèse Paris 1882.
271. Virchow, R. Discussion über den Vortrag des Herrn Senators zur Kenntniss der Osteomalacie. B. K. W. 1897. No. 6.
272. Voisin, M. Ataxie locomotrice progressive, etc. Bull. Soc. Anat. Paris. 49. Ann. 1874. T. IX.
273. Virchow, R. Ueber Parenchymateuse Entzündung V. A. Bd. 4.
274. Velits. Weitere Beiträge zur Chirg. Behandlung der Osteomalacie. C. f. G. 1893, (geciteerd naar Meslay).
276. Virchow, R. Handbuch der speciellen Pathologie und Therapie, Bd. 1. Hoofdstuk „die allgemeine Atrophie".
277. Virchow, R. Ueber eine im Gehirn und Rückenmark der Menschen aufgefundene Substanz mit der chemischen Reaktïon der Cellulose. V. A. Bd. 6.

278. Walsh. Four cases of Osteomalacia occuring in insane patients. Lancet 1891, 2.

279. Weber, C. O. Zur Kenntniss der Osteomalacie, insbesondere der senielen und über das Vorkommen von Milchsäure in Osteomalacische Knochen. V. A. Bd. 1.

280. Weber, Ferd. Ritter von Weber Ebenhof. Die Osteomalacie mit besondere Rücksicht auf dehnbare sogenannte Gummibecken. Prager Vierteljahrschrift 1873. Bd. 1.

281. Weismayer. Ein Fall von männlicher Osteomalacie, kombiniert mit Tabes dorsalis. W. K. W. 1893, No. 51.

281*a*. Wetzel. Ueber Osteomalacie. M. M. W. 1899, No. 12.

282. Wagner von Jaureg. Ueber Osteomalacie und Geistestörung. Jahrb. f. Psych. 1890.

283. Wiesinger. Discussie D. M. W. 1905.

284. Winckel L. von. Fünfzehn Kaiserschnittoperationen und deren Ergebnisse für die Praxis. Monatschrift f. Geburtskunde Bd. 22. 1863.

285. Williams. Physical appearance of the ribs in the insane. 14e Report of the Sussex county lunatic Asylum Haywards Heath 1872, Appendix B.

286. Willams. On fractured ribs in the Insane. Lancet 1870. Sept.

287. Weichselbaum. Ueber die Veränderungen der Zähnen bei Rachitis weisser Ratten. Verhandlungen der deutschen pathol. Gesellsch. 1909.

288. Weber. Sitzungsbericht. Referat M. M. W. 1905.

289. Westphal. Sitzungsbericht. Allgem. Zeitsch. f. Psych. Bd. 62.

290. Ziegler. Lehrbuch der speciellen pathologischen Anatomie 1902. Bd. 2.

291. Zembsch. De ossium ex viscerum laesione mollitie (geciteerd naar Caspari 44.)

292. Zalla. Contribution à l'anatomie pathologique de la glande thyroide et de l'hypophyse, dans quelques maladies mentales et nerveuses. L'Encéphale. Oct. 1909.

293. Zurn. Ueber die Ursache und das Vorkommen der Osteomalacie von Bayern. Inaug. Diss. München 1886. (geciteerd naar Marinesco).

Druk van J. H. de Bussy, Amsterdam.

LIBRARY OF THE UNIVERSITY OF CALIFORNIA

LIBRARY OF THE UNIVERSITY OF CALIFORNIA